

## Evaluación radiográfica del paciente pediátrico con COVID-19

### Radiographic evaluation of the pediatric patient with COVID-19

Armando de Uña-Flores

#### Resumen

La diseminación rápida del síndrome respiratorio agudo severo causado por el coronavirus SARS CoV2 dio lugar a una pandemia que afecta a individuos de todas las edades y, en menor proporción, a la población pediátrica. Ante el panorama actual es urgente definir las características clínicas y radiológicas de la enfermedad. Los estudios de imagen de tórax, (placa simple y tomografía computada) juegan un papel importante en la evaluación del paciente pediátrico con COVID-19. En la actualidad se dispone de poca información que describa las manifestaciones de imagen en COVID-19 pediátrico y las recomendaciones de imagen en relación con el cuadro clínico. En este artículo se revisan las características de imagen de las lesiones pulmonares más relevantes de esta enfermedad y las recomendaciones de imagen en diversos contextos clínicos y de seguimiento.

**PALABRAS CLAVE:** Síndrome respiratorio agudo severo; coronavirus SARS CoV2; pacientes pediátricos; radiografía; radiología; tomografía.

#### Abstract

The quick dissemination caused by the severe acute respiratory syndrome coronavirus SARS CoV-2 gave rise to a pandemic that affects people of all ages and to a lesser extent to pediatric patients. It is urgent to define the clinic and radiological characteristics of the disease. The chest imaging studies, as well as the computed tomography have an important role during the evaluation of the pediatric patient with COVID-19, nonetheless, there is little information available that describes the image manifestations in pediatric COVID-19 and the image suggestions related to the clinical situation. In this article a revision of the image characteristics of the most relevant lung lesions of this disease is made, furthermore to imaging recommendations in various clinical settings.

**KEYWORDS:** Severe Acute Respiratory Syndrome; SARS Virus; COVID-19; Pediatric Patients; Radiography; Radiology; Tomography.

División de Radiología e Imagen  
Instituto Nacional de Pediatría, Ciudad de México.

**Recibido:** 18 de mayo de 2020

**Aceptado:** 26 de mayo de 2020

#### Correspondencia

Armando de Uña-Flores  
de2nails@gmail.com

#### Este artículo debe citarse como

De Uña-Flores A. Evaluación radiográfica del paciente pediátrico con COVID-19. Acta Pediatr Méx 2020; 41 (Supl 1): S58-S63.

## INTRODUCCIÓN

La rápida diseminación del coronavirus (SARS CoV2) causante del síndrome respiratorio agudo severo (COVID-19) dio lugar a una pandemia global, infectó a individuos de todas las edades, en casi todos los países del mundo. La población pediátrica parece ser afectada en menor proporción que los adultos, con solo 2% de los casos en pacientes menores de 20 años.

El papel de los estudios de imagen en la evaluación inicial, pronóstico y progresión de pacientes con COVID-19 (SAR CoV 2) es aún un área de estudio y un factor de discusión en la comunidad médica y de investigación.

Factores como la sensibilidad y especificidad del estudio y las dosis de radiación, tomando en cuenta, sobre todo, que se trata de pacientes pediátricos, disponibilidad y confiabilidad de la

prueba RT-PCR deben considerarse a la hora de tomar una decisión.<sup>1</sup>

### Recomendaciones ACR (American College of Radiology)

- La radiografía simple de tórax o la tomografía computada de tórax no se recomiendan para diagnosticar COVID-19.
- La prueba viral sigue siendo el único método específico.
- Los hallazgos en las imágenes de tórax en COVID-19 no son específicos y se superponen con otras infecciones, lo que limita

aún más la especificidad de la tomografía computada.<sup>2,3</sup> **Cuadro 1**

De acuerdo con las diferentes sociedades internacionales de radiología, la tomografía computada no se considera un método de tamizaje para neumonía viral por COVID-19.<sup>4</sup>

En la mayor parte de las instituciones, el estudio de radiografía simple es la primera modalidad de imagen realizada a pacientes confirmados o sospechosos de COVID-19; sin embargo, la sensibilidad de este estudio, al menos en adultos, es más baja que la tomografía computada (sensibi-

**Cuadro 1.** Resumen de hallazgos tomográficos en neumonías virales

Agente Causal	Opac, en vidrio deslustrado y consolidación	Nódulos, micronódulos y árbol de gemación	Engrosamiento septal interlobar	Engrosamiento de la pared bronquial y bronquiolar	Otros
<b>VIRUS RNA</b>					
Influenza A	+++	+++	---	---	---
Infl. aviar (H5N1)	+++	+	---	---	Neumatocele, derrame pleural
H1N1	+++	---	---	---	---
Parainfl 1-4	+++	+++	---	---	---
V Sinc Resp	+++	+++	---	+++	---
MNVH*	+++	+++	---	---	---
Sarampión	+++	+++	++	++	Derrame pleural, linfadenop.
Enterovirus	---	---	---	---	---
Hantavirus	+++	++	+++	---	Sx distrés resp agudo
Coronavirus (SARS)	+++	---	+++	---	Patrón en empedrado
<b>VIRUS DNA</b>					
adenovirus	++	---	---	+++	Bronquiectasia
Herpes virus	+++	++	---	---	Nódulo con halo
Varicela	++	+++	---	---	Nódulo con halo o calcif.
Citomegalovirus	+++	++	---	---	Nódulo con halo
V Epstein Barr	+++	+	+	---	Nódulo con halo

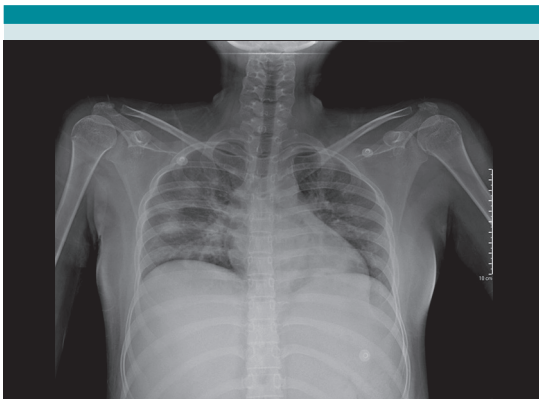
Nota: el signo + indica la frecuencia relativa del hallazgo (+ bajo, +++ alto)

\*MNVH: Metaneumovirus humano

Modificado de: Franquet T. Imaging of Pulmonary Viral Pneumonia. Radiology 2011; 260:18-39.

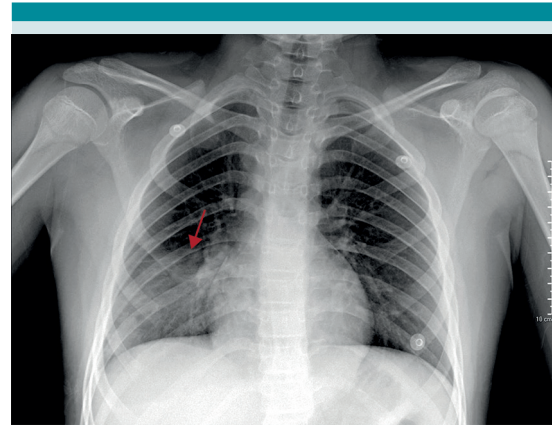
lidad promedio 25%, especificidad alta del 90% para definir el tipo de opacidades).

En los pacientes positivos por laboratorio se ha demostrado un patrón en vidrio deslustrado y zonas de consolidación de predominio en los tercios inferiores y periféricos (hallazgos típicos) (**Figura 1**); sin embargo, otras neumonías virales atípicas también pueden tener este patrón. El patrón en vidrio deslustrado unilateral no segmentario o lobar (**Figura 2**) o la consolidación o vidrio deslustrado y consolidación multifocal sin distribución particular son hallazgos más indeterminados. El engrosamiento peribronquial con opacidades, también está incluido en este grupo en pacientes pediátricos (incluso frecuentemente más reportado que en el paciente adulto) (**Figura 3**) no así los hallazgos atípicos, pocas veces reportados en COVID-19, por lo que debe pensarse en otras posibilidades diagnósticas: consolidación unilateral segmentaria o lobar, opacidades parenquimatosas de distribución central, consolidación única redondeada, con o sin broncograma aéreo, derrame pleural y linfadenopatía.<sup>3-6</sup>

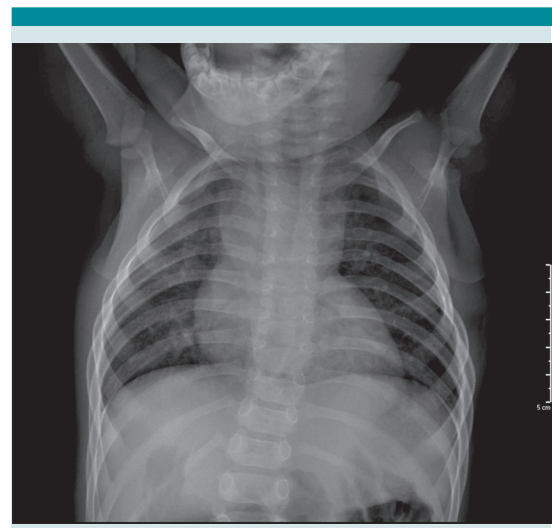

**Figura 1.** Paciente femenino de 17 años, con estudio positivo a COVID-19 por TR PCR, con placa radiográfica de tórax en PA que muestra zonas de radiodensidad focales bilaterales, de predominio periférico y hacia los lóbulos inferiores.

De acuerdo con el American College of Radiology, la radiografía de tórax en niños no está indicada en pacientes más o menos menores de 3 meses que no requieran hospitalización. No



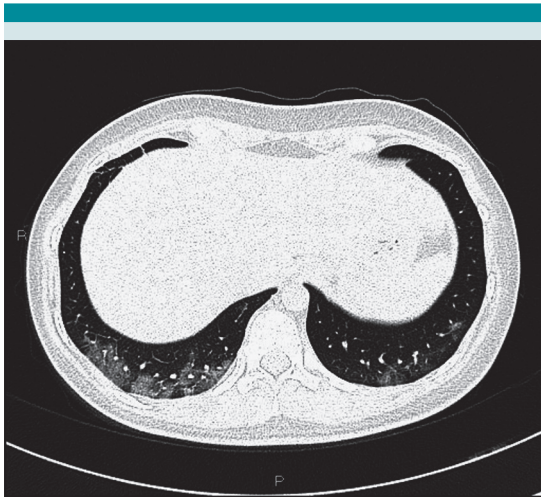**Figura 2.** Paciente masculino de 11 años, con estudio positivo a COVID-19 por TR PCR, con placa radiográfica de tórax en PA, con zona de radiodensidad focal, con patrón tenue en vidrio deslustrado, única en el lóbulo inferior derecho.



**Figura 3.** Paciente masculino de 1 año de edad, con estudio positivo a COVID-19 por TR PCR, con placa radiográfica de tórax en PA, con hallazgo menos típico consistente en aumento de la trama bronco vascular, por engrosamiento peribronquial.

obstante, si el paciente no reacciona al tratamiento ambulatorio, requiere hospitalización o se sospecha una neumonía adquirida en el hospital, la placa radiográfica de tórax se considera un primer paso en la evaluación. Al igual que en otras infecciones virales, en el paciente con COVID-19 no está indicada la placa cuando los síntomas son leves, excepto en casos con síntomas respiratorios moderados a severos. Debido a su baja sensibilidad una placa normal no excluye la enfermedad.

En el estudio de tomografía computada es más frecuente encontrar un patrón en vidrio deslustrado de predominio periférico, zonas de consolidación, bilateral y con predominio hacia los lóbulos inferiores.<sup>3,7,8</sup> (Figura 4) El patrón periférico de las lesiones visto en la tomografía computada no se distingue fácilmente en la placa radiográfica. Cuando se comparan pacientes con neumonía por COVID-19 en relación



**Figura 4.** Paciente femenina de 16 años, con antecedente de carcinoma epidermoide no queratinizante. En la imagen de tomografía de tórax de alta resolución, en fase de inspiración, se observa el clásico patrón de aumento focal de la densidad, con patrón en vidrio deslustrado periférico, hacia los lóbulos inferiores.

con otras neumonías de origen viral, se encuentra mayor broncograma e incremento del patrón reticular, más afectación periférica e incremento en la cantidad de segmentos pulmonares afectados, más engrosamiento vascular y el signo del halo invertido (“signo del halo” hace referencia a una zona de consolidación focal rodeada por un anillo de patrón en vidrio deslustrado, reportado en más de 50% de los estudios). Es menor la distribución centrolobulillar de los nódulos y menos los daños extrapulmonares: derrame y adenopatías.

Algunos artículos reportan, en etapas tempranas de la infección por SAR Co2 en niños, el signo del halo que evoluciona a mayor extensión del patrón en vidrio despulido y, eventualmente, resulta con consolidación. El engrosamiento peribronquial y el proceso inflamatorio de la vía bronquial se observan con más frecuencia en la población pediátrica que en el adulto.<sup>4</sup> En los niños también se reporta la reticulación fina y el patrón en empedrado (*crazy paving*), aunque con menos frecuencia. El derrame pleural y la linfadenopatía pocas veces se reportan.

Los hallazgos de seguimiento por tomografía se reportan por excepción y con población muy escasa; como hallazgo se demuestra la desaparición completa, parcial o en bandas fibróticas.

El American College of Radiology se pronuncia, en la actualidad, en contra de la indicación de la tomografía computada como primera prueba para diagnóstico de COVID-19 y establece que la tomografía computada de tórax debe reservarse solo para pacientes sintomáticos hospitalizados con indicaciones específicas (por ejemplo: excluir embolismo pulmonar en pacientes con dímero D elevado, con empeoramiento clínico o sin respuesta apropiada o los tratamientos de apoyo).<sup>4,9</sup>

### Recomendaciones de imagen basadas en las condiciones clínicas

Debe tomarse en cuenta que existen riesgos potenciales que incluyen la posibilidad no diagnóstica del estudio, la exposición a la radiación para el paciente, la exposición al COVID-19 del equipo radiológico implicado en el estudio y del personal que lo realiza, incremento en los tiempos del equipo y en el necesario para la adecuada ventilación del cuarto de estudio.

Las recomendaciones de imagen se basan en tres escenarios clínicos de presentación inicial, similar a lo establecido en el reciente consenso de la Sociedad Fleischner determinado para pacientes adultos.<sup>10</sup>

#### Escenario 1: paciente pediátrico con cuadro clínico leve

En esta situación, la prueba COVID-19 con RT-PCR debe ser el primer paso en la evaluación diagnóstica. Si la prueba no está disponible, el paciente debe quedar como sospechoso positivo en un área endémica, con diseminación comunitaria y el sospechoso negativo en el área no endémica. Los estudios de imagen no se recomiendan a la mayoría de los pacientes de este grupo, independientemente si la prueba COVID-19 es positiva o no. En pacientes con COVID-19 positivo (por prueba o por prevalencia) con comorbilidades (asma, fibrosis quística, cardiopatía, inmunosupresión, enfermedades infecciosas como tuberculosis o VIH, displasia broncopulmonar, etc.) se recomienda un estudio de imagen de base y diagnósticos diferenciales asociados con su comorbilidad. En estos pacientes no se recomienda el estudio de tomografía computada al momento del diagnóstico, aunque puede efectuarse en caso de progresión, curso clínico inadecuado o diagnóstico alternativo

(tromboembolia pulmonar). Independientemente de la condición clínica de origen, el empeoramiento de la enfermedad respiratoria es indicativo de un estudio de imagen.

#### Escenario 2: paciente pediátrico con cuadro clínico moderado a severo, en un ambiente sin limitación de recursos

En pacientes con cuadro clínico de gravedad moderada a severa (disnea, hipoxemia, dolor torácico, taquicardia, hipotensión o alteraciones cardiovasculares o tendencia al estado de choque), independientemente del estatus de la prueba de COVID-19, está indicada una placa simple de tórax como estudio de base y para diagnósticos diferenciales. La tomografía computada de tórax solo está indicada si el reporte tiene influencia en la toma de decisiones.

#### Escenario 3: paciente pediátrico con cuadro clínico moderado a severo, en un ambiente de recursos limitados

Se refiere a la situación de un sistema sobrepasado, con recursos limitados (camas, ventiladores, equipo de protección personal, etc.). En esta situación específica, el estudio de imagen puede ser el paso inicial para evaluar hallazgos sugerentes de COVID-19 vs otro diagnóstico alternativo para la toma de una decisión de *triage* rápida. En virtud de la limitada sensibilidad de la placa radiográfica, la tomografía computada de tórax es el estudio a tomar en cuenta con los respectivos cuidados de dosis bajas de radiación.<sup>3,9</sup>

#### Estudios secuenciales en paciente con cuadro clínico moderado a severo

En un paciente pediátrico con COVID-19 la evaluación secuencial de placa radiográfica es apropiada para vigilar la respuesta a medidas de



apoyo, deterioro clínico o determinar la posición de equipo de soporte vital. Al igual que en la población adulta, no se recomiendan protocolos de placas diarias o por turno en pacientes clínicamente estables, intubados, e internados en cuidados intensivos.

La tomografía computada de tórax se recomienda en pacientes sin respuesta apropiada a los cuidados de soporte o en quienes tienen deterioro clínico; sin embargo, debido al evidente incremento de la radiación, solo se recomienda si el estudio es indispensable en la decisión de tratamiento.

#### Seguimiento de estudio de imagen postrecuperación

El seguimiento radiográfico postrecuperación del paciente debe basarse en el grado de severidad de la enfermedad y la existencia o no de datos clínicos.

En el paciente asintomático, con enfermedad leve, no se recomienda el estudio de seguimiento.

En pacientes con enfermedad moderada a severa, o en quienes incluso tuvieron enfermedad leve, que llegan a ser sintomáticos, se sugiere la placa radiográfica simple en dos proyecciones, por la posibilidad de cicatrices o fibrosis pulmonar y datos de atrapamiento aéreo.<sup>9</sup>

#### REFERENCIAS

1. Cruz AT, Zeichner SL. COVID-19 in children: Initial characterization of the pediatric disease. *Pediatrics*. 2020. doi: 10.1542/peds.2020-0834
2. Kooraki S, et al. Coronavirus (COVID-19) outbreak: What the Department of Radiology Should Know. *JACR* 2020; 17: 447-51. <https://doi.org/10.1016/j.jacr.2020.02.008>
3. Franquet T. Imaging of pulmonary viral pneumonia. *Radiology*. 2011; 260:18-39. doi: 10.1148/radiol.11092149
4. Zhi MC, et al. Diagnosis and treatment recommendations for pediatric respiratory infection caused by the 2019 novel coronavirus. *World J Pediatr*. 2020. <https://doi.org/10.1007/s12519-020-00345-5>
5. Castagnoli R, et al. Severe acute respiratory syndrome Coronavirus 2 (SARS-CoV-2) infection in children and adolescents a systematic review. *JAMAPediatr*. doi:10.1001/jamapediatrics.2020.1467.
6. Foust AM, et al. Pediatric SARS, H1N1, MERS, EVALI, and Now Coronavirus Disease (COVID-19) Pneumonia: What radiologists need to know. *AJR*. 2020; 215:1-9.
7. Tao A, et al. Correlation of Chest CT and RT-PCR testing in coronavirus disease 2019 (COVID-19) in China: A report of 1014 cases. *Radiology* 2020. <https://doi.org/10.1148/radiol.2020200642>
8. Song F, et al. Emerging Novel Coronavirus 2019-nCoV Pneumonia. *Radiology* 2020. <https://doi.org/10.1148/radiol.2020200274>
9. Foust AM, et al. International Expert Consensus Statement on Chest Imaging in Pediatric COVID-19 Patient Management: Imaging findings, imaging study reporting and imaging study recommendations. *Radiology: Cardio Thoracic Imaging*. 2020; 2 (2). <https://doi.org/10.1148/ryct.2020200214>
10. Rubin GD, et al. The role of chest imaging in patient management during the COVID-19 pandemic: A multinational consensus statement from the Fleischner Society. <https://doi.org/10.1148/radiol.2020201365>