



Mielomeningocele y espectro oculoauriculovertebral, coincidencia de entidades en un paciente

Myelomeningocele and oculo-auriculo-vertebral spectrum, coincidental entities in a patient

Camilo Villarroel-Cortés¹
César Mauricio Rojas-Maruri²

¹ Departamento de Genética Humana.

² Departamento de Patología.

Instituto Nacional de Pediatría, México D.F.

RESUMEN CLÍNICO

Masculino, conocido al mes de vida, producto de la tercera gesta de madre de 25 años y padre de 26 años, aparentemente sanos y no consanguíneos, originarios de medio rural. Antecedente de mielomeningocele por parte de tía abuela y prima por rama materna, además de polidactilia (en ambos pies) por parte de prima paterna. Embarazo sin ingesta de ácido fólico, control prenatal desde las 6 semanas de gestación, amenaza de aborto y cervicovaginitis a las 11 semanas tratada con óvulos no especificados; se realizaron 2 ultrasonografías normales y una tercera a las 36 semanas con restricción del crecimiento intrauterino. El producto se obtuvo a término mediante cesárea por falta de progresión del trabajo de parto: peso 2870 g, talla 47 cm, Apgar 8. Presentó llanto débil sin requerir maniobras avanzadas de reanimación y permaneció 3 días en incubadora con oxígeno indirecto.

Al nacer se detectó mielomeningocele lumbar y dismorfias faciales, por lo que fue referido para su atención al Instituto Nacional de Pediatría. En la exploración física se encontró con peso y talla por debajo del centil 5 y con perímetro cefálico entre los centiles 10 y 25. Sutura metópica prominente, microsomía facial izquierda, ptosis izquierda, microtia bilateral de predominio izquierdo y con atresia de conducto auditivo izquierdo y apéndices bilaterales; paladar ojival, retrognatismo, cuello corto, tórax asimétrico por hipoplasia izquierda. Ruidos cardiacos audibles

Recibido: 15 de mayo 2014

Aceptado: 22 de mayo 2014

Correspondencia: Camilo Villarroel-Cortés

Departamento de Genética
Instituto Nacional de Pediatría
Insurgentes sur 3700-C
CP. 04530, México D.F.
camiloevc@yahoo.com

Este artículo debe citarse como

Villarroel-Cortés C, Rojas-Maruri CM. Mielomeningocele y espectro oculoauriculovertebral, coincidencia de entidades en un paciente. Acta Pediatr Mex 2014;35:309-315.

en hemitórax derecho, sin soplos; abdomen sin megalias, testículo derecho en bolsa escrotal, izquierdo en tercio superior de canal inguinal, dorso con escoliosis y mielomeningocele lumbar no roto de 4.5 cm.

Fue valorado como externo por los servicios de audiología y oftalmología; se corroboró atresia de conducto auditivo izquierdo, ptosis moderada y coloboma de nervio óptico y retina del ojo derecho, así como parálisis facial izquierda. Al mes y 13 días se le ingresó para corrección quirúrgica.

El servicio de neurocirugía consignó defecto de tubo neural abierto con epitelización de placoda, no infectado, sin datos de hipertensión intracraneal, movilidad conservada de ambas piernas y hemivértebra a nivel T10-T11 por radiografías. El servicio de cardiología detectó, por medio de ecocardiograma transtorácico: dextrocardia, dextroápex e hipoplasia de rama izquierda de arteria pulmonar; sin contraindicar cirugía. Se realizó valoración preanestésica encontrando vía aérea difícil por apertura bucal mínima, con riesgo de requerir traqueostomía de urgencia y plan de intubación dirigida por broncoscopio. Al día siguiente de su ingreso presentó ingesta pobre, somnolencia, abundantes secreciones y estertores crepitantes finos en la región basal derecha. Fue valorado por el servicio de infectología con el diagnóstico de neumonía comunitaria, por lo que se inició tratamiento con cefotaxima (150 mg/kg/día) y dicloxacilina (100 mg/kg/día). Por tal motivo la cirugía se suspendió.

Durante su ingreso el paciente fue valorado también por los servicios de ortopedia, que no encontraron datos clínicos de displasia de cadera, y de genética, que consignó la probabilidad diagnóstica de espectro facioauriculovertebral. Se solicitó ultrasonografía abdominal para descartar isomerismo visceral (por la dextrocardia) o defectos renales y radiografías de columna

completa. Además, se consideró al paciente candidato a cariotipo como externo.

A los 9 días de su ingreso, y después de la remisión clínica de la neumonía, el servicio de neurocirugía realizó plastia de mielomeningocele lumbar sin referir complicaciones, aunque requirió traqueostomía con tubo Shiley e intubación. Se transfirió al paciente a terapia intensiva para su recuperación posquirúrgica. En este último servicio su evolución inicial fue relativamente estable. Al día siguiente, se refirieron tiraje intercostal, hipoactividad y palidez, pulsos y llenado capilar adecuado (con saturaciones arriba de 98%), herida quirúrgica con gasto hemático por drenado (sin datos de sangrado activo), aunque se transfundió concentrado eritrocitario por Hb de 9.2 y se continuó cobertura antibiótica. Dos días después de la cirugía el paciente tuvo desaturación hasta 89% por lo que se realizó aspiración de secreciones espesas. Sin embargo, al terminar dicho procedimiento, aumentó la desaturación y presentó bradicardia; se ventiló con bolsa válvula mascarilla a presiones altas para una adecuada expansión del tórax, agregándose extrasístoles ventriculares y ausencia de pulsos periféricos; por ello se inició reanimación cardiopulmonar. Durante la reanimación se detectó y trató de manera urgente neumotórax bilateral y hemotórax derecho; no hubo respuesta. Falleció después de 30 minutos de maniobras.

COMENTARIO CLÍNICO

Paciente que inició con la detección de múltiples dismorfias de presentación congénita, por lo que su abordaje clínico debe corresponder al de un paciente con diagnóstico provisional de síndrome dismorfológico.¹ Dentro de los antecedentes heredofamiliares se destacan los dos casos referidos con mielomeningocele por rama materna; dentro de los perinatales, la falta de prevención de defectos del tubo neural mediante suplementación de ácido fólico durante en el embarazo.



Cabe mencionar que los pacientes con síndrome dismorfológico deben ser explorados de forma minuciosa y sistemática en busca de dismorfias, tanto menores como mayores, entendiendo a las dismorfias mayores como aquellas que tienen repercusión para la vida o la función del órgano afectado, y a las menores como las que sólo tienen repercusión estética pero que, sin embargo, pueden tener utilidad diagnóstica.²

A la exploración, las dismorfias mayores identificadas fueron: microtia atresia izquierda, parálisis facial izquierda, retrognatismo con limitación a la apertura bucal y mielomeningocele. Las dismorfias menores fueron más numerosas: sutura metópica prominente, microsomía hemifacial, apéndices preauriculares, ptosis, paladar alto y cuello corto.

La evaluación por medio de estudios de laboratorio y gabinete, además de confirmar defectos sospechados por clínica, sirven para descartar otras dismorfias que no siempre son detectables en el examen físico inicial.² En este caso se detectaron: coloboma de nervio óptico y retina, dextrocardia con hipoplasia de la rama pulmonar izquierda y hemivértebras a nivel torácico, las cuales corresponden a defectos mayores. De las diferentes dismorfias detectadas, se consideró que las más útiles para integrar diagnóstico por su especificidad son la microsomía hemifacial con parálisis del nervio facial y la microtia atresia con apéndices preauriculares, que corresponden a defectos del primero y segundo arcos branquiales. La entidad específica más reconocida, que incluye defectos de los primero y segundo arcos branquiales, es el espectro oculoauriculovertebral, también conocido como espectro facioauriculovertebral o síndrome de Goldenhar cuando incluye quiste dermoide epibulbar.³ El concepto de *espectro* implica una presentación muy variable entre afectados, tanto en gravedad de las dismorfias de primero y segundo arco branquial, como en la presentación o no

de otras dismorfias agregadas. En este punto se consideró que el diagnóstico de espectro oculoauriculovertebral explicaba varios de los otros defectos detectados: el coloboma ocular, las hemivértebras y la cardiopatía congénita. No es infrecuente encontrar estos defectos; en una serie grande de pacientes con espectro oculoauriculovertebral las anomalías vertebrales fueron detectadas en 70% de los casos y las alteraciones cardíacas en 39%.⁴ Aunque el principal defecto ocular son los dermoides epibulbares también son reconocidos la microftalmia y el coloboma de retina como parte de esta entidad.⁵ Además, se descartaron los diagnósticos diferenciales del espectro oculoauriculovertebral tales como Treacher-Collins (que incluye afección facial simétrica, con hipoplasia malar y coloboma de párpado inferior), Townes-Brocks (incluye anomalías del pulgar y defectos anales), branquiotorrenal (con quistes branquiales y que no incluye cardiopatía congénita) y Vacter (que no presenta defectos de primero y segundo arcos).

Por otro lado, los defectos del tubo neural, tales como el mielomeningocele, no se han asociado con el espectro oculoauriculovertebral. Aunque existe al menos un reporte de un caso con espectro oculoauriculovertebral y encefalocele, estos hallazgos pueden ser coincidencia.⁶ La presentación independiente del mielomeningocele se apoyó, en nuestro paciente, en los antecedentes de otros familiares afectados y la falta de prevención con ácido fólico. Los antecedentes muestran una fuerte predisposición familiar para los defectos del tubo neural y la falta de complementación con ácido fólico durante el embarazo es el factor ambiental adverso más reconocido entre las múltiples causas de dichos defectos. La etiología del espectro oculoauriculovertebral es más heterogénea, la mayoría de los casos son esporádicos y se deben a una causa vascular disruptiva; sin embargo, también se han descrito reportes de casos con exposición a teratógenos (como diabetes gestacional, ácido retinoico,

primidona, talidomida) y otros con aberraciones cromosómicas diversas, entre las cuales destaca la deleción 14q, que incluye el gen *HFM*, propuesto como responsable de algunos casos.⁷ No obstante, en una serie de 86 pacientes con espectro oculoauriculovertebral y estudiados mediante hibridación genómica comparativa en microarreglos (array-CGH), sólo se detectó un caso con deleción 14q32.⁸ Finalmente, la participación tanto genética como ambiental en estos casos, hace plausible la etiología multifactorial en algunos pacientes.

A pesar de lo mencionado, el estudio de cariotipo no se indica de rutina en los pacientes con espectro oculoauriculovertebral debido a que los casos con etiología cromosómica son muy poco frecuentes y, habitualmente, tienen retraso psicomotor y otros hallazgos atípicos.³ Debido al mielomeningocele, el paciente si tenía indicación de cariotipo; desafortunadamente, el estudio no se pudo realizar por su fallecimiento.

El mielomeningocele tuvo un diagnóstico tardío ya que no pudo detectarse prenatalmente por medio de los ultrasonidos, por lo que la cesárea no fue programada. La cirugía para cerrar el mielomeningocele debe realizarse de manera ideal antes de las 72 horas debido a que el cierre temprano se asocia con un mejor pronóstico funcional.⁹ En este caso se difirió un poco debido a que el mielomeningocele no estaba roto y se quería tener la oportunidad de una valoración cardiológica y preanestésica adecuada. Sin embargo, el paciente presentó diversos factores de riesgo para una evolución desfavorable, destacando la vía aérea difícil y el cuello corto, que limitaba más la apertura bucal y que, junto con el antecedente de neumonía, seguramente contribuyeron a la necesidad de traqueostomía e intubación.

No se puede descartar alguna otra malformación interna no detectada, como una hipoplasia

pulmonar que pudiera haber contribuido al desenlace. El neumotórax se originó durante la reanimación cardiopulmonar, condicionado, probablemente, por barotrauma al no detectar mejoría en la función ventilatoria.

Hallazgos anatomopatológicos

Se practicó la autopsia horas después del fallecimiento del paciente y se encontraron asimetría facial, ausencia de meato auditivo externo del oído izquierdo, apéndices preauriculares, paladar ojival, micro- y retrognatismo de predominio izquierdo, cuello corto (Figura 1), criptorquidia izquierda, pie equino varo, defecto de vértebras y cicatriz en región lumbar de aproximadamente 3.5 cm de longitud, posterior a la cirugía de reparación del mielomeningocele (Figura 2). Además de los defectos del tubo neural, los hallazgos externos se consideraron compatibles con el diagnóstico de espectro oculoauriculovertebral.

En la inspección macroscópica de los órganos se encontró dextroápex con hipoplasia de la rama izquierda de la arteria pulmonar, agenesia del lóbulo inferior del pulmón izquierdo con isomerismo bronquial, agenesia de cuerpo y cola

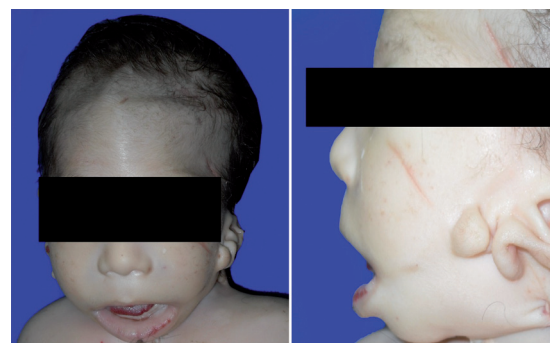

Figura 1. Cuello corto, apéndices auriculares, micro- y retrognatismo de lado izquierdo, boca amplia, así como ausencia de meato auditivo externo del oído izquierdo.

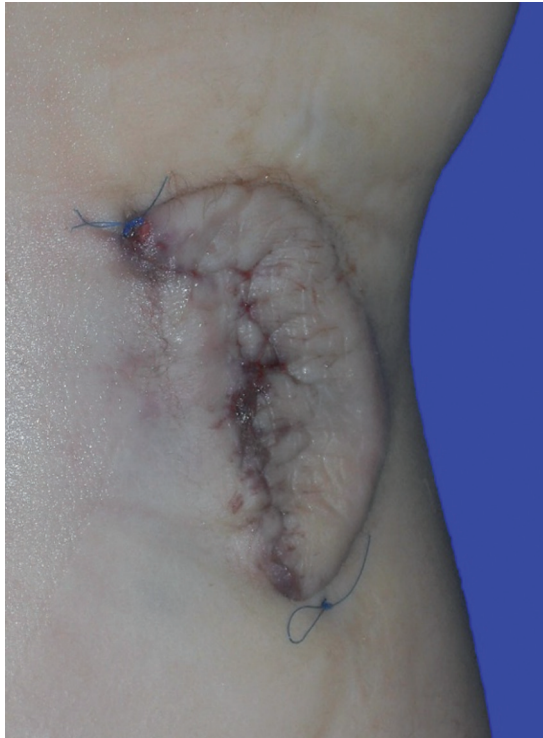

Figura 2. Mielomeningocele reparado.

de páncreas, micropoligiria y microgastria. Así mismo, se observó enfisema subcutáneo en las regiones de cuello y tórax.

Los hallazgos en el examen microscópico de los pulmones fueron: neumonía de focos múltiples y trombos recientes de fibrina en vasos de pequeño calibre (Figuras 3 y 4).

Como se mencionó previamente, el espectro oculoauriculovertebral tiene causas heterogéneas, en algunos casos es consecuencia de teratógenos y de desórdenes cromosómicos;¹⁰ otros tienen una causa disruptiva vascular que se ha demostrado parcialmente en modelos animales por interrupción de flujo sanguíneo de la arteria estapedia embrionaria, lo que resulta en la destrucción de diferentes tejidos en las regiones del oído y de la mandíbula.¹¹ Por lo anterior, no

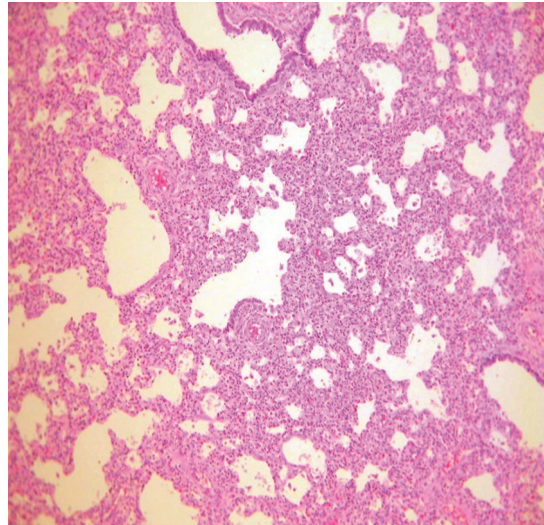


Figura 3. Focos de neumonía.

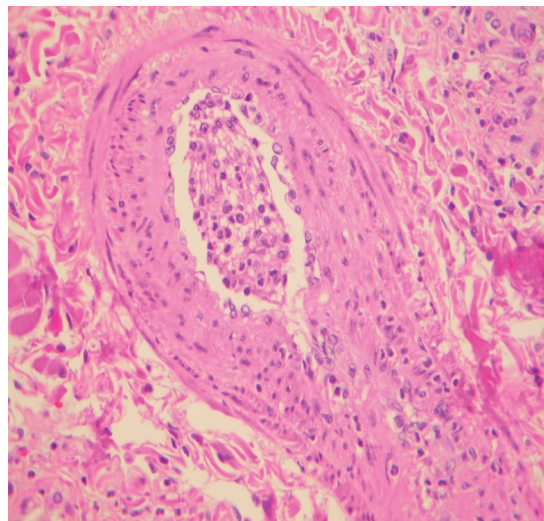


Figura 4. Trombo reciente en un vaso pulmonar.

podemos descartar que una interrupción adicional de flujo sanguíneo hacia otros órganos pudiera contribuir a algunos de los hallazgos adicionales en la autopsia, tales como la agenesia del lóbulo inferior del pulmón izquierdo y las agenesias del cuerpo y la cola del páncreas.

El fallecimiento del paciente se consideró como causa directa de la neumonía bilateral de focos múltiples y de la trombosis de vasos pulmonares de pequeño calibre, aunados a un enfisema subcutáneo secundario a la traqueostomía, lo que comprometió la función ventilatoria. Las múltiples alteraciones morfológicas descritas, incluyendo la cardiopatía congénita, no brindaban un mal pronóstico para la vida a corto plazo.

COMENTARIO FINAL

Los defectos de tubo neural tienen gran importancia tanto por su frecuencia como por su morbilidad asociada y, aunque se ha demostrado un descenso significativo de estos defectos después de la fortificación con ácido fólico y la promoción de su uso antes del nacimiento, gran parte de la población aún desconoce o no aplica esta medida de prevención,¹² tal como se ilustra en este caso.

Cabe destacar que el riesgo de recurrencia del mielomeningocele se ha calculado aproximadamente en 4%,¹³ y que la dosis diaria de ácido fólico indicada para evitarla es 10 veces mayor que la indicada para la población general; información que se brindó a la familia.


Por otro lado, los hallazgos anatomopatológicos descritos no pudieron integrar el diagnóstico de otra entidad diferente al espectro oculoauriculovertebral, aunque apoyan una presentación atípica del mismo ya que los defectos pulmonares y pancreáticos han sido muy raramente descritos en esta entidad.^{14,15} La microgastria es un defecto muy poco común de causa desconocida, que habitualmente es aislada o se presenta asociada con defectos de reducción de extremidades¹⁶ (que no se presentaron en nuestro paciente). Finalmente, consideramos que las descripciones de nuevos casos atípicos pudieran apoyar o descartar la asociación de estos hallazgos con el espectro oculoauriculovertebral; así

mismo, sería valiosa la aplicación de estudios moleculares de extensión en estos casos, tales como array-CGH o secuenciación exómica, con el fin de esclarecer su causa.

REFERENCIAS

- Hunter AG. Medical genetics: 2. The diagnostic approach to the child with dysmorphic signs. *CMAJ* 2002;167:367-72.
- Del Castillo V, González-Del Ángel A. Abordaje del paciente dismorfológico. En: *Genética Clínica*. Ciudad de México: Manual Moderno, 2012; pp. 95-9.
- Devriendt K, de Smet L, Casteels I. Oculo-auriculo-vertebral spectrum. En: *Management of genetic syndromes*. 3a ed. New Jersey: Jhon Wiley and Sons, 2010; pp. 587-96.
- Engiz O, Balci S, Unsal M, Ozer S, Oguz KK, Aktas D. 31 cases with oculoauriculovertebral dysplasia (Goldenhar syndrome): clinical, neuroradiologic, audiologic and cytogenetic findings. *Genet Couns* 2007;18:277-88.
- Warburg M. Update of sporadic microphthalmos and coloboma. Non inherited anomalies. *Ophthalmic Paediatr Genet* 1992;13:111-22.
- Pachajoa HM, Saldarriaga W, Isaza C. Un caso de espectro oculoauriculovertebral con meningocele occipital. *MedU-NAB* 2006;9:164-7.
- Gimelli S, Couco C, Ronchetto P, Gimelli G, Tassano E. Interstitial deletion 14q31.1q31.3 transmitted from a mother to her daughter, both with features of hemifacial microsomia. *J Appl Genet* 2013;54:361-5.
- Rooryck C, Souakri N, Cailley D, Bouron J, Goizet C, Delrue MA, et al. Array-CGH analysis of a cohort of 86 patients with oculoauriculovertebral spectrum. 2010. *Am J Med Genet Part A* 2010;152A:1984-9.
- Buccimaza S, Molteno C, Dunne T. Preschool follow-up of a cohort of children with myelomeningocele in Cape Town, South Africa. *Ann Trop Paediatr* 1999;19:245-52.
- Rollnick BR. Oculoauriculovertebral anomaly: variability and causal heterogeneity. *Am J Med Genet* 1988;4:41-53.
- Poswillo D. The Pathogenesis of the first and second branchial arch syndrome. *Oral Surg Oral Med Oral Pathol* 1973;35:302-28.
- Canún-Serrano S, Reyes-Pablo AE, Sánchez-Sánchez M, Jaime-Gómez L, Centeno-Morones FJ, Falcón-Bernal I, et al. Periconceptional use of folic acid in health centers of the territorial sanitary jurisdiction of Tlalpan, Mexico City. *Gac Med Mex* 2009;145:115-20.
- Bonati-Pellié C, Smith C. Risk tables for genetic counseling in some common congenital malformations. *J Med Genet* 1974;11:374-7.
- D'Alessandro L, Kovesi T, Massoud S, Loughheed J, Hunter A, Reisman J. Horseshoe lung and facio-auriculo-vertebral

- sequence: a previously unreported association. *Pediatr Pulmonol* 2006;41:592-6.
15. Hattori Y, Tanaka M, Matsumoto T, Uehara K, Ueno K, Miwegishi K, et al. Prenatal diagnosis of hemifacial microsomia by magnetic resonance imaging. *J Perinat Med* 2005;33:69-71.
16. Stewart C, Stewart M, Stewart F. Microgastria-limb reduction anomaly with total amelia. *Clin Dysmorphol* 2002;11:187-90.



ASOCIACIÓN MEXICANA DE LA ENFERMEDAD DE HUNTINGTON IAP

La Asociación Mexicana de la Enfermedad de Huntington (AMEH) es la primera y única institución que brinda apoyo y asistencia a pacientes y familiares que viven con este padecimiento.

¿Sabe qué servicios asistenciales brinda la AMEH?

Una enfermedad del cuerpo y de la mente

*Terapia ocupacional
*Terapia de lenguaje
*Servicio médico

*Fisioterapia
*Terapia musical
*Terapia de yoga

*Psicoterapia
*Terapia espiritual
*Cuidador

- * Alimentación a los que asistan a terapias a la AMEH
- * Distribución de medicamentos, pañales y suplementos alimenticios
- * Apoyo con equipo (camas de hospital, colchones de agua, etc.)
- * Información, orientación y apoyo psicológico sobre la enfermedad de Huntington
- * Ayuda con pasajes para asistir a terapias en la Asociación
- * Entrega de una despensa mensual por paciente

Informes:

Tesoreros 97 esquina Cuauhtémoc,
Col. Toriello Guerra, Del. Tlalpan, CP 14050
Tel.: (55) 5424-3325. Fax: (55) 5424-3189