



Paciente con anomalía de Ebstein y síndrome de Down. Una extraña combinación

RESUMEN

Entre 40 y 60% de los niños con síndrome de Down padece algún tipo de cardiopatía, las más frecuentes son comunicación interatrial, comunicación interventricular, conducto arterioso persistente o defectos de los cojinetes endocárdicos.

Se describe el caso de un niño con síndrome de Down, de 14 años de edad, con dolor precordial al que se le escuchó un soplo cardiaco. La clínica hizo sospechar comunicación interauricular. El ecocardiograma transtorácico mostró anomalía de Ebstein con comunicación interauricular. Debido a que la lesión de la válvula tricúspide era leve se consideró ofrecer manejo médico. El paciente cursó asintomático durante el seguimiento clínico.

Conclusiones: la asociación de síndrome de Down y anomalía de Ebstein es muy rara. Se revisaron los casos previos de la literatura.

Palabras clave: síndrome de Down, síndromes y cardiopatías, anomalía de Ebstein.

Patient with Ebstein anomaly and Down syndrome. Strange combination

ABSTRACT

The most common congenital heart diseases in children with Down syndrome are atrial or ventricular septal defects, patent ductus arteriosus or endocardial cushion defects.

We describe the unusual association of Down syndrome and Ebstein anomaly in a 14 years old boy.

A heart murmur was diagnosed; the patient complained precordial pain. With the clinic characteristics, we diagnosed atrial septal defect. The transthoracic echocardiogram showed Ebstein anomaly with atrial septal defect. We decided medical treatment because the tricuspid valve damage isn't important. During follow-up the patient was asymptomatic.

Conclusions: The association of Down syndrome and Ebstein's anomaly is very rare. Previous cases in the literature were reviewed.

Key words: Down's syndrome, genetic syndromes with heart defect, Ebstein's anomaly.

Jesús de Rubens-Figueroa¹
Bruno Marino²

¹ Departamento de Cardiología Pediátrica. Instituto Nacional de Pediatría, México, D.F.

² Departamento de Pediatría, Cardiología Pediátrica, Universidad La Sapienza, Roma, Italia.

Recibido: agosto, 2013

Aceptado: marzo, 2014

Correspondencia

Dr. Jesús de Rubens Figueroa
Departamento de Cardiología
Instituto Nacional de Pediatría
Insurgentes Sur 3,700-C
Col. Insurgentes Cuicuilco
CP. 04650, México, D.F.
derubens@hotmail.com

Este artículo debe citarse como

De Rubens-Figueroa J y Marino B. Paciente con anomalía de Ebstein y síndrome de Down. Una extraña combinación. Acta Pediatr Mex 2014;35:218-221.

INTRODUCCIÓN

El síndrome de Down es una anomalía genética debida a trisomía del cromosoma 21, que es la aneuploidia más frecuente en el humano, su prevalencia es de 1.3 por cada 1 000 nacidos vivos.¹ Fue descrito por primera vez en 1886.^{1,2}

La asociación de este síndrome con cardiopatías es frecuente (40-60% de los casos) y es la primera causa de muerte en los primeros dos años de la vida.

La prevalencia de las cardiopatías en niños con síndrome de Down depende del genotipo y de factores ambientales de donde proviene el paciente.¹ En personas caucásicas con síndrome de Down la cardiopatía más común es el canal atrio-ventricular (CA-V), seguido por la comunicación interventricular (CIV) y la comunicación interauricular (CIA). Sin embargo, en poblaciones asiáticas, en México y Guatemala, la CIV es más frecuente que el CA-V.²⁻⁵

La anomalía de Ebstein fue descrita por primera ocasión en 1866.⁶ Se caracteriza por fibrosis de la pared ventricular derecha, displasia y adherencia de la valva septal de la tricúspide sobre las paredes del ventrículo derecho, con la subsecuente “atrialización” de ese ventrículo.⁷

La asociación del síndrome de Down con la anomalía de Ebstein es extremadamente rara, sólo se han reportado nueve casos hasta ahora.⁶⁻¹⁴ El objetivo de este trabajo es describir a un paciente con esta asociación tan poco usual.

CASO CLÍNICO

Paciente masculino de 14 años de edad que ingresó al Instituto Nacional de Pediatría con diagnóstico de síndrome de Down al nacimiento; fue nuevamente referido por soplo cardiaco y dolor precordial.

Examen físico: buen estado general, con rostro característico de los pacientes con síndrome de Down (figura 1), sin cianosis, pulsos periféricos de intensidad normal. En el precordio se escuchó un soplo expulsivo con segundo ruido desdoblado y fijo. La radiografía de tórax mostró cardiomegalia con índice cardior torácico de 0.65 y flujo pulmonar aumentado.

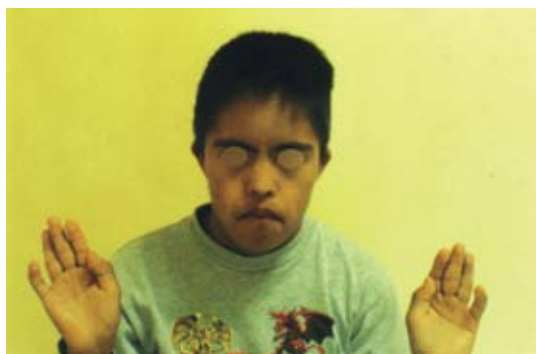

Figura 1. Características faciales relacionadas con el síndrome de Down, con epicantero bilateral, hipertelorismo, boca “en carpa” e implantación baja de pabellones auriculares. Pliegue “simiano” palmar bilateral.

El electrocardiograma mostró ritmo sinusal, eje de A QRS a -150° , bloqueo completo de la rama derecha del haz de His, con segmento ST negativo en las derivaciones DII, DIII, AVF y V2-V4.

El ecocardiograma transtorácico bidimensional (figura 2) mostró dilatación de las cavidades derechas con adherencia de la valva septal de la tricúspide, con valva anterior móvil y libre, con anillo tricuspídeo de 23 mm (índice Z de -1), insuficiencia tricuspídea moderada con displasia valvular. La “atrialización” del ventrículo derecho fue de 20 mm. El ventrículo derecho era de buen tamaño. Por sus características anatómicas se clasificó como tipo A de Carpentier y un índice de Celermajer de 0.45, comunicación interauricular de tipo *ostium secundum* (16 mm de diámetro) con cortocircuito de izquierda a

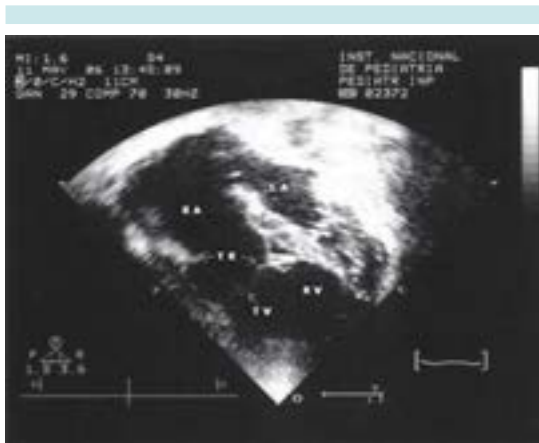


Figura 2. Ecocardiograma: displasia y adherencia de la valva septal de la tricúspide en 45%, con anillo dilatado y buen tamaño ventricular derecho. RA: atrio derecho; LA: atrio izquierdo; TR: anillo tricuspídeo; TV: válvula tricúspide; RV: ventrículo derecho.

derecha y movimiento paradójico del *septum* interventricular. La fracción de acortamiento fue de 51% y la fracción de expulsión de 88%.

En los primeros 6 meses de seguimiento el paciente se encontraba asintomático, posteriormente dejó de acudir a nuestra institución. La última radiografía mostró un índice cardiotorácico de 0.60. El estudio cromosómico confirmó una no disyunción con presencia de trisomía 21 regular (46 XY + 21).

DISCUSIÓN

La anomalía de Ebstein es una cardiopatía poco frecuente, con una prevalencia aproximada de un caso por cada 20 000 nacidos vivos.⁶ La asociación entre el síndrome de Down y la anomalía de Ebstein es extremadamente rara, sólo se han descrito 9 casos en la literatura médica del mundo.

En 1972 se reportó el primer caso de asociación entre síndrome de Down y anomalía de Ebstein

en una revisión de 65 casos de autopsia, se encontró a un paciente con tuberculosis pulmonar y anomalía de Ebstein.⁶ Entre 1976 y 2007 se diagnosticaron otros 8 casos, 2 en forma clínica, 2 por autopsia y 4 por ecocardiografía (dos en forma prenatal); el último caso se publicó en 2007.⁷⁻¹⁴

Nuestro paciente tenía una clasificación de Carpentier tipo A debido a una valva anterior móvil, pequeña "atrialización" y ventrículo derecho de buen tamaño con un GI de severidad en la clasificación de Celermajer (en relación al tamaño de las cavidades).^{15,16} La función ventricular izquierda fue normal y no encontramos arritmias, por lo que es un caso de buen pronóstico en cuanto a la lesión cardíaca. Por la cardiomegalia e hiperflujo se decidió manejo con diuréticos.

Los datos ecocardiográficos coinciden con la buena evolución clínica (asintomático).


En la sesión médica del servicio de cardiología se decidió cateterizar, para obtener presiones y resistencias pulmonares, para posteriormente evaluar la posibilidad de cierre del defecto interatrial pero el paciente dejó de acudir al instituto.

Los datos clínicos del paciente apuntaban al diagnóstico de comunicación interauricular debido a que la asociación de la anomalía de Ebstein con el síndrome de Down es extremadamente rara; el estudio ecocardiográfico en los niños con síndrome de Down juega un papel muy importante en el diagnóstico.

REFERENCIAS

1. Stoll C, Alembik Y, Dott B, Roth MP. Study of Down syndrome in 238,942 consecutive births. *Ann Genet* 1998;4:144-51.
2. Lo NS, Leung PM, Lau KC, Yeung CY. Congenital cardiovascular malformations in Chinese children with Down's syndrome. *Chin Med J (Engl)* 1989;102:382-386.
3. Jacobs EG, Leung MP, Karlberg J. Distribution of symptomatic congenital heart disease in Hong Kong. *Pediatr Cardiol* 2000;21:148-57.

4. De Rubens FJ, Del Pozzo MB, Hach P JL, Calderón JC, Castrejón UR. Malformaciones cardíacas en los niños con síndrome de Down. Rev Esp Cardiol 2003;56:894-889.
5. Vida VL, Barnoya J, Larrazabal LA, Gaitán G, de María García F, Castañeda AR. Congenital cardiac disease in children with Down's syndrome in Guatemala. Cardiol Young 2005;15:286-90.
- 6.. Bialostozky D, Horwitz S, Espino-Vela J. Ebstein's malformation of the tricuspid valve. A review of 65 cases. Am J Cardiol 1972;29:826-36.
7. Greenwood RD, Nadas AS. The clinical course of cardiac disease in Down's syndrome. Pediatrics 1976;58:893-7.
- 8.- Johnson CD, Ortiz C PM, Sainz PH, Barroso E. Ebstein's anomaly in a patient with Down's syndrome. Bol Asoc Med PR 1989;81:221-222.
- 9 Venturini E, Musaió L, Strazzeri R, Baroni F. Ebstein's tricuspid anomaly and Down's syndrome. A clinical case report. Recent Prog Med 1992;83:556-568.
10. Van Praagh P, Papagiannis J, Bar-El Yi, Schwint OA. The heart in Down syndrome. En: Marino B, Poeschel SM, Brookes PH. Heart disease in person with Down syndrome Baltimore: Brooks, 1996. pp. 69-110.
11. Silva SR, Bruner JP, Moore CA. Prenatal diagnosis of Down's syndrome in the presence of isolated Ebstein's anomaly. Fetal Diagn Ther 1999;14:149-151.
12. Bauk L, Espinola ZN, Muñoz L. Ebstein's malformation in the setting of Down's syndrome. Cardiol Young 2003;13:370-372.
13. Leite M de F, Gianisella RB, Zielinsky P. Intrauterine detection of Ebstein's anomaly and Down's syndrome. Prenatal diagnosis of a rare combination. Arq Bras Cardiol 2004;82:390-395.
14. Cyrus C, Cyril E, Cherian KM, Kulkarni S, Nallathambii C. Down syndrome with tandem 21:21 rearrangement and Ebstein's anomaly- a case report. Int J Cardiol 2007;115:58-60.
15. Carpentier A. Malformation of the tricuspid valve and Ebstein's anomaly. En: Stark J, De Leval M. Surgery for congenital heart defect 2th Ed. Philadelphia: WB Saunders, 1994. pp. 615-622.
16. Celermajer DS, Bull C, Till J. Ebstein's anomaly: presentation and outcome from fetal to adult. J Am Coll Cardiol 1994;23:170-176.



ASOCIACIÓN MEXICANA DE LA ENFERMEDAD DE HUNTINGTON IAP

La Asociación Mexicana de la Enfermedad de Huntington (AMEH) es la primera y única institución que brinda apoyo y asistencia a pacientes y familiares que viven con este padecimiento.

¿Sabe qué servicios asistenciales brinda la AMEH?

Una enfermedad del cuerpo y de la mente

- | | | |
|----------------------|------------------|---------------------|
| *Terapia ocupacional | *Fisioterapia | *Psicoterapia |
| *Terapia de lenguaje | *Terapia musical | *Terapia espiritual |
| *Servicio médico | *Terapia de yoga | *Cuidador |

- * Alimentación a los que asistan a terapias a la AMEH
- * Distribución de medicamentos, pañales y suplementos alimenticios
- * Apoyo con equipo (camas de hospital, colchones de agua, etc.)
- * Información, orientación y apoyo psicológico sobre la enfermedad de Huntington
- * Ayuda con pasajes para asistir a terapias en la Asociación
- * Entrega de una despensa mensual por paciente

Informes:

Tesoreros 97 esquina Cuauhtémoc,
Col. Toriello Guerra, Del. Tlalpan, CP 14050
Tel.: (55) 5424-3325. Fax: (55) 5424-3189