



Trastornos del ritmo en el recién nacido

RESUMEN

Las arritmias son una variedad de alteraciones del ritmo cardiaco que se pueden presentar en fetos y en recién nacidos considerados como sanos. La mayoría de éstas son benignas. La incidencia informada varía de 1 a 10% en recién nacidos durante los primeros días de vida extrauterina. Las arritmias en la etapa neonatal implican altas morbilidad y mortalidad, sobre todo cuando se producen en pacientes con una cardiopatía congénita o con falta de respuesta al tratamiento médico. El oportuno control farmacológico del ritmo proporciona un buen pronóstico a largo plazo.

La historia natural de las arritmias en el período neonatal difiere de las arritmias en otros grupos de la edad pediátrica; se pueden clasificar en: arritmia sinusal, taquiarritmias, síndrome de QT prolongado y bradiarritmias. Es importante que los médicos que se encargan del tratamiento de este grupo de pacientes reconozcan los factores causantes de las arritmias, así como las opciones diagnósticas y terapéuticas disponibles.

Palabras clave: arritmias, recién nacidos, arritmia sinusal, taquiarritmias, síndrome de QT prolongado, tratamiento, pronóstico.

Abnormalities of heart rhythm in newborns

ABSTRACT

Arrhythmias are a variety of cardiac rhythm disturbances that may occur in fetuses and neonates considered healthy. Most of these are benign. The reported incidence fluctuates from 1 to 10% in newborns during the first days after birth. The presence of arrhythmias in the neonatal period involves high morbidity and mortality, particularly when associated with congenital heart disease or lack of response to medical treatment. The appropriate pharmacological control of the abnormal rhythm provides good long-term prognosis.

The natural history of arrhythmias in the neonatal period differs importantly from arrhythmias presented in other pediatric age groups. They can be classified as: sinus arrhythmia, tachyarrhythmias, long QT syndrome and bradyarrhythmias. It is important that the physicians responsible for the management of these patients recognize the causes for the development of arrhythmias as well as the diagnostic and therapeutic options available.

Key words: arrhythmia, newborns, sinus arrhythmia, tachyarrhythmias, long QT syndrome and bradycardia.

Luis Martín Garrido-García¹
María de Guadalupe Delgado-Onofre²

¹ Cardiólogo pediatra. Jefe del Departamento de Pre y Posgrado.

² Médico residente de tercer año.
Instituto Nacional de Pediatría, México, D.F.

Recibido: agosto, 2013

Aceptado: enero, 2014

Correspondencia

Dr. Luis Martín Garrido García
Insurgentes Sur 3700, Letra C
Col. Insurgentes Cuicuilco
CP 04530, México D.F.
Tel: 1084-0900
garridomartin@yahoo.com

Este artículo debe citarse como:

Garrido-García LM y Delgado-Onofre MG. Trastornos del ritmo en el recién nacido. Acta Pediatr Mex 2014;35:148-158.



El electrocardiograma (ECG) es el procedimiento de referencia para identificar las alteraciones del ritmo cardiaco en recién nacidos; sin embargo, hay que cerciorarse de que no se trate de una arritmia de naturaleza transitoria. Con el desarrollo de las Unidades de Terapia Intensiva Neonatal y el incremento en la vigilancia de los pacientes, tanto en la etapa prenatal como posnatal, se han identificado diversas alteraciones del ritmo en fetos y en recién nacidos considerados sanos.^{1,2} La mayoría de estas arritmias son benignas; sin embargo, su detección requiere una evaluación detenida de las mismas y de los factores de riesgo para su génesis, como enfermedades o infecciones maternas, sufrimiento fetal o cardiopatías congénitas.

Se ha descrito una incidencia de alteraciones del ritmo de entre 1 y 10% de los recién nacidos sanos durante los primeros días de vida extrauterina; no obstante, esta cifra es mayor en pacientes ingresados en las unidades de terapia intensiva neonatal.²⁻⁵

FISIOPATOLOGÍA

Las arritmias pueden ocurrir por diversos mecanismos, los más importantes son: defectos en la generación del impulso con incremento o disminución del automatismo y defectos en la conducción del estímulo con un bloqueo simple o bloqueo unidireccional y un mecanismo de reentrada. Sin embargo, para que estas alteraciones puedan manifestarse clínicamente tiene que existir un substrato fisiopatológico, en el recién nacido, que predisponga a los trastornos del ritmo. Los más comunes son: 1) alteraciones hidroelectrolíticas; 2) hipoxemia; 3) inmadurez del sistema nervioso autónomo; 4) miocarditis; 5) cardiopatías congénitas o 6) catéteres endovenosos que irritan el endocardio.⁶

La evaluación de los recién nacidos con arritmias se inicia con la búsqueda de factores maternos,

que pudieran desencadenar alteraciones del ritmo, en la toma de electrolitos y de glucosa. Un electrocardiograma de superficie permite hacer el diagnóstico en la mayoría de los casos. El ecocardiograma está indicado en pacientes sintomáticos, en aquellos con sospecha de cardiopatías congénitas y con arritmias persistentes. Un electrocardiograma de 24 horas (Holter) permite hacer el diagnóstico en pacientes con arritmias que no pueden ser documentadas con un electrocardiograma de superficie.^{4,6}

ARRITMIA SINUSAL

Las arritmia sinusal es la forma más frecuente de cambios en el ritmo en el recién nacido y se considera una variante normal; la frecuencia cardiaca disminuye durante la espiración y aumenta durante la inspiración. Este tipo de ritmo es más evidente durante episodios de fiebre.⁷

TAQUIARRITMIAS

Este término significa un incremento anormal de la frecuencia cardiaca. Se consideran como taquicardias “benignas” cuando no existe repercusión hemodinámica clínica y no se requiere ningún tratamiento. Este tipo de fenómenos no requieren seguimiento ya que no afectan la salud.^{4,5}

De acuerdo con el sitio donde se generan estas arritmias se pueden clasificar en: a) taquiarritmias supraventriculares (cuando existe un foco ectópico por arriba del haz de His o éste participa en el circuito de la arritmia) y b) taquiarritmias ventriculares (cuando el estímulo anormal se genera por debajo del haz de His).

Finalmente, si el inicio y el fin del ritmo anormal son súbitos o graduales, las taquiarritmias se clasifican como paroxísticas o no paroxísticas. La forma más frecuente de taquicardia no paroxística es la taquicardia sinusal, en cuyo

caso deben corregirse los diversos factores que desencadenaron la taquicardia: anemia, alteraciones hidroelectrolíticas, sepsis, problemas respiratorios, etcétera⁵⁻⁹ (figura 1).

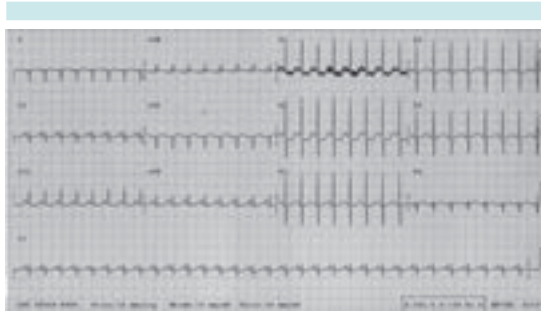

Figura 1. Electrocardiograma de 12 derivaciones de un recién nacido de 8 días de vida extrauterina y sepsis neonatal, con fiebre de 39°C y frecuencias cardíacas de 200 lpm. Se observa además dilatación de aurícula y ventrículo derechos.

Taquiarritmias supraventriculares

Extrasístoles supraventriculares

Son latidos prematuros originados en los atrios. Se ha descrito que existen en 5 a 30% de los recién nacidos, cifra que aumenta en recién nacidos pretérmino.¹⁰ Electrocardiográficamente existe una despolarización atrial precoz con una morfología anormal; si la primera es conducida a los ventrículos habitualmente lo hace con un complejo ventricular normal. Si la extrasístole supraventricular es capaz de reactivar al nodo sinusal tendrá una pausa compensatoria incompleta. (figura 2) En estos trastornos del ritmo los pacientes generalmente son asintomáticos y se consideran eventos benignos en pacientes con corazón estructuralmente sano.

Se pueden desencadenar extrasístoles supraventriculares por varias causas, entre ellas: concentraciones tóxicas de aminas simpaticomiméticas como isoproterenol o dopamina, o por catéteres centrales que causan irritación

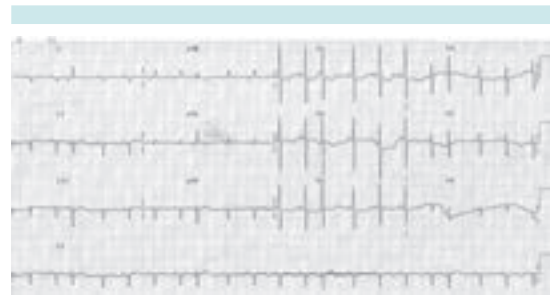


Figura 2. Recién nacido sano de 15 días de vida extrauterina con extrasístoles a la auscultación. El electrocardiograma muestra extrasístoles supraventriculares con pausa compensadora incompleta.

mecánica. Si las extrasístoles supraventriculares son frecuentes está indicada la toma de una radiografía de tórax y un electrocardiograma para descartar cardiopatía congénita o miocardiopatía. Estos pacientes deben ser vigilados por tres o cuatro días y está indicado un registro electrocardiográfico de 24 horas. Si no existen episodios de taquicardia supraventricular los pacientes no requieren tratamiento; sin embargo, se mantienen en observación por un mes. Los casos en los que las extrasístoles atriales desencadenen taquicardia supraventricular con alteración de la función ventricular deben recibir tratamiento.^{6,7}

Ectopia atrial

Esta arritmia es muy común en el feto y en el recién nacido. Se produce por aumento de automatismo en un grupo de células atriales que no forman parte del sistema normal de conducción. En el ECG se observan como taquicardias con un complejo QRS angosto y una onda P anormal con morfología variable (marcapasos migratorio) o pueden tener un foco ectópico único. Tiende a acelerar y desacelerar (fenómeno de “calentamiento” y “enfriamiento”). En la mayoría de los casos esta arritmia suele desaparecer con el tiempo y no causa mayores complicaciones; sin embargo, cuando el ritmo atrial ectópico tiene una frecuencia mayor de 200 lpm y una

conducción ventricular acelerada puede causar insuficiencia cardíaca y miocardiopatía dilatada.^{7,8}

Taquicardia por reentrada atrioventricular

Ocurre en uno de cada 1,700 recién nacidos y es la causa más frecuente de taquicardia paroxística supraventricular en el período neonatal hasta en 50% de los casos.²⁻⁵ Para que se presente esta arritmia se requiere que haya una vía accesoria que pueda conducir en forma anterógrada o retrógrada (síndrome de Wolff-Parkinson-White WPW) o de una vía con conducción retrógrada única (vía oculta). La taquicardia se inicia en la mayoría de los casos con una extrasístole que puede ser atrial o ventricular; esto ocasiona un bloqueo unidireccional habitualmente en la vía accesoria, aunque también se puede dar en el nodo atrioventricular y se inicia la taquicardia por un mecanismo de reentrada.⁶⁻⁹ (figuras 3 y 4)

Para diferenciar una taquicardia por reentrada atrioventricular de otras formas de taquicardia supraventricular es importante localizar la onda P en el electrocardiograma durante la taquicardia. En la taquicardia por reentrada atrioventricular se encuentra una onda P retrógrada que se

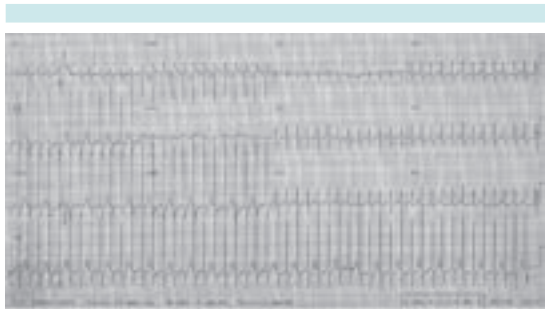


Figura 3. Electrocardiograma de 12 derivaciones de un paciente de 1 mes de edad llevado al Servicio de Urgencias con deterioro hemodinámico. En la exploración física se detectó taquicardia con un complejo QRS angosto; frecuencia ventricular de 300 lpm; onda P retrógrada.

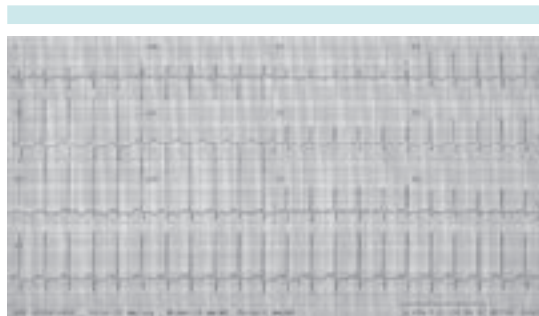

Figura 4. Electrocardiograma de 12 derivaciones del mismo paciente de la figura 3 después de cardioversión eléctrica. En ritmo sinusal con un intervalo PR corto (90 ms) y onda delta. Síndrome de Wolff-Parkinson-White.

inscribe después del complejo QRS. Para estas arritmias se requieren tejido atrial y ventricular para mantener el circuito de reentrada; por lo tanto, no puede existir bloqueo atrioventricular o disociación durante la arritmia.^{7,8}

Estas arritmias se presentan más frecuentemente en pacientes con corazón estructuralmente sano; sin embargo, el síndrome de WPW puede asociarse con enfermedad de Ebstein, a transposición corregida de los grandes vasos o miocardiopatía hipertrófica.³

Está bien establecido, que los recién nacidos con síndrome de WPW tienen una alta probabilidad de resolución de la taquicardia supraventricular durante el primer año de vida. Sin embargo, también se ha demostrado que hasta en un tercio de esos pacientes con resolución de los síntomas tienen la probabilidad de reiniciar la taquicardia en la edad escolar.^{3,6}

Lemler y sus colaboradores realizaron un estudio para identificar los factores de riesgo para la reincidencia de síntomas en pacientes con WPW en etapas posteriores de la vida. Analizaron los siguientes factores: insuficiencia cardíaca durante la arritmia, recurrencia de la

arritmia durante el tratamiento en el primer año de vida, dificultad para controlar la arritmia en el período inicial, cardiopatías congénitas y persistencia de la onda delta en el electrocardiograma. Encontraron que el único factor predictivo positivo para la recurrencia de la arritmia fue la persistencia de la onda delta a pesar del tratamiento.¹¹

Aleteo atrial

Aunque es un trastorno del ritmo común en el feto (25% de las taquicardias en el feto) y en el recién nacido, es muy raro en la edad pediátrica y vuelve a ser frecuente hasta la edad adulta. Se asocia con cardiopatías congénitas: fibroelastosis endomiocárdica o miocardiopatías, alteraciones cromosómicas y otros estados patológicos hasta en 30% de los casos. Electrocardiográficamente se caracteriza por un patrón de ondas P en forma de “sierra” con frecuencias que van de 300 a 600 latidos por minuto, la respuesta ventricular puede ser regular o irregular, pero de menor frecuencia (figura 5).

Esta arritmia tiene elevadas morbilidad y mortalidad en la etapa neonatal, sobre todo si se asocia con cardiopatías congénitas o a falta de respuesta al tratamiento médico; sin embargo, si se logra el control farmacológico del ritmo el pronóstico a largo plazo es bueno.^{7-9,12}

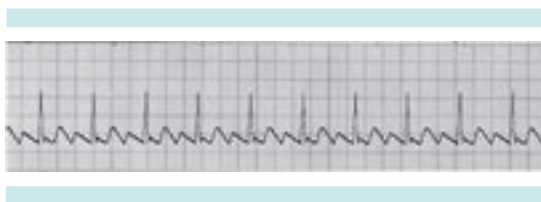

Figura 5. Tira de ritmo en recién nacido de 15 días con diagnóstico de transposición de grandes vasos, operado de “switch arterial”. Se observan “ondas en sierra” típicas del aleteo atrial con una frecuencia de 150 lpm y con una conducción 2:1 con frecuencia ventricular media de 75 lpm.

Tratamiento de las taquiarritmias supraventriculares

Tratamiento agudo. Depende de la condición general del paciente. En casos de taquicardia con complejo QRS angosto, sin compromiso hemodinámico, el tratamiento inicial es intentar suprimir la arritmia con maniobras vágales como la aplicación de una compresa fría en la cara del paciente durante diez a 20 segundos e incluso la inmersión facial en agua fría durante cinco segundos. No se recomiendan la compresión ocular ni el masaje carotídeo. Estas maniobras desencadenan el “reflejo de buceo”, el cual no sólo ocasiona una estimulación vagal sino también disminución de la actividad simpática. Durante el procedimiento se deben vigilar el registro electrocardiográfico y la presión arterial, ya que es posible que se produzca asistolia al final de la taquicardia supraventricular.^{7-9,13} Si el tratamiento con maniobras vágales no es eficaz se recomienda adenosina intravenosa tanto en recién nacidos de término como de pretérmino; dosis inicial de 50 a 150 µg/kg. La dosis puede incrementarse en 50 µg/kg cada minuto hasta una dosis máxima de 250 a 500 µg/kg. Los efectos secundarios de las dosis elevadas de adenosina son broncoconstricción, estridor e hipotensión secundaria a vasodilatación periférica.¹³ Si a pesar del tratamiento persiste la taquicardia, con inestabilidad hemodinámica del paciente, está indicada la cardioversión eléctrica. La aplicación de la corriente debe estar sincronizada con el complejo QRS e iniciarse con una dosis de 0.5 joules por kilogramo de peso. En la gran mayoría de los casos la cardioversión es eficaz para suspender la taquicardia supraventricular.^{7-9,11,13,14}

Tratamiento crónico. En recién nacidos con el antecedente de taquicardia supraventricular, una vez resuelto el evento agudo, se debe iniciar tratamiento crónico para evitar la recurrencia de la taquicardia. La digoxina y los β bloqueadores

son los agentes de primera línea para el tratamiento de taquiarritmias por reentrada. También se han utilizado con éxito antiarrítmicos de la clase IA (procainamida), IC (flecainida) y de la clase III (amiodarona) cuando la digoxina y los β bloqueadores no son eficaces. El uso de calcioantagonistas en neonatos debe evitarse ya que se ha descrito reducción súbita

del gasto cardiaco después de su administración^{13,14} (cuadro 1).

La ablación con radiofrecuencia en la etapa neonatal se ha utilizado en casos aislados donde hay recurrencia de la arritmia con deterioro hemodinámico a pesar del tratamiento que además ha tenido los efectos colaterales de los antiarrítmicos.^{14,15}

Cuadro 1. Antiarrítmicos indicados en Neonatología⁸ (continúa en la siguiente página)

Fármaco	Dosis VO	Dosis IV	Indicaciones	Efectos secundarios	Comentarios
Adenosina		0.05 mg/kg. Puede incrementarse la dosis cada 2 minutos por 0.05 mg/kg	TSV por reentrada Diagnóstico de aleteo atrial	Disnea, arritmias, bloqueo AV, palpitaciones, bradicardia	Administrar rápidamente
Amiodarona (Clase III)	10-20 mg/kg/día por 7 a 14 días y posteriormente 5 mg/kg/día	DI: 5 mg/kg en 1 h; DM: 10-15 mg/kg/día	TSV, TV y FV refractarias	Proarritmia, bradicardia, bloqueo AV, hipotiroidismo, neumonitis intersticial, fibrosis pulmonar, fotosensibilidad	Monitorear las funciones pulmonar y tiroidea
Digoxina	Mantenimiento 5-10 μ g/kg/día dividido en 2 dosis	DI: 15-20 μ g/kg dividido en 3 dosis. DM: 4-8 μ g/kg/día dividido en 2 dosis/día	TSV, aleteo atrial	Bradicardia, arritmias, retardo en la conducción, letargo, vómito, diarrea	Contraindicación: TV, hipocalcemia, bloqueo AV. Usar cuidadosamente en síndrome WPW: puede causar FV
Flecainida (Clase Ic)	1-3 mg/kg/día en 3 dosis. Puede incrementarse hasta 3-6 mg/kg/día		Taquicardias refractarias: TSV, TV	Bradicardia, bloqueo AV, arritmias, insuficiencia cardiaca, discrasias sanguíneas, disfunción hepática, disnea	Contraindicación: retardo conducción, disfunción hepática, miocárdica
Lidocaína		1 mg/kg/dosis en 1 a 2 minutos. Infusión 20-50 μ g/kg/min	TSV, WPW, TV	Hipotensión, bradicardia, vómito, parestesia, depresión respiratoria	Usar después de una cardioversión
Procainamida (Clase Ia)	15-50 mg/kg/día Dividido en 4-8 dosis/día	DI. 3-6 mg/kg/dosis en 5 minutos DM. Infusión continua 20-80 μ g/kg/min	TSV, WPW, TV	Hipotensión, bloqueo, arritmias, vómito, disnea, discrasias sanguíneas, hepatomegalia, incremento en las enzimas hepáticas	Contraindicación: bloqueo en la conducción, taquicardia ventricular hezoidal
Propranolol (Clase II)	0.25 mg/kg/dosis cada 6-8 h; incrementar a un máximo de 5 mg/kg/día		TSV, WPW, TV	Hipotensión, insuficiencia cardiaca, arritmias, alteraciones en la conducción, asistolia, letargia hipoglucemia, nico hiperoglucemia, broncoespasmo, vómito, diarrea, agranulocitosis	Contraindicación: asma, bradicardia, bloqueo cardiaco, choque cardiogénico

Cuadro 1. Antiarrítmicos indicados en Neonatología⁸ (continuación)

Fármaco	Dosis VO	Dosis IV	Indicaciones	Efectos secundarios	Comentarios
Quinidina (Clase Ia)	15-60 mg/kg/día dividido en 4 dosis/día		TSV, TV	Hipotensión, bloqueo cardiaco, fibrilación ventricular, fiebre, vómito, diarrea, discrasias sanguíneas, depresión respiratoria	Contraindicación: Bloqueo cardiaco WPW con propranolol Disminuir la dosis de digoxina en caso uso conjunto
Sotalol (Clase II/III)	2-4 mg/kg/día en 2 dosis		TSV, WPW, TV	Hipotensión, taquicardia ventricular, bloqueo en la conducción, bradicardia, fatiga, hipoglucemia.	Contraindicación: enfermedad estructural cardiaca, broncoespasmo, bloqueo cardiaco
Verapamilo (Clase IV)	4-8 mg/kg/día en 3 dosis		Taquicardias refractarias: TSV, TV	Hipotensión, bradicardia, apnea	Contraindicación: niños < 1 año y WPW

TS: taquicardia sinusal; TSV: taquicardia supraventricular; TV: taquicardia ventricular; FV: fibrilación ventricular; WPW: Wolff-Parkinson-White.

Taquiarritmias ventriculares

Extrasístoles ventriculares

Se definen como complejos ventriculares prematuros. Se utilizan los siguientes criterios para su diagnóstico electrocardiográfico: 1) inicio temprano del complejo QRS; 2) duración del complejo QRS mayor a 80 ms; 3) morfología anormal del complejo QRS con alteración en el segmento ST y en la onda T y 4) Sin onda P precedente.³ Las extrasístoles ventriculares son frecuentes en recién nacidos con corazón estructuralmente sano; se ha señalado que ocurren hasta en 18% de los recién nacidos sanos a quienes se les ha practicado un Holter de 24 horas durante el primer día de vida extrauterina.^{3,4} También se han observado contracciones ventriculares prematuras en pacientes con hipoxia, hipoglucemia, miocarditis, hipertrofia ventricular, tumores ventriculares o catéteres ventriculares^{3-6,9} (figura 6).

En neonatos con extrasístoles ventriculares están indicados una radiografía de tórax y un

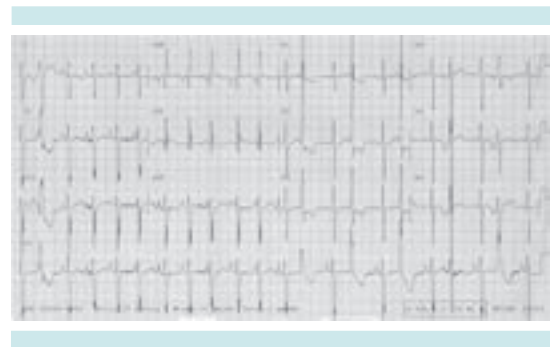

Figura 6. Electrocardiograma de superficie de 12 derivaciones en un recién nacido con diagnóstico de doble salida de ventrículo derecho. Muestra onda P acuminada e hipertrofia ventricular derecha. Extrasístoles ventriculares bigeminadas (latido normal y latido anormal).

ecocardiograma para descartar una enfermedad cardiaca de base. Los pacientes con corazón estructuralmente sano y extrasístoles ventriculares aisladas no requieren tratamiento. En casos de enfermedad cardiaca subyacente y extrasístoles ventriculares frecuentes (más de diez por hora), de extrasístoles ventriculares polimórficas o cuando existen parejas de ellas, está indicado el inicio de tratamiento antiarrítmico.^{3-6,9}

Taquicardia ventricular

Se define como la presencia de tres o más extrasístoles ventriculares consecutivas con una frecuencia cardíaca mayor de 120 lpm. Esta taquicardia puede ser monomórfica, cuando los latidos anormales tienen una sola morfología, o polimórficas: diferentes morfologías en las extrasístoles, lo que significa que hay focos ectópicos múltiples. Puede ser taquicardia ventricular no sostenida (menos de 30 segundos de arritmia) o sostenida. La taquicardia ventricular incesante es la arritmia en más de 10% de un día.^{3-6,9,16} Este tipo de arritmias es poco común en la etapa neonatal y, cuando se presenta, se deben investigar sus causas. Habitualmente se requiere tratamiento antiarrítmico. Entre las afecciones a considerar como causas de taquicardias ventriculares tenemos: miocarditis, tumores ventriculares, infarto de miocardio secundario a anomalías en las coronarias, alteraciones electrolíticas, enfermedades metabólicas, uso de fármacos y el síndrome de QT prolongado^{3-6,9,16} (figura 7).

Los recién nacidos con taquicardia ventricular sostenida sufren insuficiencia cardíaca de difícil control y pueden desarrollar choque cardiogénico; tienen mal pronóstico ya que, aún con

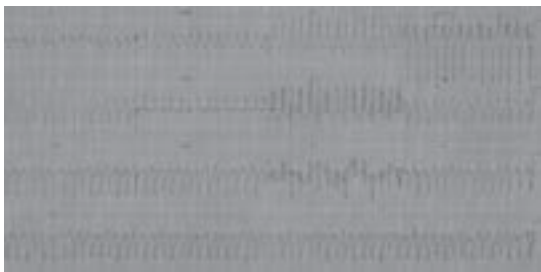


Figura 7. Niño de dos días de vida extrauterina con asfisia neonatal severa y miocardiopatía hipóxica que desarrolló taquicardia ventricular. Electrocardiograma de 12 derivaciones: taquicardia ventricular con complejos QRS anchos y frecuencia ventricular media de 300 lpm.

tratamiento antiarrítmico, se ha observado una mortalidad cercana a 50%.¹⁶

Tratamiento de las taquicardias ventriculares

En los pacientes con taquicardia ventricular y compromiso hemodinámico está indicado, inicialmente, realizar una cardioversión eléctrica o desfibrilación con una dosis de 2 joules por kilogramo de peso. En pacientes con taquicardia ventricular no sostenida, sin deterioro hemodinámico, debe iniciarse un tratamiento antiarrítmico con lidocaína o amiodarona. En casos de taquicardia ventricular incesante y recurrente, a pesar del tratamiento médico, está indicado un estudio electrofisiológico para localizar el origen de la taquicardia ventricular e intentar la ablación con radiofrecuencia^{6-9,13} (cuadro 1).

SÍNDROME DE QT PROLONGADO

El síndrome de QT prolongado (QTP) es una enfermedad hereditaria y ocasiona muerte súbita en la etapa neonatal; se asocia tanto con bradicardia como con taquicardia ventricular helicoidal (*torsade de pointes*)^{6,17,18} El diagnóstico se basa en una historia familiar de muerte súbita y en el hallazgo de un QT prolongado (QT corregido > 450 ms) en el electrocardiograma de superficie.^{6,17,18} (figura 8).

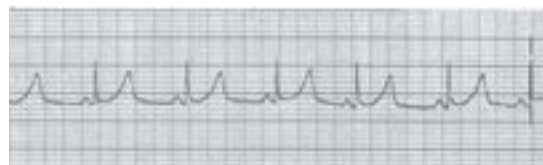

Figura 8. Tira de ritmo de paciente con frecuencia de 75 lpm. Intervalo QT de 460 ms. El intervalo QT corregido por la frecuencia cardíaca (fórmula de Bazett = intervalo QT medido (ms)/ÖR-R (ms) de 470 ms). Normal hasta 450 ms.

Recientemente se ha asociado al síndrome de QT prolongado con tres anomalías moleculares en el transporte de electrolitos a través de la membrana celular: QTP 1 y QTP 2, relacionados con canales de potasio y QTP 3, que se acompaña de alteraciones en los canales de sodio. Se ha encontrado mayor frecuencia de síntomas cardiovasculares en QTP 1 y QTP 2; existe mayor mortalidad en QTP 3.^{17,18}

El tratamiento del síndrome de QT prolongado es con propranolol a dosis elevada para disminuir las descargas adrenérgicas implicadas en la génesis de las arritmias. Si este tratamiento no tiene éxito está indicada la colocación de un marcapasos definitivo o de un desfibrilador automático implantable.^{13,17-19}

BRADIARRITMIAS

En los recién nacidos la disminución del ritmo cardíaco puede deberse a alteraciones en la generación del impulso (función del marcapasos) o en la conducción del estímulo.

Bradicardia sinusal

Se define como una frecuencia cardíaca menor de 90 latidos por minuto y se le ha descrito como la causa más frecuente de alteración del ritmo en la etapa neonatal. Esta bradicardia puede ser primaria, debida a enfermedad del nodo sinusal; es muy rara en el período neonatal y se asocia con inmadurez del sistema nervioso central, por lo que es más frecuente en recién nacidos de pretérmino.¹⁰ Las causas más frecuentes de bradicardia sinusal patológica son hipoxia y el uso de medicamentos^{6,20} (figura 9).

Bloqueo atrioventricular de primer grado

Es la presencia de un intervalo PR mayor al límite normal para la edad. El intervalo PR normal durante el período neonatal varía de 0.06 a 0.14 s

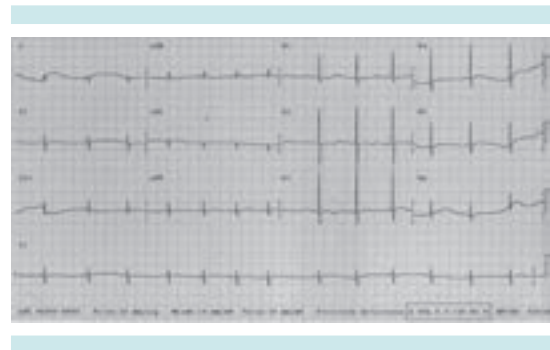


Figura 9. Niña de 15 días de vida extrauterina, asintomática. Con arritmia sinusal y bradicardia sinusal con frecuencia ventricular de 80 lpm durante el sueño.

(0.17 segundos durante el primer día de vida extrauterina). Un intervalo PR prolongado puede deberse a alteraciones en la conducción en los atrios, en el nodo atrioventricular o en el sistema His-Purkinje. Se asocia muy comúnmente con cardiopatías congénitas o con enfermedades inflamatorias del corazón. Los medicamentos que elevan el tono vagal también pueden prolongar el intervalo PR. La mayoría de los pacientes son asintomáticos y no requieren tratamiento.^{3,6}

Bloqueo atrioventricular de segundo grado

Se caracteriza por falla intermitente de conducción del estímulo a los ventrículos. Existen dos formas: Mobitz I, con bloqueo en el nodo atrioventricular que produce el característico fenómeno de Wenckebach, que consiste en la prolongación gradual del intervalo PR con una eventual falla de conducción y un latido bloqueado. Este bloqueo se asocia con medicamentos o con enfermedades maternas del tejido conectivo. En el bloqueo Mobitz II la alteración se encuentra en la parte distal del sistema de conducción. Se caracteriza por intervalos PR normales e interrumpidos por un latido cardíaco bloqueado. Este bloqueo tiene un pronóstico más grave y en ocasiones puede requerir la instalación de un marcapasos.^{3,6,20}

Bloqueo atrioventricular congénito completo

El bloqueo atrioventricular completo congénito ocurre en entre 15,000 y 20,000 nacidos vivos. Se caracteriza por falla de la conducción del estímulo cardíaco del atrio a los ventrículos. El ritmo atrial es más elevado que el ventricular y las ondas P no tienen relación con los complejos QRS^{2,6,21} (figura 10).

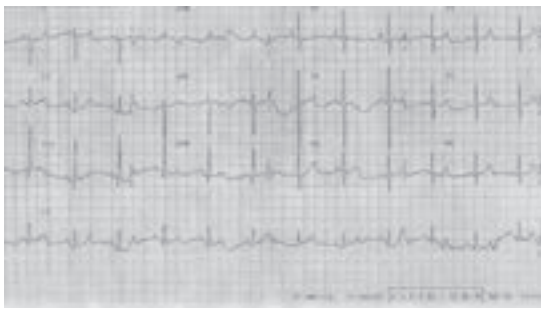


Figura 10. Niño de 40 días de vida extrauterina con síndrome de Holt-Oram. Comunicación interatrial con datos de insuficiencia cardíaca. Electrocardiograma de 12 derivaciones que muestra bloqueo atrioventricular completo, con disociación atrioventricular. Ondas P con frecuencia de 150 lpm y complejos QRS con frecuencia de 75 lpm.

El bloqueo atrioventricular completo congénito puede presentarse en un corazón estructuralmente sano o asociarse con cardiopatías congénitas. Los pacientes con bloqueo atrioventricular congénito y corazón estructuralmente sano se asocian muy comúnmente con la exposición a anticuerpos anti-Ro (SS-A) y anti-La (SS-B). Estos anticuerpos son comunes en mujeres con enfermedad del tejido conjuntivo, especialmente lupus eritematoso sistémico y síndrome de Sjögren. Estos anticuerpos causan daño tisular y degeneración fibrosa del tejido de conducción.^{20,22} El bloqueo cardíaco congénito en pacientes con cardiopatías se asocia con anomalías congénitas complejas como la L-transposición de los grandes vasos, el isomerismo izquierdo y también en pacientes con trisomía 18.^{6,20-22}

Los pacientes con bloqueo atrioventricular congénito pueden ser asintomáticos o desarrollar disfunción ventricular izquierda e insuficiencia cardíaca en etapas tempranas de la vida e incluso en la etapa prenatal. En estos casos se observa un ritmo de escape ventricular inestable, con frecuencia menor de 50 lpm y está indicado un marcapaso definitivo. Eronen et al, estudiaron 91 pacientes con bloqueo auriculoventricular congénito. Observaron que a pesar de la colocación temprana de marcapaso definitivo en recién nacidos sintomáticos, se produjo insuficiencia cardíaca y miocardiopatía dilatada: los factores de riesgo para esta evolución tórpida fueron hidropesía, bradicardias fetal y neonatal, bajo peso al nacimiento, pacientes masculinos y con problemas neonatales asociados con “prematuridad” o con lupus neonatal.^{23,24}

CONCLUSIONES

La arritmias en el recién nacido no son eventos frecuentes. Sin embargo, la historia natural de las arritmias en el período neonatal difiere mucho del de las arritmias de otros grupos de la edad pediátrica. Es importante que los médicos que atienden a este grupo de pacientes sepan reconocer los trastornos del ritmo, los factores para el desarrollo de las arritmias y las opciones diagnósticas y terapéuticas disponibles.

REFERENCIAS

1. Semizel E, Öztürk B, Bostan OM, Cil E, Ediz B. The Effect of Age and Gender on the Electrocardiogram in Children. *Cardiol Young* 2008;18:26-40.
2. Poddar B, Basu S, Parmar VR. Neonatal Arrhythmias. *Ind J Pediatr* 2006;73:131-134.
3. Dubin AM. Arrhythmias in the Newborn. *NeoReviews* 2000;1:146-151.
4. Badrawi N, Hegazi RA, Tokovic E, Lofty W, Mahmoud F, Aly H. Arrhythmia in Neonatal Intensive Care Unit. *Pediatr Cardiol* 2009;30:325-330.
5. Massin MM, Benatar A, Rondia G. Epidemiology and Outcome of Tachyarrhythmias in Tertiary Pediatric Cardiac Centers. *Cardiology* 2008,111:191-196.

6. Fish FA, Benson DW Jr. Disorders of Cardiac Rhythm and Conduction. En Allen HD, Gutgesell HP, Clark EB, Driscoll DJ. Heart Disease in Infants, Children and Adolescents. 6th Edition. Philadelphia: Lippincott, Williams & Wilkins, 2001. pp: 482-533.
7. Larmay HJ, Strasburger JF. Differential Diagnosis and Management of the Fetus and Newborn with an Irregular or Abnormal Heart Rate. *Pediatr Clin N Am* 2004;51:1033-1050
8. Kothari DS, Skinner JR. Neonatal Tachycardias: An Update. *Arch Dis Child Fetal Neonatal* 2006;91:F136-144.
9. Watson M. Neonatal Tachyarrhythmias. *Neonatal Network* 2000;19:45-51.
10. Scagliotti D, Deal BJ. Arrhythmias in the Tiny, Premature Infant. *Clin Perinatol* 1986;13:339-350.
11. Lemler MS, Schaffer MS. Neonatal Supraventricular Tachycardia: Predictors of Successful Treatment Withdrawal. *Am Heart J* 1997;133:130-131.
12. Lisowski LA, Verheijen PM, Benatar AA, Soyeur DJ, Stoutenbeek P, Brenner JI, Kleinman CS, Meijboom EJ. Atrial Flutter in the Perinatal Age Group: Diagnosis, Management and Outcome. *J Am Coll Cardiol* 2000;35:771-777.
13. Ward RM, Lugo RA. Cardiovascular Drugs for the Newborn. *Clin Perinatol* 2005;32:979-997.
14. Gilljam T, Jaeggi E, Gow RM. Neonatal Supraventricular Tachycardia: Outcomes Over a 27- year period at a Single Institution. *Acta Paediatr Scand* 2008;97:1035-1039.
15. Iturralde-Torres P, Garrido-García LM. Ablación con Radiofrecuencia en el Tratamiento de las Arritmias Supraventriculares en Pediatría. Experiencia en 203 Pacientes Consecutivos. *Arch Inst Cardiol Mex* 1998;68:27-36.
16. Perry JC. Ventricular Tachycardia in Neonates. *Pacing Clin Electrophysiol* 1997;20:2061-4.
17. Crotti L, Celano G, Dagradi F, Schwartz PJ. Congenital Long QT Syndrome. *Orphanet Journal of Rare Diseases* 2008;3:3-18.
18. Schwartz PJ, Stramba-Badiale M, Crotti L, Pedrazzini M, Besana A, Bosi G, et al. Prevalence of the Congenital Long-QT Syndrome. *Circulation* 2009;120:1761-1767.
19. Stramba-Badiale M, Goulene K, Schwartz PJ. Effects of Beta-adrenergic Blockade on Dispersion of Ventricular Repolarization in Newborn Infants with Prolonged QT Interval. *Am Heart J* 1997;134:406-410.
20. O'Connor M, McDaniel N, Brady WJ. The Pediatric Electrocardiogram Part II: Dysrhythmias. *Am J Emerg Med* 2008;26:348-358.
21. Gillette PC, Fyfe DA, Ross BA. Atrioventricular Block. En: Walker A, Long MB. *Fetal and Neonatal Cardiology*. WB Saunders Co, 1990. pp: 519-524.
22. Donofrio MT, Gullquist SD, Mehta ID, Moskowitz WB. Congenital Complete Heart Block: Fetal Management Protocol, Review of the Literature, and Report of the Smallest Successful Pacemaker Implantation. *J Perinatol* 2004;24:112-117.
23. Eronen M, Siren MK, Ekblad H, Tikanoja T, Julkunen H, Paavilainen T. Short and Long Term Outcome of Children With Congenital Complete Heart Block Diagnosed in Utero or as a Newborn. *Pediatrics* 2000;106:86-91.
24. Eronen M. Long-Term Outcome of Children With Complete Heart Block Diagnosed After the Neonatal Period. *Pediatr Cardiol* 2001;22:133-137.

Consulte **Acta Pediátrica de México** en internet:

www.actapediatricademexico.org

FB: [actapediatricademexico](https://www.facebook.com/actapediatricademexico)

Twitter: [@ActaPedMex](https://twitter.com/ActaPedMex)