

## Tumor “tritón” del retroperitoneo. Informe de un caso y revisión de la literatura

Dr. José Martín Palacios-Acosta \*, Dra. Claudia Marisol Sánchez-Martínez \*\*, Dra. Angélica León-Hernández \*\*\*, Dr. Jaime Shalkow-Klincovstein \*\*\*\*

### RESUMEN

El tumor tritón fue descrito en 1932 por Masson, como una neoplasia maligna de la vaina de un nervio periférico con diferenciación rabdomioblástica. La localización retroperitoneal es extremadamente rara; sólo se han informado nueve casos en la edad pediátrica. El cuadro clínico depende del volumen del tumor y de los órganos que involucre. En localización retroperitoneal suelen ser asintomáticos. La piedra angular del tratamiento del tumor tritón es la cirugía. Se presenta el caso de un niño con este tumor ubicado en situación retroperitoneal, el cual se reseccó totalmente. No hubo complicaciones en el postoperatorio. El niño se encuentra en buenas condiciones sin evidencia de recaída.

**Palabras clave:** Tumor “tritón”, retroperitoneal, resección quirúrgica, vaina de nervio periférico.

### ABSTRACT

The triton tumor was described in 1932 by Masson, as a peripheral nerve sheath malignancy with rabdomioblástica differentiation. The retroperitoneal location is extremely rare, only nine cases have been reported in children. The clinical picture depends on the size of the tumor and the organs involved, their retroperitoneal location is usually asymptomatic. The mainstay of treatment is the surgical excision of the tumor.

We report the case of a child with retroperitoneal location of the tumor. A complete resection of it was performed. The patient had an uneventful postoperative course. He is currently under control. There is no evidence of relapse.

**Key words:** Triton tumor, retroperitoneal, surgical resection, peripheral nerve sheath.

- \* Jefe de Servicio de Cirugía Oncológica. Instituto Nacional de Pediatría  
\*\* Médico Pasante de Servicio Social. Escuela Superior de Medicina clamar789@hotmail.com  
\*\*\* Médico General UNAM – Facultad de Estudios Superiores Iztacala (FESI)  
Secretaría de Salud – CNEG y SR angie\_atl@hotmail.com  
\*\*\*\* Médico Adscrito de Cirugía Oncológica. Instituto Nacional de Pediatría. drshalkow@yahoo.com

Correspondencia: Dr. José Martín Palacios-Acosta. Instituto Nacional de Pediatría. Insurgentes Sur 3700-C. Col. Insurgentes Cuicuilco. México 04530 D.F. Tel 10 84 09 00 ext. 1322. Correo electrónico: drjpalacios@hotmail.com

Recibido: noviembre, 2012  
Aceptado: junio, 2013

Este artículo debe citarse como: Palacios-Acosta JM, Sánchez-Martínez CM, León-Hernández A, Shalkow-Klincovstein J. Tumor “tritón” del retroperitoneo. Informe de un caso y revisión de la literatura. Acta Pediatr Mex 2013;34:263-267.

[www.nitoeditores.com.mx](http://www.nitoeditores.com.mx)

El tumor tritón fue descrito en 1932 por Masson, como una neoplasia maligna de la vaina de un nervio periférico con diferenciación rabdomioblástica.<sup>1</sup> Esta variante de sarcoma recibió el seudónimo de salamandra “tritón” por Locatelli.<sup>1</sup> El tumor usualmente se localiza en cabeza, cuello, extremidades y tronco, menos frecuentemente en el mediastino y en el retroperitoneo. La localización retroperitoneal es extraordinariamente rara en la infancia.<sup>2,3</sup>

La histogénesis del tumor ha generado controversias. El tumor consiste en dos líneas celulares: rabdomioblastos y células de Schwann. Enzinger<sup>1</sup>, postula que ambas líneas celulares se originan de células de la cresta neural menos diferenciadas, las cuales contribuyen a la formación de estructuras mesénquimales como cartilago o hueso, tejido conectivo y músculos en la región facial. El tumor tritón se encuentra relacionado con neurofibromatosis tipo I.<sup>3,4</sup>

Presentamos el caso de un tumor triton de localización retroperitoneal en un niño de siete años y revisamos la literatura.

### INFORME DEL CASO

Niño de siete años de edad cuyo padecimiento tenía un mes de evolución y se inició con distensión abdominal, dolor en hipocondrio izquierdo sin irradiación, hiporexia, y pérdida de peso de 2 kg.

Al examen físico se le vio con palidez generalizada de tegumentos, dificultad respiratoria que se atribuyó a restricción pulmonar causada por una masa mal delimitada en el abdomen con red venosa colateral; no móvil, dura, lisa, dolorosa, que abarcaba el epigastrio y el hipocondrio izquierdo. La maniobra de Montenegro (poner al paciente sobre rodillas y manos, palpar el abdomen, si la masa se mueve, significa que es intraperitoneal) fue negativa.

En la radiografía de abdomen se observó que la masa desplazaba las vísceras en el hemiabdomen izquierdo, así como elevación de hemidiafragma del mismo lado. La tomografía axial computarizada (TAC) contrastada de abdomen reveló que la masa se hallaba en el retroperitoneo con densidad heterogénea: una zona hipodensa con un coeficiente de atenuación de 15 hasta 75 unidades Hounsfield. El riñón izquierdo estaba desplazado hacia abajo y en dirección a la línea media. Había una interfase entre la masa, el riñón y la glándula suprarrenal. Se apreció un desplazamiento de la aorta y de la vena cava (Figura 1). La proyección lateral mostró desplazamiento de las asas intestinales y la masa en íntimo contacto con la columna vertebral (Figura 2). La TAC de alta resolución de pulmón ('lung care') sin evidencia de lesiones. El gammagrama con tecnecio 99 mostró el riñón derecho con adecuada perfusión, pielocaliectasia y función glomerular por debajo de los límites normales. Función renal excluida por probable compresión.

La tomografía con emisión de positrones (PET) mostró una masa retroperitoneal de 21 x 14 x 14 cm, sin evidencia de depósitos; desplazaba las estructuras vasculares, tenía una zona de necrosis. Laboratorio: leucocitos, 9100; neutrófilos, 72%; linfocitos, 17%; hemoglobina, 13.2; hematócrito, 39.4; plaquetas, 441,000; tiempo de protrombina, 12 segundos; INR, 1.01; tiempo de tromboplastina, 34 segundos con 90% de actividad; alfafetoproteína, 0.9; hormona gonadotrofina coriónica fracción  $\beta < 20$  ng/mL.

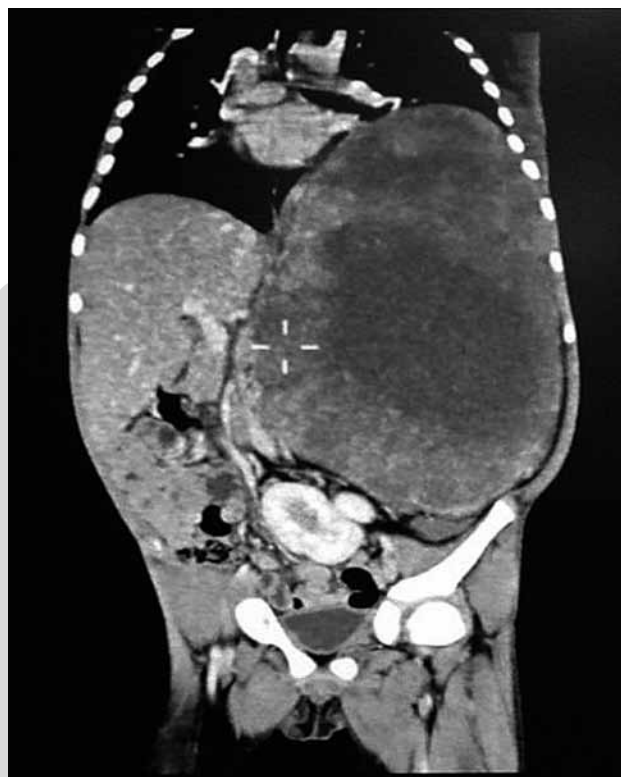

Figura 1. TAC que muestra la tumoración retroperitoneal con densidades heterogéneas.

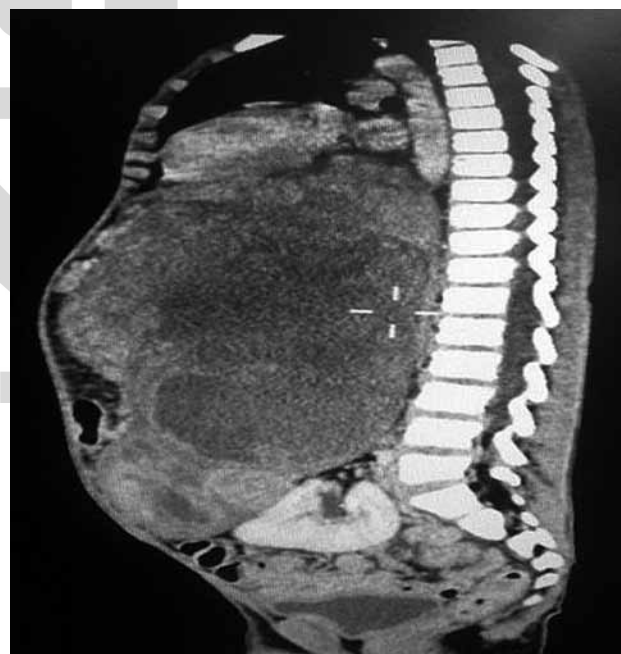


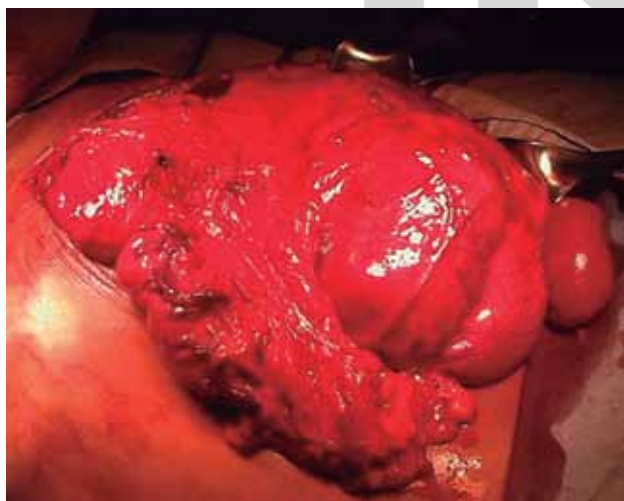
Figura 2. TAC en proyección lateral. Muestra que el tumor desplaza las asas intestinales y está en íntimo contacto con la columna vertebral.

Se tomó una biopsia del tumor retroperitoneal por "trucut", con la que se diagnostica sarcoma pleomórfico indiferenciado de alto grado.

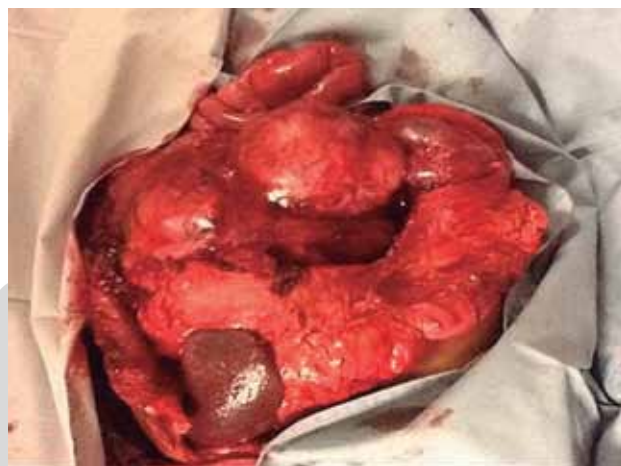Se inicia tratamiento con dos ciclos de quimioterapia a base de ciclofosfamida, doxorrobucina, cardioxane; la respuesta fue parcial ya que el tumor se redujo 30% de su tamaño original. Debido a la respuesta parcial del tumor a la quimioterapia neoadyuvante se decidió resecarlo. Se realizó una incisión media supra e infraumbilical, que permitió identificar la tumoración, que se extendía desde el hemidiafragma hasta el flanco izquierdo, con el epiplón adherido (Figura 3). El tumor invadía el bazo, la suprarrenal izquierda y la cola del páncreas, (Figura 4) en vista de lo cual se realizaron esplenectomía, adrenalectomía izquierda, hemipancreatectomía distal. (Figura 5). Se disecó y se resecó la tumoración (Figura 6) preservando y verificando que no existieran afecciones de la vena porta y de los vasos mesentéricos (Figura 7). Se marcó el lecho tumoral con grapas de 5 mm, (Figura 8) y se verificó la hemostasia. No hubo complicaciones en el postoperatorio inmediato.

El informe de patología fue: masa de 16.8 x 2.5 x 14.6 cm, con peso de 3,600 g, con fascículos de células fusiformes entrelazados con núcleos hipercrómicos, con pleomorfismo e incremento de la hipercelularidad y del índice mitótico.

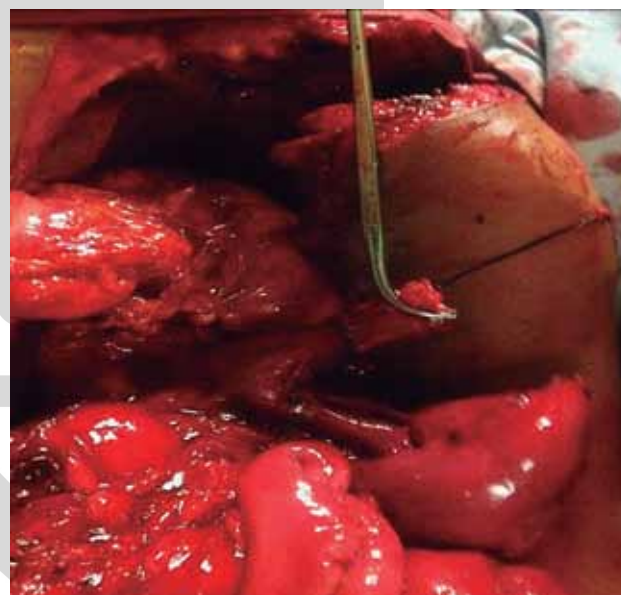
El estudio inmunohistoquímico reveló la presencia de células rbdomioblásticas positivo para desmina, vimentina, mioglobulina, actina, miosina y para las células nerviosas S100 y proteína Leu 7.



**Figura 3.** Tumoración sólida con el epiplón adherido.



**Figura 4.** Muestra que el tumor invade el bazo, la suprarrenal izquierda y la cola del páncreas.



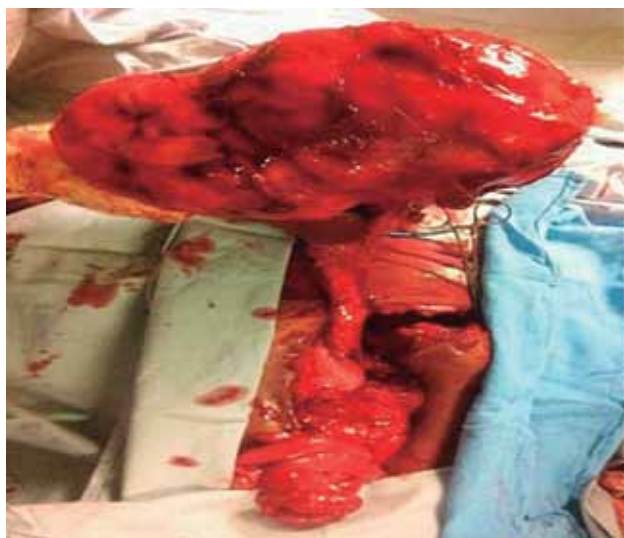**Figura 5.** Obsérvese que se realiza la resección de la cola del páncreas adherida a la tumoración.

Se dieron 28 sesiones de 50 gy de radioterapia. Actualmente se encuentra en vigilancia. La TAC de control no mostró evidencia de recaída.

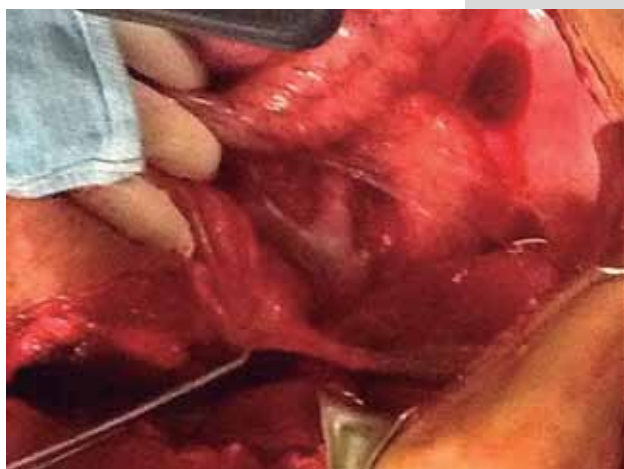#### ANÁLISIS

Los tumores malignos de la vaina del nervio periférico (TMVNP) pueden mostrar diferentes patrones de diferenciación que incluyen osteosarcoma, condrosarcoma, angiosarcoma. La diferenciación rbdomioblástica es un pa-

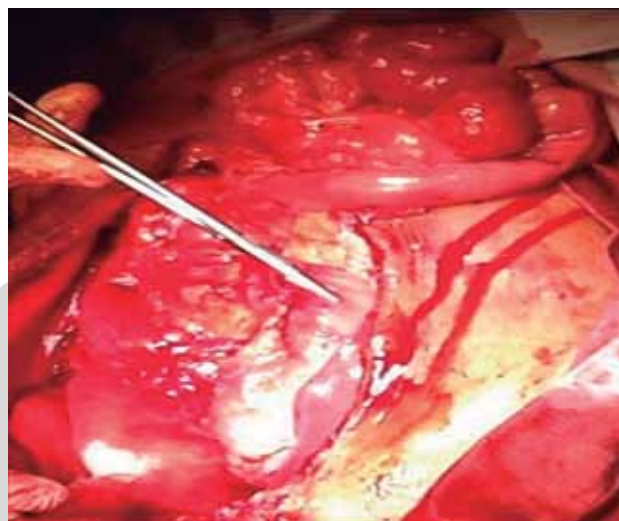




**Figura 6.** Se muestra la disección y resección de la tumoración.



**Figura 7.** Esta imagen muestra que no existe afectación de la vena porta ni de los vasos mesentéricos.



**Figura 8.** Se marca el lecho tumoral con grapas.

La Organización Mundial de la Salud acuñó el término de tumor triton para evitar términos confusos, como “schwannoma maligno”, “neurilemoma maligno”, “sarcoma neurogénico,” o “neurofibrosarcoma”.<sup>6</sup>

Woodruff et al.<sup>7</sup> (1973) publicaron una serie de diez casos de schwannoma maligno con diferenciación rabiomioblástica y fueron los primeros en denominarle tumor triton.

Se han publicado 170 casos de tumor triton en la literatura mundial. El que ocurre en el retroperitoneo es extremadamente raro; sólo se han informado nueve casos en la edad pediátrica.<sup>8,9</sup>

El cuadro clínico depende del volumen del tumor y de los órganos que involucre. Cuando se localiza en el retroperitoneo suelen ser asintomáticos. Cuando el tumor causa síntomas como distensión abdominal, dolor abdominal es debido a la compresión de vísceras, y nervios.<sup>10</sup>

Los criterios para decir que un tumor es triton son los siguientes:

- a) Se origina de un nervio periférico o en pacientes con neurofibromatosis tipo I o localización típica de tumor maligno de la vaina de un nervio periférico.
- b) Demostración de crecimiento de células de Schwann.
- c) Contiene rabiomioblastos que parecen surgir del nervio periférico y que no se atribuyen a la extensión metastásica de un rabiomiosarcoma, ni de otro tumor.<sup>11,12</sup>

En el estudio histopatológico se encuentran células fusiformes, entrelazados con núcleos hipercrómicos, con pleomorfismo e incremento de la hiper celularidad, así como del índice mitótico. El análisis de inmunohistoquí-

trón raro en el TMVNP y se ha denominado tumor triton.<sup>1,5</sup>

Esta variante de sarcoma, originalmente descrito en 1932 por Masson, recibió su pseudónimo basado en los experimentos de Locatelli en el “Tritón” salamandra, género *Triturus*; quien realizó el trasplante de un nervio ciático en la superficie dorsal de la salamandra.<sup>1</sup>

Locatelli pudo inducir el crecimiento de los nervios y los elementos musculares con la forma de una extremidad supernumeraria; demostró que había una relación íntima entre el desarrollo de estos dos tejidos; es decir, que es posible regenerar el músculo estriado a través de la influencia del nervio normal.<sup>1</sup>

mica es esencial para hacer un diagnóstico correcto debido a las variaciones histológicas de tumores malignos de la vaina del nervio periférico.<sup>5,13</sup> Si se trata de células rabiomoblásticas, son positivas para desmina, vimentina, mioglobulina, actina, miosina; para las células nerviosas, S100 y proteína Leu 7.<sup>14</sup>

El tratamiento del tumor triton es quirúrgico.<sup>15</sup> La quimioterapia o radioterapia adyuvante puede indicarse en caso de enfermedad metastásica, para prevenir recurrencias o propagación si la resección ha sido incompleta. En algunos casos la quimioterapia se ha utilizado como tratamiento paliativo.<sup>16,17</sup>

La radioterapia en TMVNP retroperitoneales es menos eficaz que en los sarcomas de las extremidades. La tasa de recidiva local de este tumor es de 40 a 80% si la localización es retroperitoneal. En ausencia de metástasis la recidiva local es la principal causa de muerte en estos pacientes.<sup>18</sup>

La serie de Aldlyami et al.<sup>1</sup> mostró que la asociación de tumor triton y neurofibromatosis tipo I tiene mal pronóstico.

Se ha señalado que el tumor triton retroperitoneal tiene mal pronóstico, mayores tasas de enfermedad metastásica y mayor tasa de recurrencia.<sup>19</sup>

Debido a la rareza de este tumor, las formas de tratamiento especialmente en casos avanzados y con metástasis, no están bien establecidas; no existe un protocolo debido a la poca experiencia que hay con estos tumores.<sup>20</sup>

El estado de los márgenes microscópicos del tumor después de la resección tiene gran valor sobre el resultado y la supervivencia. Se describen cuatro tipos histológicos de márgenes: intralesional, marginal, amplio y radical.<sup>21</sup>

A este respecto, el espacio retroperitoneal es uno de los sitios más difíciles para el abordaje quirúrgico, por las limitaciones anatómicas de espacio para lograr una amplia escisión. Por este motivo se intenta el control local mediante radioterapia postoperatoria o quimioterapia a fin de evitar recaídas, a pesar de la utilidad de ésta sobre el tumor triton.

## REFERENCIAS BIBLIOGRÁFICAS

- Aldlyami E, Dramis A, Grimer R, Abudu A, Carter S, Tillman R. Malignant triton tumour of the thigh. A retrospective analysis of nine cases. *Eur J Surg Oncol*. 2006;32:808-10.
- Brooks JS, Freeman M, Enterline HT: Malignant "Triton" tumors. Natural history and immunohistochemistry of nine new cases with literature review. *Cancer*. 1985;55:2543-9.
- Yakulis R, Manack L, Murphy AI Jr: Postradiation malignant triton tumor. A case report and review of the literature. *Arch Pathol Lab Med*. 1996;120:541-8.
- Ducatman BS, Scheithauer BW: Malignant peripheral nerve sheath tumors with divergent differentiation. *Cancer*. 1984;54:1049-57.
- Haddadin MH, Hawkins AL, Long P, Morsberger LA, Depew D, Epstein JI, Griffin CA: Cytogenetic study of malignant triton tumor: a case report. *Cancer Genet Cytogenet*. 2003;144:100-5.
- Hashimoto S, Morise Z, Takeura C, Ikeda M, Kagawa T, Tanahashi Y, Okabe Y, Mizoguchi Y, Sugioka A: Malignant Triton tumor in the retroperitoneal space associated with neurofibromatosis type 1: a case study. *Rare Tumors*. 2009;1:e27.
- Woodruff JM, Chernik NL, Smith MC, Millett WB, Foote FW Jr: Peripheral nerve tumors with rhabdomyosarcomatous differentiation (malignant "Triton" tumors). *Cancer*. 1973;32:426-39.
- Koutsopoulos AV, Mantadakis E, Katzilakis N, Lagoudaki ED, de Bree E, Stiakaki E, Kalmanti M: Long-term survival of a patient with a neurofibromatosis Type 1 associated retroperitoneal malignant triton tumor after multi-modality treatment. *Clin Neuropathol*. 2011;30:333-5.
- Radovanovic D, Vukotic-Maletic V, Stojanovic D, Lalosevic D, Likic I, Stojic Z, Bacetic D: Retroperitoneal "Triton" tumor. *Hepatogastroenterol*. 2008;55:527-30.
- Cano J, Algar F, Alvarez A: Triton tumor of the left sympathetic nerve. *Cardiovasc Thorac Surg*. 2006;790-1.
- Gupta G, Maniker A. Malignant peripheral nerve sheath tumors. *Neurosurg Focus*. 2007;22:E12.
- Malerba M, Garofalo A. A rare case of nerve-sheath sarcoma with rhabdomyoblastic differentiation (malignant triton tumor). *Tumori*. 2003;89:246-50.
- Kostler WJ, Amann G, Grunt TW. Recurrent malignant triton tumor: first report on a long-term survivor. *Oncol Rep*. 2003;10:533-5.
- Zhiwei Li, Jie X, Sheng Yan. Malignant Triton of the retroperitoneum: a case report and review of the literature. *J Surg Oncol*. 2003;4:189-93.
- Daimaru Y, Hashimoto H, Enjoji M. Malignant "triton" tumors: a clinicopathologic and immunohistochemical study of nine cases. *Hum Pathol*. 1984;15:768-78.
- Stasik CJ, Tawfik O. Malignant peripheral nerve sheath tumor with rhabdomyosarcomatous differentiation (malignant triton tumor). *Arch Pathol Lab Med*. 2006;130:1878-81.
- Terzic A, Bode B, Gratz KW, Stoekli SJ: Prognostic factors for the malignant triton tumor of the head and neck. *J Sci Head Neck*. 2009;31:679-88.
- Woodruff JM, Perino G: Non-germ-cell or teratomatous malignant tumors showing additional rhabdomyoblastic differentiation, with emphasis on the malignant Triton tumor. *Semin Diagn Pathol*. 1994;11:69-81.
- Enneking WF, Spanier SS, Goodman MA: A system for the surgical staging of musculoskeletal sarcoma. *Clin Orthop Relat Res*. 1980;153:106-20.
- Okur FV, Oguz A, Karadeniz C, Citak C, Bayik P, Boyunaga O: Malignant triton tumor of the pelvis in a 2-year-old boy. *J Pediatr Hematol Oncol*. 2006;28:173-6.
- Thoennissen NH, Schliemann C, Brunberg U, Schmidt E, Staebler A, Stegger L, Bremer C, Schleicher C, Mesters RM, Muller-Tidow C, Berdel WE: Chemotherapy in metastatic malignant triton tumor: report on two cases. *Oncol Rep*. 2007;18:763-7.