

Hemobilia. Una complicación inusual del trauma hepático

Dr. Carlos Baeza-Herrera *, Dr. Oliver Antelmo Toledo-Sánchez **, Dr. Rubén Rodríguez-Pulido ***, Dr. Christian Ricardo Ibarra-Hernández ****, Dr. Arturo Hermilo Godoy-Esquivel *****

RESUMEN

Introducción. La hemobilia es una complicación a causa de un traumatismo hepático. Es frecuente en adultos, pero muy rara en la edad pediátrica. Clínicamente se caracteriza por la tríada: dolor abdominal intermitente, ictericia y hemorragia gastrointestinal.

Informe del caso. Niño de cuatro años de edad que recibió un golpe en el abdomen al ser atropellado por un automóvil. Hubo que operarlo. Se hizo una laparotomía que permitió ver estallamiento del bazo, lo cual requirió realizar una esplenorrafia; se le dio de alta, ya recuperado. Diez y ocho días después reingresó con la sintomatología de la tríada clásica. La tomografía axial computada (TAC) hepática mostró una imagen sugestiva de hemobilia. El tratamiento fue conservador. Actualmente el paciente está asintomático.

Palabras clave. Hemobilia, traumatismo hepático, ictericia, dolor abdominal, hemorragia gastrointestinal.

La hemobilia es una complicación muy rara del traumatismo hepático que da lugar a una comunicación entre la circulación hepática y la vía biliar lo cual es causa de necrosis del tejido

ABSTRACT

Introduction. Hemobilia is a complication following a hepatic trauma. It is common in adults, but it is very rare in children. Clinically it is characterized by a triad including jaundice, intermittent abdominal pain and gastrointestinal hemorrhage. **Case report.** We report a case of hemobilia in a four-year-old boy who sustained an abdominal blunt trauma caused by a motor vehicle. He had to be operated. A laparotomy disclosed a ruptured spleen which required a splenorrhaphy. He was subsequently discharged. Eighteen days later he was readmitted presenting with the classic triad. A computed tomography (CT scan) showed an image suggestive of hemobilia. Management was conservative. The child had an uneventful course.

Key words. Hemobilia, liver trauma, jaundice, abdominal pain, gastrointestinal hemorrhage.

glandular, con formación de una cavidad en el parénquima y un aneurisma de la arteria hepática que ocasiona comunicación entre ambos sistemas: vascular y biliar.

Este problema fue descrito por Sandblom en 1948, se caracteriza por ictericia, dolor abdominal y hemorragia gastrointestinal. Esta afección puede llegar a ser grave y puede ser fatal hasta en 25% de los casos.^{1,2} El objetivo del presente informe es compartir con la comunidad médica la experiencia obtenida en el tratamiento de este paciente, que según nuestra investigación, es el primer caso pediátrico descrito en nuestro país.

PRESENTACIÓN DEL CASO

Niño de cuatro años de edad, referido de un centro materno-infantil a nuestro hospital. El paciente fue atropellado por un automóvil. A su ingreso se observó una herida en la región frontal y otra en el mentón. No tenía datos que sugirieran estado de choque. Su pulso era de 84 /min; su tensión arterial, 80/50 mm Hg. Tenía discreta palidez de la piel; sin diaforesis. Los campos pulmonares y el área precordial no mostraron alteraciones. El aspecto externo

* Jefe de la División de Cirugía. Hospital Pediátrico Moctezuma. Secretaría de Salud del Distrito Federal. Profesor Titular de Cirugía Pediátrica y del Curso de Alta Especialidad para Postgraduados en Cirugía del Recién Nacido. Universidad Nacional Autónoma de México.

** Jefe de Residentes

*** **** Residentes de Cirugía

***** Profesor asociado de Cirugía Pediátrica

Correspondencia: Dr. Carlos Baeza-Herrera. Oriente 158 No. 189 Colonia Moctezuma 2ª Sección 15530 México, D. F. Delegación Venustiano Carranza. Tel: 57 62 24 21 ó 55 71 40 57 correo electrónico: Dr.carlosbaeza@yahoo.com.mx

Recibido: septiembre, 2012.

Aceptado: mayo, 2013.

Este artículo debe citarse como: Baeza-Herrera C, Toledo-Sánchez OA, Rodríguez-Pulido R, Ibarra-Hernández CR, Godoy-Esquivel AH. Hemobilia. Una complicación inusual del trauma hepático. Acta Pediatr Mex 2013;34:234-236.

www.nietoeditores.com.mx

del abdomen no tenía excoriaciones ni otros datos relacionados con el percance. Por otro lado, había signos de irritación peritoneal, por lo cual tuvo que ser operado. La laparotomía exploradora mostró un hematoma retroperitoneal y peripancreático, así como estallamiento de bazo que requirió una esplenorrafia. La evolución fue satisfactoria por lo que fue dado de alta. Reingresó 18 días después, debido a que tuvo hematemesis y dolor abdominal intermitente. La pérdida sanguínea al parecer fue abundante, a juzgar por la gran palidez de la piel y los tegumentos. Los estudios de laboratorio informaron: bilirrubina directa, 3.8; indirecta, 2.7; transaminasa glutámico-oxalacética, 753 unidades; glutámico-pirúvica, 628 unidades; leucocitos, 7,800; hemoglobina, 13 g%, TP, 14 segundos.

La evolución del paciente fue insatisfactoria, ya que persistía con palidez de tegumentos, hemorragia del tubo digestivo proximal caracterizada por emisión de sangre recién extravasada, de color rojo intenso, ictericia progresiva y dolor abdominal persistente. Por tal motivo se solicitó TAC y gammagrama hepatosplénico. La TAC en uno de los cortes mostró una lesión del segmento II, sitio donde se vio la interrupción brusca de dos arterias segmentarias y una pequeña área hipodensa (Figura 1). El gammagrama mostró un área de pobre captación del isótopo, correspondiente a la misma zona. Se mantuvo con tratamiento conservador y el paciente mejoró, por lo que cinco días después fue dado de alta a su domicilio para continuar su vigilancia por consulta externa. Actualmente se encuentra asintomático.

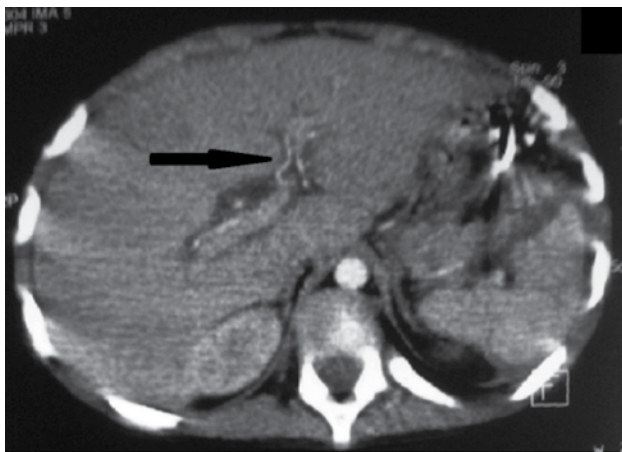


Figura 1. Corte tomográfico con medio de contraste endovenoso, en el que se muestra interrupción de dos vasos sanguíneos que desembocan en una cavidad localizada en el segmento II (flecha). Nótese la lesión esplénica.

ANÁLISIS

Existen muchas posibles causas de hemobilia, la causa más común es un traumatismo hepático. Ocurre especialmente en adultos, como complicación de una punción del hígado para la toma de biopsia; después de una colangiografía; por un absceso hepático; por una intervención quirúrgica sobre la glándula; por terapia anticoagulante.³ En la edad pediátrica, usualmente se debe a un traumatismo del hígado y ocasionalmente a causas inusuales como la duplicación gástrica comunicada con el conducto hepático izquierdo;⁴ por pseudoaneurisma intrahepático; por un absceso hepático.^{5,6}

Debido a que muchos casos de hemobilia no se conocen porque fueron publicados en artículos relacionados con series de traumatismo hepático, se ignora el número de pacientes referidos en la literatura. Lackgren et al.,² señalaron en 1988, que durante los diez años previos a su publicación, sólo se habían descrito tres casos y antes de 1985, según Brunelle et al.,⁷ no se había registrado ningún caso pediátrico.

El diagnóstico de la hemobilia causada por un traumatismo se basa en que un niño tenga el antecedente de dolor abdominal intermitente, tipo cólico, hemorragia gastrointestinal de sangre arterial recién emitida y expulsada por la vía digestiva proximal, por la distal o por ambas, e ictericia. Para confirmar el diagnóstico se han utilizado diversos recursos entre los que destaca la arteriografía hepática, que si se efectúa durante la fase de hemorragia activa, no sólo demuestra que existe hemorragia intraglandular, sino que identifica la rama arterial afectada. La duodenoscopia y la colangiopancreatografía sólo muestran la presencia de sangre en la vía biliar externa y su salida a través del ampulla de Vater. Otros estudios como el ultrasonograma, el gammagrama hepático y la cavitografía son útiles para corroborar la evidencia pero no contribuyen significativamente para arribar al diagnóstico.^{7,8}

Inicialmente el tratamiento debe ser conservador, no quirúrgico, es decir, se ordena ayuno por un periodo aproximado de dos semanas, reposo absoluto, nutrición parenteral, descompresión del tubo digestivo proximal, empleo de antibióticos y analgésicos. En tal forma, de acuerdo con lo referido en la literatura, la gran mayoría de los pacientes evolucionan satisfactoriamente.⁹⁻¹¹

Si la sintomatología persiste o se agrava, se debe recurrir a las dos estrategias más recomendadas: la inter-

vención quirúrgica, indicada en pacientes con hemorragia severa, continua y profusa que requiere más de 40 mL/kilo de peso de sangre para mantener las constantes vitales. Lo más importante es el segmento del que procede la hemorragia y efectuar hemostasia mediante ligadura de la arteria lesionada. Desafortunadamente este recurso se acompaña de riesgos mayores no sólo por pérdida de la vida, sino porque la hemorragia puede recurrir después de la segmentectomía y el intento de hemostasia.^{8,11}

El recurso que parece tener menor morbilidad y mayor tasa de éxito es la embolización de la arteria hepática² que consiste en introducir un catéter en una rama lateral de la arteria hepática derecha e inyectar un fragmento pequeño de “gelfoam” y trombina. El procedimiento requiere personal especializado y un gabinete de rayos X con dispositivos que permitan observar en forma dinámica y clara cómo el émbolo llega al sitio que sangra y lo ocluye.⁷ Una modalidad a la que se ha recurrido pocas veces es el empleo de la laparoscopia, procedimiento que sólo se ha descrito en adultos y en casos específicos como cuando la hemobilia es debida a un aneurisma intrahepático. El cometido de la cirugía de mínima invasión es ocluir antes y después del sitio donde se encuentra el aneurisma de la arteria hepática.¹²

Nuestro paciente, como casi todos los relatados en la edad pediátrica, tuvo un curso clínico característico que permitió hacer el diagnóstico correcto casi de inmediato. Fue interesante un dato que mostró el estudio tomográfico con contraste endoarterial: la interrupción del flujo arterial, la extravasación y el paso de la sangre hacia la vía biliar primero y a la digestiva después.

CONCLUSIÓN

La hemobilia es más común de lo que se piensa, pues siendo el traumatismo hepático tan frecuente, se puede suponer que más que ser rara, se identifica pocas veces.

Probablemente cuando concurren los datos clínicos que la caracterizan, en lugar de pensar en la hemobilia como primera opción, se opta por otras alternativas como úlcera duodenal, sepsis o insuficiencia orgánica múltiple con las que podría confundirse. Otra conclusión es que habiendo sido identificada en niños por otros grupos de trabajo, quizá se le consideró como poco extraordinaria y sin importancia para merecer su publicación.

REFERENCIAS

1. Lackgren G, Lorelius LE, Olsen L, Wassen C. Hemobilia in childhood. *J Pediatr Surg.* 1988;23:105-1-108.
2. Sandblom P, Jakobsson B, Lindgren H, Lunderquist A. Fatal bilhemia. *Surgery.* 2000;127:354-7.
3. Sanblom P. Iatrogenic hemobilia. *Am J Surg.* 1986;151:754-8.
4. Kaneko K, Ando H, Watanabe Y, Seo T, Harada T, Ito F. Gastric duplication communicating with the left hepatic duct: A rare case of recurrent hemobilia in a child. *J Pediatr Surg.* 1999;34:1539-40.
5. Wani MA, Gojwari TA, Khan NA, Kosar TL. Hemobilia in a child due to right artery pseudoaneurysm: multidetector row computed tomography demonstration. *Saudi J Gastroenterol.* 2011;17:152-4.
6. Khalil A, Chadha V, Mandapati R, Matur NB, Mital SK, et al. Hemobilia in a child with liver abscess. *J Pediatr Gastroenterol Nutr.* 1991;12:136-8.
7. Brunelle F, Mourage C, Lacombe A, Chaumont P. Emergency embolization in posttraumatic hemobilia in a child. *J Pediatr Surg.* 1985;20:172-4.
8. Bajpal M, Bhatnagar V, Mitra DK, Upadhyaya P. Surgical management of traumatic hemobilia in children by direct ligation of the bleeding vessel. *J Pediatr Surg.* 1989;24:436-7.
9. Steiner Z, Brown RA, Jamieson DH, Millar AJW, Cywes S. Management of hemobilia and persistent biliary fistula after blunt liver trauma. *J Pediatr Surg.* 1994;12:1575-7.
10. Lockwood TE, Schorn L, Coln D. Nonoperative management of hemobilia. *Ann Surg.* 1977;185:335-40.
11. Hendren WH, Warshaw AL, Fleschli DJ, Bartlett MK. Traumatic hemobilia: non operative management with healing documented by serial angiography. *Ann Surg.* 1971;174:991-3.
12. Burns L, Slakey DP. Laparoscopic management of massive hemobilia from an intrahepatic aneurysm. *J Society Laparosc Surg.* 2009;13:60-3.