

## Manifestaciones oftalmológicas de los errores innatos del metabolismo

Dra. Yamel Carolina Guevara-Márquez\*, Dra. Marcela Vela-Amieva\*, Dr. Juan Carlos Juárez Echenique\*\*, Dr. Juan Carlos Ordaz Favila\*\*, Dra. Leticia Belmont-Martínez\*

### RESUMEN

En los errores innatos del metabolismo (EIM) la presencia de hallazgos característicos en una evaluación oftalmológica son de enorme utilidad para establecer un diagnóstico. La presencia de cataratas, mancha rojo cereza, opacidades corneales, cristales en la córnea, luxación de cristalino, atrofia girata, entre otros, son algunos de los datos oftalmológicos que acompañan a estos padecimientos. La participación del oftalmólogo en la evaluación de los pacientes con EIM es indispensable. En este escrito se señalan los hallazgos oftalmológicos más frecuentes en los EIM que son de ayuda diagnóstica para el oftalmólogo y para el pediatra.

**Palabras clave:** errores innatos del metabolismo, manifestaciones oftalmológicas, enfermedades metabólicas hereditarias, genética, enfermedades oculares raras.

**L**os errores innatos del metabolismo (EIM) o enfermedades metabólicas hereditarias, son un grupo heterogéneo de trastornos genéticos. Aunque son relativamente infrecuentes en la población pediátrica, son colectivamente comunes y

### ABSTRACT

In patient with inborn errors of metabolism (IEM), the presence of characteristic findings in ophthalmic assessment are important for the diagnosis. The presence of cataracts, cherry-red spot, corneal opacities, corneal crystals, lens dislocation, gyrate atrophy, etc., are some of the ocular abnormalities present in certain IEM. The role of the ophthalmologist in the evaluation of patients with IEM is essential. We describe the most frequent ocular findings in patients with different IEM, which are a diagnostic aid for ophthalmologists and pediatricians.

**Key words:** Inborn errors of metabolism, metabolic hereditary diseases, genetic, rare ocular diseases, ophthalmologic manifestations.

pueden afectar hasta 1:2,000 nacidos vivos. Estos trastornos han adquirido importancia creciente debido a que tienen una elevada morbi-mortalidad y son generadores de discapacidad.<sup>1</sup> Los recientes avances en el diagnóstico y tratamiento de los EIM han mejorado sustancialmente el pronóstico de estos trastornos.<sup>2</sup>

El diagnóstico y el tratamiento de pacientes con EIM deben realizarse de manera interdisciplinaria por pediatras, bioquímicos, genetistas y neurólogos, entre otros; el oftalmólogo también es parte fundamental del equipo de atención de estos pacientes, pues muchas de estas patologías tienen manifestaciones oculares y el ojo es el cuarto sistema más frecuentemente afectado por las enfermedades genéticas metabólicas.<sup>2</sup> El objetivo del presente estudio es mostrar los principales signos y síntomas de los EIM que pueden encontrarse en un examen oftalmológico.

### CLASIFICACIÓN GENERAL DE LOS EIM.

Los EIM se pueden agrupar de diferentes formas. El Cuadro 1 muestra una de las clasificaciones más utilizadas, basada en el nivel celular del defecto metabólico.

\* Laboratorio de Errores Innatos del Metabolismo y Tamiz del Instituto Nacional de Pediatría.

\*\* Departamento de Oftalmología del Instituto Nacional de Pediatría.

Correspondencia: Dra. Leticia Belmont-Martínez. Laboratorio de Errores Innatos del Metabolismo y Tamiz, Instituto Nacional de Pediatría. Av. IMAN #1, Piso 9, Col. Insurgentes-Cuicuilco, Delegación Coyoacán, CP 04530, México, D.F. Tel. 56-06-32-31; mail: leticia.belmont@gmail.com

Recibido: noviembre, 2012.  
Aceptado: mayo, 2013.

Este artículo debe citarse como: Guevara-Márquez YC, Vela-Amieva M, Juárez-Echenique JC, Ordaz-Favila JC, Belmont-Martínez L. Manifestaciones oftalmológicas de los errores innatos del metabolismo. Acta Pediatr Mex 2013;34:212-224.

[www.nietoeditores.com.mx](http://www.nietoeditores.com.mx)

**Cuadro 1.** Clasificación de Errores Innatos del Metabolismo según Saudubré<sup>1</sup>

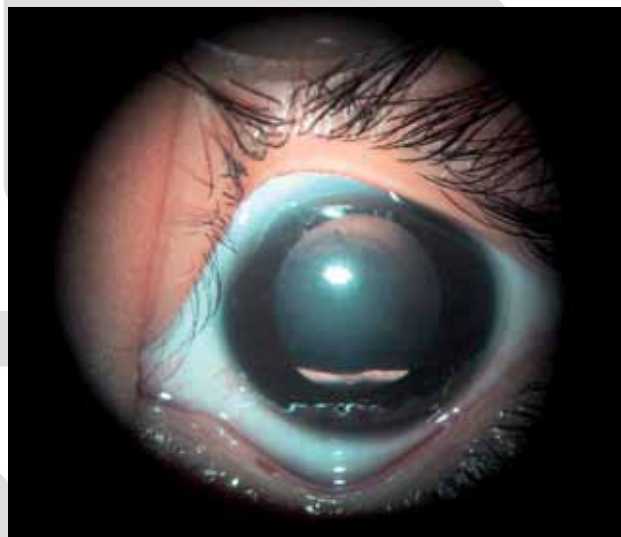
Clasificación	Tipos	Ejemplos
Trastornos de moléculas pequeñas	Metabolismo de carbohidratos	Galactosemia, deficiencia de galactoquinasa, síndrome de Fanconi-Bickel, deficiencia de uridil difosfato galactosa 4-epimerasa, intolerancia a la fructosa, glucogenosis.
	Metabolismo de lípidos	Enfermedad de los ojos de pescado, síndrome de Zellweger, enfermedad de Refsum.
	Metabolismo de proteínas	Cistinosis, síndrome de Marfan, defectos del ciclo de la urea, acidosis orgánicas, homocistinuria, fenilcetonuria, tirosinemia, ocronosis.
	Metabolismo de ácidos nucleicos	Síndrome de Lesch-Nyhan, síndrome de inmunodeficiencia grave, aciduria orótica.
	Metabolismo de porfirinas Metabolismo de metales	Porfirias. Enfermedad de Wilson, enfermedad de Menkes, xantomatosis cerebrotendinosa, Smith-Lemli-Opitz.
Trastornos a nivel de organelos	Trastornos lisosomales	Mucopolisacaridosis, enfermedad de Pompe, enfermedad de Farber, GM1 gangliosidosis, enfermedad de Gaucher, enfermedad de Niemann-Pick, enfermedad de Fabry, enfermedad de Krabbe, enfermedad de Wolman, fucosidosis, enfermedad de células-I, sialidosis.
	Trastornos mitocondriales	Enfermedad de Leigh, enfermedad de Alper, síndrome de Pearson, síndrome de Kearns-Sayre.
	Trastornos peroximales	Enfermedad de Zellweger, enfermedad de Refsum, condrodisplasia rizomélica punctata.

**CUADRO CLÍNICO**

Debido a que el ojo es un órgano muy complejo, cuando existe un EIM, uno o más de sus componentes estructurales funcionales puede estar afectado. La mayoría de estas enfermedades hereditarias y metabólicas se acompañan de manifestación ocular bilateral y simétrica; la edad en que aparece es muy variable. Se puede encontrar una discapacidad visual grave por lo general en torno a los dos meses de edad, cuando el contacto visual se desarrolla en la mayoría de los niños, aunque la visión defectuosa puede existir desde las primeras semanas de vida.<sup>1,3</sup>

Algunas manifestaciones oculares de los EIM se reconocen con facilidad; por ejemplo, las cataratas en la galactosemia (Figura 1).<sup>4,5</sup> En cambio, en otras patologías como las enfermedades peroxisomales, las manifestaciones son variables, pues el examen de fondo de ojo puede ser normal en el periodo neonatal a pesar de que ya existan alteraciones en el electroretinograma y en las respuestas visuales provocadas.<sup>3</sup>

En la consulta oftalmológica, si hay un EIM, el médico se puede encontrar dos situaciones distintas: puede tratarse de un paciente con un EIM ya conocido en quien el defecto ocular aparece como una manifestación de la enfermedad



**Figura 1.** Cristalino con catarata e imagen en gota de aceite.

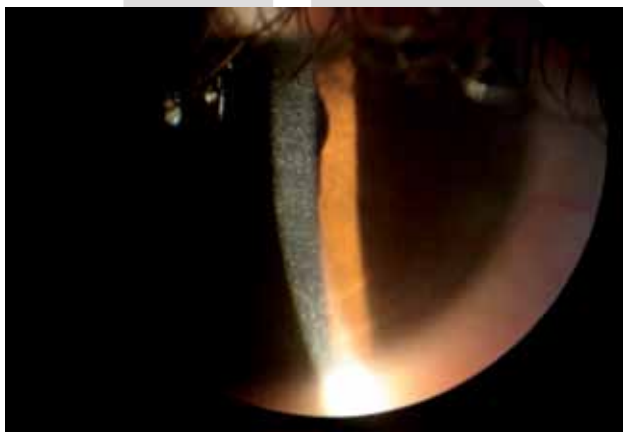o puede tratarse de un paciente que acude por primera vez a la consulta por tener algunas anomalías oculares por lo cual se sospecha un EIM. Debido a esto, es primordial que los médicos conozcan las principales manifestaciones oculares en pacientes con EIM, tanto para el diagnóstico como para el seguimiento de la enfermedad.

La córnea puede afectarse en algunos EIM por acumulación de sustancias causadas por bloqueos de sus vías metabólicas, lo que compromete la transparencia, la función óptica y su integridad estructural.<sup>3</sup> Algunos ejemplos de este problema se ve en las enfermedades de almacenamiento lisosomal, que pueden causar opacidad como ocurre en pacientes con mucopolisacaridosis, gangliosidosis GM-1, deficiencia de  $\beta$ -glucuronidasa, enfermedad de células I, y sialidosis. La presencia de cristales de cistina es característica de la cistinosis (Figura 2);<sup>1,3,6</sup> la córnea verticillata se observa en pacientes con enfermedad de Fabry.<sup>7,8</sup>

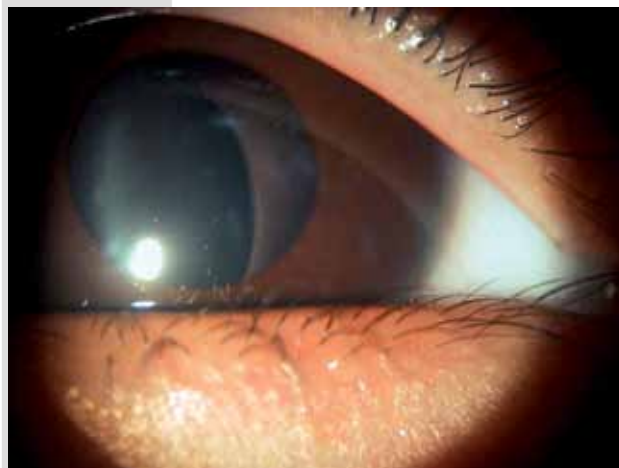
Debido a que el cristalino es un tejido avascular que recibe sus nutrientes del humor acuoso, está expuesto a la acumulación de diferentes sustancias como polioles y colesterol, que pueden causar cataratas, dislocaciones (Figura 3) o ectopia.<sup>1,3</sup> Las cataratas se acompañan de trastornos de los hidratos de carbono, como la galactosemia, trastornos de almacenamiento lisosomal, u otros síndromes como el de Lowe (síndrome oculocerebrorenal), defectos peroxisomales (síndrome de Zellweger), y defectos de la cadena respiratoria (síndrome de Barth).<sup>1,3-5,9</sup>

La luxación del cristalino generalmente se observa en pacientes con homocistinuria o deficiencia de sulfito oxidasa y en el síndrome de Marfan.<sup>1,3,10</sup>

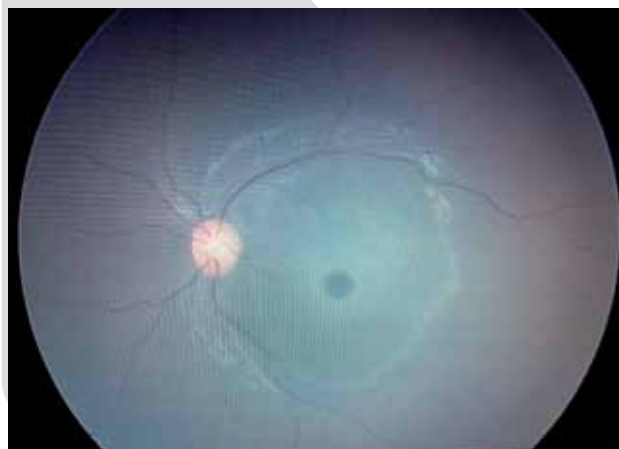
Algunos de los EIM afectan el desarrollo y funcionalidad de la retina; la mancha rojo-cereza (Figura 4) es la más frecuente de las anomalías retinianas y es causada por el depósito de ciertas sustancias en las células ganglionares de la retina macular, que es el sitio anatómico con



**Figura 2.** Córnea con depósitos de cistina en todas las capas en un paciente con cistinosis.



**Figura 3.** Subluxación del cristalino.



**Figura 4.** Mancha rojo cereza por enfermedad de Tay-Sachs.

mayor número de dichas células, lo cual contrasta con el tono rojo de la fovea relativamente libre de neuronas por transparencia de la vascularización coriocapilar.<sup>3</sup>

La mancha rojo-cereza se ha encontrado en las enfermedades de Niemann Pick, Farber, galactosialidosis, gangliosidosis GM1, Tay-Sachs y sialidosis.<sup>1,3,11,12</sup> También se observa en casos de traumatismos oculares contusos, o como consecuencia de la reducción del flujo sanguíneo por oclusión de la arteria central de la retina.<sup>3</sup>

La retinitis pigmentosa es una enfermedad degenerativa de la retina caracterizada por depósitos de pigmento; predominan en la retina periférica, con una preservación relativa de la retina central. En la mayoría de los casos hay una degeneración primaria de los fotorreceptores, con deterioro secundario de los conos; se identifica por

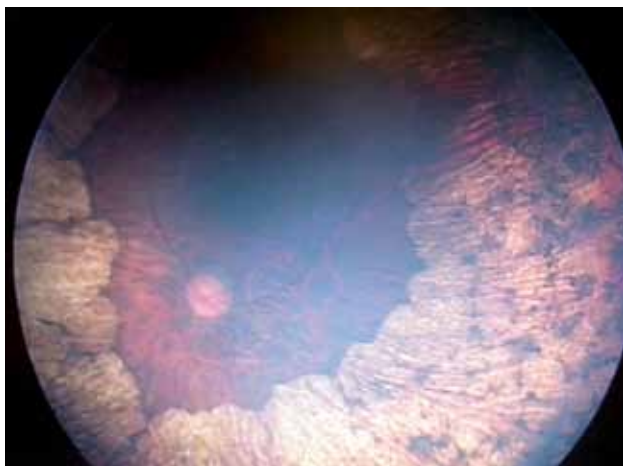
la pérdida progresiva del campo visual, ceguera nocturna y un electroretinograma normal. Algunos de los EIM pueden manifestarse como una retinitis pigmentosa, por ejemplo la enfermedad de Batten y el síndrome de Bassen-Kornzweig.<sup>3,13</sup>

La deficiencia de ornitina-delta-aminotransferasa puede causar atrofia girata, que se presenta como ceguera nocturna en la infancia tardía (Figura 5).<sup>14</sup> Los trastornos de la pigmentación como el albinismo cursan con falta de pigmento en el cristalino y ausencia de epitelio pigmentario de la retina (Figura 6), que son característicos de la variedad oculocutánea.

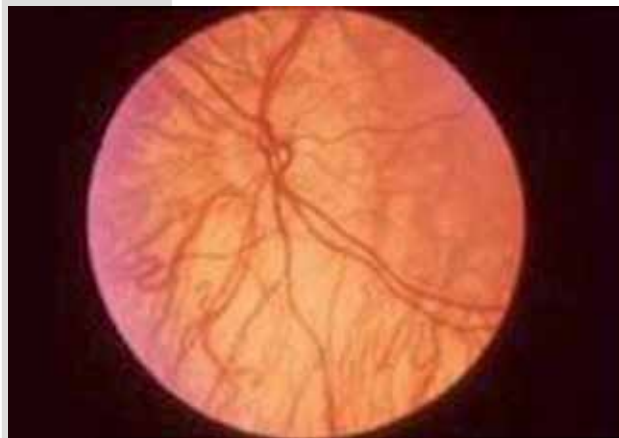
En pacientes con trastornos congénitos de la glicosilación (CDG), defectos peroxisomales, enfermedades de la cadena respiratoria y en algunos defectos de la oxidación mitocondrial de los ácidos grasos de cadena larga (deficiencia LCHAD por sus siglas en inglés *Long chain L-3 hydroxyacyl-CoA-dehydrogenase*), se pueden encontrar depósitos anormales en la capa de pigmento retinal epitelial.<sup>3</sup>

Existen EIM que pueden afectar al nervio óptico y causar atrofia; por ejemplo en la neuropatía óptica hereditaria de Leber que causa degeneración mitocondrial de las células ganglionares de la retina y sus axones, lo que conduce a la pérdida aguda o subaguda de la visión central.<sup>1</sup>

El síndrome de atrofia óptica de Costeff o aciduria 3-metilglutacónica tipo III es otro EIM que cursa con aparición temprana de atrofia óptica bilateral, disfunción extrapiramidal y déficit cognitivo.<sup>15</sup>



**Figura 5.** Atrofia girata. Se observa la pérdida del epitelio pigmentario en toda la retina periférica y del ecuador dejando sólo la zona de polo posterior normal. Hay pérdida del campo visual.



**Figura 6.** Fondo de ojo que muestra ausencia del epitelio pigmentario.

Las manifestaciones oftalmológicas de los EIM pueden presentarse en distintas etapas de la vida. El Cuadro 2 señala dichas manifestaciones según su edad de aparición, desde el periodo prenatal hasta el adulto joven. Las aminoacidopatías como la tirosinemia, alcaptonuria, albinismo, homocistinuria y cistinosis tienen datos oftalmológicos característicos cuya presencia es casi confirmatoria.

Las acidemias orgánicas como la acidemia propiónica, metilmalónica y la deficiencia de ornitina-delta-aminotransferasa (atrofia girata) son las más representativas de este grupo de enfermedades aunque sus manifestaciones oculares son de aparición tardía (Cuadro 3).<sup>1,3,6,7,10,14,15,17-20,29,31</sup>

En el grupo de alteraciones del metabolismo por hidratos de carbono (Cuadro 4), la presencia de catarata y opacificación del cristalino son altamente sugestivas de la galactosemia; las opacidades periféricas y nubosas en la córnea se observan en la glucogenosis de von Gierke.<sup>1,3-5,21,22,29,31</sup>

La córnea verticillata con vasos retinianos tortuosos (imagen en salchicha) es característica de la enfermedad de Fabry. El xantelasma y el arco senil en la xantomatosis cerebrotendinosa, la degeneración retiniana en la enfermedad de Refsum y la distrofia corneal con mancha rojo-cereza y mácula grisácea se ven en la enfermedad de Farber como ejemplos de EIM con alteración en el metabolismo de los lípidos (Cuadro 5).<sup>1,3,7,8,22-24,29-31</sup>

Entre las enfermedades por depósito lisosomal, las mucopolisacaridososis cursan con opacidad corneal difusa, grisácea secundaria al acúmulo crónico de glucosaminglicanos (GAG) también conocidos como mucopolisacáridos,



**Cuadro 2.** Principales manifestaciones oftalmológicas en EIM, según la edad de aparición<sup>16</sup>

	<b>Catarata</b>
Aparición prenatal (congénita)	Síndrome de Lowe Defectos de la biogénesis peroxisomal Deficiencia de fosfoglicerato deshidrogenasa Condrolplasia rizomélica punctata Deficiencia de sorbitol deshidrogenasa
Aparición durante periodo neonatal	Galactosemias Deficiencia de galactocinasa materna marginal Deficiencia de epimerasa periférica
Aparición en lactante menor	Alfa-manosidosis Acumulación de galactitol o sorbitol de origen desconocido Deficiencia de galactocinasa Hipoglicemia (diferentes causas) Deficiencia de P5C sintasa Desordenes en la cadena respiratoria
Aparición de 1 a 15 años	Sialidosis Catarata dominante con ferritina sérica elevada Intolerancia a proteína lisínúrica Aciduria mevalónica Enfermedad de Wilson Portador de síndrome de Lowe
Aparición en mayores de 15 años	Xantomatosis cerebrotendinosa Enfermedad de Fabry Deficiencia de glucosa-6-fosfato deshidrogenasa Galactosemia y heterocigotos de GAL Homocistinurias Malabsorción de lactosa Mevalonato cinasa Citopatías mitocondriales Deficiencia de ornitina aminotransferasa PEX 7 Enfermedad de Refsum Enfermedad de Tangier

**Opacidad corneal**

Aparición de 3 a 12 meses	Tirosinemia tipo II (signo inicial) Cistinosis (signo inicial) Mucopolisacaridosis I (Hurler, Hurler-Sheie, Sheie) Mucopolisacaridosis II Mucopolisacaridosis VI (Maroteaux-Lamy) Deficiencia de esteroide sulfatasa
Aparición de 1 a 6 años	Mucolipidosis IV (signo inicial) Alfa manosidosis (forma de inicio tardío) Deficiencia de lecitín colesterol aciltransferasa Aciduria piroglutámica (signo inicial) Enfermedad de Tangier Cistinosis (cristales de cistina en córnea)
Aparición mayor de 6 años	Enfermedad de Fabry Galactosialidosis (forma juvenil) Enfermedad de Wilson (anillo verde de Kaiser Fleischer)

**Cuadro 3.** Principales manifestaciones oculares observadas en los EIM con alteración en el metabolismo de los aminoácidos y ácidos orgánicos.<sup>1,3,6,7,10,14,15,17-20,29,31</sup>

<i>EIM/MIM* fenotipo/Gen involucrado (MIM*)</i>	<i>Déficit enzimático</i>	<i>Manifestaciones generales</i>	<i>Manifestaciones oculares</i>
<b>Tirosinemia Tipo II (Síndrome de Richner- Hanhart o Tirosinemia oculocutánea)/</b> 276600/gen TAT ubicado en cromosoma 16q22.2 (613018)	Tirosina aminotransferasa.	Hiperqueratosis punteada palmo-plantar dolorosa no pruriginosa en yemas de los dedos y retraso mental en el 50% de los pacientes que oscila entre leve y moderado.	Lagrimeo, queratoconjuntivitis pseudodendrítica, dolor y fotofobia; conforme avanza la enfermedad y al aumentar los depósitos de tirosina en córnea se producen lesiones corneales herpetiformes que se tiñen con fluoresceína y a menudo son bilaterales y recidivantes.
<b>Alcaptonuria/203500/ gen</b> HGH ubicado en cromosoma 3q13.33 (607474)	Oxidasa del ácido homogentísico.	Ocronosis en cartilago auricular, artritis discapacitante sobre todo en columna, cadera, rodilla; orina oscura; en algunos pacientes se pueden encontrar cardiopatías: valvulitis mitral y aórtica, calcificación de las válvulas cardiacas e infarto del miocardio.	Pigmentación bilateral ocre de la esclera, en las inserciones musculares, limbo y conjuntiva debido a la acumulación del polímero negro del ácido homogentísico.
<b>Albinismo oculo- cutáneo (AOC)/ 30650/gen</b> OASD ubicado en Xp22.3	Errores en la biosíntesis y distribución de la melanina.	Hipopigmentación de la piel. Pueden desarrollar cáncer de piel. Sensibles a fármacos tóxicos.	Estrabismo, fotofobia, disminución de la agudeza visual, reflejo rojo, iris traslúcidos y rosados en la infancia y cambian a azulado o marrón con la edad; visión binocular ausente debido a la decusación y el trayecto anormal de la fibras ópticas en el quiasma, potenciales provocados asimétricos y puede llegar hasta causar ceguera.
<b>AOC1/300500/gen</b> GPR143 ubicado en Xp22.2 (300808)	Por déficit de tirosina.	Ausencia de pigmento en la piel, en el cabello y los ojos desde el nacimiento y toda la vida.	
<b>AOC1A/203100/gen</b> TYR ubicado en 11q14.3 (606933)	Tirosinasa negativa. /actividad residual de la enzima tirosinasa.	Nacen despigmentados pero son capaces de desarrollar algo de pigmento con la edad.	
<b>AOC1B/606952/gen</b> TYR ubicado en 11q14.3 (606933)			
<b>Homocistinuria clásica/236200/gen</b> CBS ubicado en cromosoma 21q22.3 (613381)	Déficit de cistationina beta-sintetasa.	Pelo fino, eritema malar, retraso mental, anomalías congénitas, en algunos trombosis venosa. Aumento en la homocisteína y metionina urinaria.	Subluxación del cristalino inferior. El 90% de los pacientes desarrollan progresivamente ectopia de cristalino.
<b>Cistinosis/606272/ gen</b> de la cistinosis (CTNS) ubicado en cromosoma 17p13.2	La cistina no proteica se acumula dentro de los lisosomas debido a un defecto en el transporte de cistina lisosomal.	Talla baja, polidipsia, poliuria, vómito y náusea, insuficiencia renal, síndrome de Fanconi, hipotiroidismo y raquitismo.	Depósitos de cristales de cistina iridiscentes en la córnea. Los síntomas oculares incluyen fotofobia, ojo seco, disminución de la sensibilidad corneal y disminución leve de la visión, a veces neovascularización periférica, queratopatía punteada filamentosa o erosiones recurrentes.
<b>Acidemia Propiónica/ 606054/ gen</b> PCC en cromosoma 13q32.2- 3q22.3	Déficit de Propionil CoA carboxilasa.	Vómito, letargia, cetosis, períodos de trombocitopenia, hipogammaglobulinemia, retraso del desarrollo e intolerancia a proteínas, hiperglicemia e hiperglicinuria.	Se han descrito casos con atrofia óptica sobre todo en la adolescencia o después.

**Cuadro 3.** Principales manifestaciones oculares observadas en los EIM con alteración en el metabolismo de los aminoácidos y ácidos orgánicos.<sup>1,3,6,7,10,14,15,17-20,29,31</sup>

<i>EIM/MIM* fenotipo/Gen involucrado (MIM*)</i>	<i>Déficit enzimático</i>	<i>Manifestaciones generales</i>	<i>Manifestaciones oculares</i>
<b>Acidemia Metilmalónica/</b> 251000/Mutación en el gen MUT con deficiencia parcial ( <i>mut<sup>r</sup></i> ) o total ( <i>mut0</i> ) en cromosoma 6p12.3 (609058)	Déficit de la actividad de Metilmaloni-CoA mutasa o de coenzimas de adenosilcobalamina.	Irritabilidad, vómito, rechazo al alimento, deshidratación, dificultad respiratoria, síntomas neurológicos: letargia, hipotonía, crisis convulsivas, distonía, corea, coma; retraso global del desarrollo, insuficiencia renal.	Se han descrito pacientes con cataratas, pérdida de la visión, atrofia óptica mayormente en la adolescencia o después y neuropatía óptica severa.
<b>Deficiencia de Ornitina aminotransferasa (OAT)/613349/gen OAT</b> ubicado en cromosoma 10q26.13	Deficiencia de OAT.	Hiperornitinemia excesiva en todos los fluidos corporales (plasma, líquido cefalorraquídeo, humor acuoso y orina).	Causa atrofia girata. Degeneración de los fotorreceptores lentamente progresiva asociada a defectos morfológicos tempranos en el pigmento de la retina. Disminución de la visión en luz tenue. Puede haber pérdida de visión periférica.
<b>Síndrome de Costeff o aciduria 3- Metilglutarica tipo III/ 258501/gen OPA3</b> en cromosoma 19q13.23 (606580)	Aumento de ácido 3 metilglutárico en orina.	Espasticidad de inicio tardío, ataxia, disfunción extrapiramidal, en algunos pacientes déficit cognoscitivo, retraso de crecimiento.	Aparición temprana de atrofia óptica bilateral.

\*MIM por sus siglas en inglés: *Mendelian Inheritance in Man* (Herencia Mendeliana en el hombre)

los cuales causan papiledema, retinitis pigmentaria, neuropatía óptica, glaucoma e incluso ceguera. (Cuadro 6).<sup>1,3,25,26,29,31</sup>

Los EIM con alteración del metabolismo de los metales, específicamente del cobre, como la enfermedad de Wilson que cursa con catarata en girasol y anillos de Kayser-

Fleischer. La degeneración retiniana en la enfermedad de Menkes. Ambas son los ejemplos más representativos (Cuadro 7).<sup>1,3,27,31</sup>

Otros padecimientos como la lipofuscinosis ceroides y síndrome de Bassen se acompañan de retinitis pigmentosa; la mancha rojo-cereza también se observa en la leucodis-

**Cuadro 4.** Manifestaciones oculares observadas en los EIM con alteración del metabolismo de los hidratos de carbono.<sup>1,3-5,21,22,29,31</sup>

<i>EIM/MIM* fenotípico/Gen involucrado (MIM* gen)</i>	<i>Déficit enzimático</i>	<i>Manifestaciones generales</i>	<i>Manifestaciones oculares</i>
<b>Galactosemia/230400/genes GALT</b> ubicado en 9q13.3 (606999), <b>GALE</b> ubicado en 1P36.11 (606953), <b>GLAK1</b> ubicado en 17Q25.1 (604314)	Galactosa- 1 fosfato uridil transferasa (GALT), galactoquinasa (GALK1), galactosa epimerasa (GALE).	Diarrea, vómito, ictericia neonatal, hepatomegalia, insuficiencia renal. Puede causar retraso mental, desordenes de lenguaje, hipogonadismo hipergonadotrópico, ataxia y osteopenia.	Opacificación del cristalino debido al aumento de permeabilidad al agua que altera su estructura. Catarata nuclear y cortical bilateral precoz.
<b>Glucogenosis de Von Gierke/232200/gen G6PC</b> ubicado en cromosoma 17q21.31 (613742)	Glucosa-6- fosfato.	Retraso del crecimiento, hepatomegalia, hipoglucemias, poca tolerancia a grasas, osteopenia.	Opacidades periféricas nubosas en la córnea por glucógeno, depósitos retinianos amarillos. paramaculares.

\*MIM por sus siglas en inglés: *Mendelian Inheritance in Man* (Herencia Mendeliana en el hombre)

trofia metacromática, la enfermedad de Krabbe, en los síndromes de Leber, Niemann-Pick y Tay-Sachs. El síndrome de Ehler Danlos IV cursa con queratocono, fragilidad ocular y microcornea. El síndrome de Zellweger también

puede tener opacidad corneal, catarata y degeneración retiniana. El síndrome de Marfan tiene como dato característico la subluxación bilateral del cristalino, hacia arriba y simétrica; en ocasiones, puede cursar con desprendimiento

**Cuadro 5.** Descripción de las manifestaciones oculares observadas en EIM con alteración en el metabolismo de los lípidos<sup>1,3,7,8,22-24,29-31</sup>

<i>EIM/MIM* fenotípico/Gen involucrado (MIM* gen)</i>	<i>Déficit enzimático</i>	<i>Manifestaciones generales</i>	<i>Manifestaciones oculares</i>
<b>Enfermedad de Fabry</b> /301500/ gen GLA ubicado en Xq22.1 (300644)	Déficit de la actividad de la $\alpha$ -galactosidasa lisosomal A, que causa acumulación de glicolípidos, principalmente globotriaosilceramida, GL-3.	Acroparesias, enfermedad renal crónica, angioqueratomas, hipohidrosis o anhidrosis, disnea, lipotimias, soplos precordiales, insuficiencia cardíaca, cardiopatía isquémica, retraso del crecimiento, pubertad tardía, trastornos de conducta, dolor abdominal, enfermedad vascular cerebral.	Engrosamiento de vasos conjuntivales, vasos retinales y tortuosidades vasculares (imagen en salchicha). Opacidad corneal por depósitos de Gb3 que no afecta la visión. A veces opacidad del cristalino, catarata de Fabry (catarata posterior), catarata anterior, edema periorbitario, nistagmo y hasta atrofia óptica. A la exploración con lámpara de hendidura se observa el patrón radiado corneal (cornea verticillata).
<b>Enfermedad de ojo de pez</b> /136120/Mutación del gen LCAT limitado a su proteína alfa específica para HDL, ubicada en cromosoma 16q 22.1 (606967)	Deficiencia parcial de lecitina carnitina acil-transferasa (LCAT) y bajos niveles de colesterol HDL.	Estratificación normal de colesterol en plasma.	Opacidad corneal extensa, afección de la visión por depósitos estromales de lípidos.
<b>Xantomatosis cerebrotendinosa</b> /213700/gen CYP27A1 ubicado en cromosoma 2q35 (606530)	Esterol 27- hidroxilasa.	Xantomas tendinosos, diarrea crónica, retraso mental. Niveles elevados de colesterol y alcoholes biliares a nivel plasmático y aumento de la excreción urinaria de glucuronidasa de alcoholes biliares. Síntomas neurológicos progresivos, e insuficiencia pulmonar leve.	Cataratas precoces bilaterales. Xantelasmas. Arco senil.
<b>Enfermedad de Refsum</b> /Infantil 266510/genes PEX1 ubicado en 7q21.2 (602136), PXMP3 ubicado en 8q21.11 (170993), PEX26 ubicado en 22q11.21 (608666) Adulto/266500/genes PEX7 ubicado en 6q23.3 (601757), PHYH ubicado en 10p13 (602026))	Deficiencia de oxidasa de ácido fitánico.	Niveles elevados de ácido fitánico. Polineuropatía periférica, sordera neurosensorial.	El ácido fitánico es un ácido graso que se acumula en el epitelio de pigmento retiniano, llevando a la degeneración de células fotoreceptoras. Produce degeneración retiniana y en casos extraordinarios, retinitis pigmentaria, cataratas subcapsulares posteriores.
<b>Enfermedad de Farber</b> /228000/ gen ASAH1 ubicada en 8p22 (613468)	Ceramínidasa.	Irritabilidad, llanto ronco, caquexia y nódulos sobre articulaciones de las manos, pies y laringe que son histológicamente lipogranulomas; retraso mental severo o moderado.	Distrofia corneal; la mácula adquiere un color grisáceo. Mancha rojo- cereza.
<b>Síndrome de Smith- Lemli- Opitz</b> /270400/gen DHCR7 ubicada en 11q13.4 (602858)	Defecto en 3 $\beta$ -hidroxiestero- $\Delta$ (7) reductasa (Dhcr7).	Dismorfias congénitas, defectos neurológicos, retraso mental moderado.	Opacidad corneal.

\*MIM por sus siglas en inglés: *Mendelian Inheritance in Man*( Herencia Mendeliana en el hombre)



**Cuadro 6.** Manifestaciones oculares en la mucopolisacaridosis<sup>1,3,25,26,29,31</sup>

<i>EIM/MIM* fenotípico/Gen involucrado (MIM* gen)</i>	<i>Déficit enzimático</i>	<i>Manifestaciones generales</i>	<i>Manifestaciones oculares</i>
<b>Mucopolisacaridosis I (Síndrome de Hurler, Hurler-Sheie, Sheie)/607014/gen IDUA</b> ubicada en 4p16.3 (252800)	$\alpha$ -L-iduronidasa que causa acumulación de glucosaminoglicanos sobre todo de dermatán sulfato y heparán sulfato. (6-12 meses).	Rasgos faciales toscos, frente prominente, puente nasal ancho y deprimido, macroglosia, hipertrofia gingival, oligodoncia, sialorrea, cuello corto, tórax ancho y corto, talla baja desproporcionada, hipertrofia adenoamigdalina, enfermedad cardiovascular, miocardiopatías, hipertricotosis, enanismo, cifosis dorsolumbar, escoliosis, genu valgo, mano en garra, sordera, engrosamiento de la piel, hepatoesplenomegalia, ronquido, respiración ruidosa, retraso mental menos en los tipos IV, V y VI. Aumento de glicosaminoglicanos en orina.	Opacidad difusa y grisácea o lechosa puntiformes en epitelio y estroma corneal debido a la acumulación de glucosaminoglicanos. Pseudo-exoftalmos. Hipertelorismo. Miopía y estrabismo. Hipertensión ocular / glaucoma. Retinitis pigmentaria. Neuropatía óptica de intensidad variable según el déficit enzimático. Papiledema. Ceguera.
<b>MPS II (Enfermedad de Hunter)/309900/gen IDS</b> ubicada en Xp28 (300823)	Iduronato- sulfatasa (2-3 años).		
<b>MPS III (Enfermedad de San Filipo)/252900 /gen SGSG</b> ubicada en 17q25.3 (605270)	Herparitina- sulfamidasa (2- 6 años).		
<b>MPS IV (Enfermedad de Morquio)/253000/gen GALNS</b> ubicada en 16q24.3 (612222)	N- acetil- hexosamina- 6 sulfatasa (4 años).		
<b>MPS V (Enfermedad de Scheie)/607016/gen IDUA</b> ubicada en 4p16.3 (252800)	$\alpha$ – L- iduronidasa (5- 15 años).		
<b>MPS VI (Enfermedad de Maroteaux- Lamy)/253200/gen ARSB</b> ubicada en 5q14.1 (611542)	N- acetil- galactosamina- 4 sulfatasa (4 años).		
<b>MPS VII (Enfermedad de Sly)/253220/gen GUSB</b> ubicada en 7q11.21 (611499)	$\beta$ – glucuronidasa (1 a 2 años).		
<b>Enfermedad de Durand/230000/gen FUCA1</b> ubicada en 1p36.11 (612280)	$\alpha$ - fuconidasa (1 a 2 años).	Hipotonía muscular, hepatoesplenomegalia, retraso psicomotor.	Vasos conjuntivales y retinianos sinuosos, mancha rojo- cereza, opacidad corneal y del cristalino posterior.
<b>Manosidosis /248500 /gen MAN2B1</b> en cromosoma 19p13.2 (609458)	$\alpha$ -L- manosidasa (adolescencia).	Discapacidad cognitiva, motora y auditiva; anomalías faciales, displasia esquelética, psicosis, inmunodeficiencias, organomegalias.	Opacidades corneales, catarata “en radio de ruedas”, estrabismo, hasta distrofia retinal.
<b>Mucopolisacaridosis/genes GNPTAG</b> ubicado en 16P13.3 (252605), GNPTAB ubicado en 12q23.2 (607840)	Error del catabolismo de las glicoproteínas.	Displasia esquelética, rigidez articular.	Opacidad corneal, astigmatismo, maculopatía, mancha rojo-cereza.
<b>Sialidosis/256550/gen NEV1</b> ubicado en 6p21.33 (608272)	Sobrecarga de ácido siálico.	Hipotonía, hipotrofia, ataxia, convulsiones, mioclonías, fascies tosca, tronco corto, pecho de barril, deformidad espinal, pérdida de audición, retraso mental.	Distrofia corneal precoz, hemeralopía, discromatopía, mancha rojo- cereza.
<b>Galactosialidosis. Síndrome de Goldberg/256540/gen CTSA</b> ubicado en 20q13.12 (607042)	$\beta$ -galactosidasa y $\alpha$ -neuraminidasa.	Gargolismo, displasia esquelética, retraso psicomotor, rasgos neurológicos.	Opacidad corneal, mancha rojo- cereza, rasgos retinianos.

\*MIM por sus siglas en inglés: *Mendelian Inheritance in Man*( Herencia Mendeliana en el hombre)

de retina. En cambio, la dislocación del cristalino, su ectopia o ambas, ocurre en la deficiencia de sulfito oxidasa y en la deficiencia de cofactor de molibdeno. La acumulación de cristales en la retina y en los tejidos vascularizados se observa en las oxalosis. La opacidad corneal también se ve en el síndrome de Conradi-Hünemann y en la deficiencia de mevalonato quinasa (Cuadro 8).<sup>1,3,11,12,28,31</sup>

**REFERENCIAS BIBLIOGRÁFICAS**

1. Rajappa M, Goyal A, Kaur J. Inherited metabolic disorders including the eye: a clinic-biochemical perspective. *Eye*. 2010;24:507-18.
2. Vela AM, Belmont ML, Fernández LC, Ramírez FC, Ibarra GI. Frecuencia de enfermedades metabólicas congénitas susceptibles de ser identificadas por el tamiz neonatal. *Acta Pediatr Mex*. 2009;30(3):56-62.
3. Barth PG, Duran M. The eye as window to inborn errors of metabolism. *J Inherit Metab Dis*. 2003;26:229-44.
4. Singh R, Ram J, Kaur G, Prasad R. Galactokinase deficiency induced cataracts in Indian infants: Identification of 4 novel mutations in GALK gene. *Current Eye Res*. 2012;37(10):949-54.
5. Coss KP, Doran PP, Owoeye C, Codd MB, Hamid N, Mayne PD et al. Classical galactosemia in Ireland: incidence, complications and outcomes of treatment. *J Inherit Metab Dis*. 2013;36:21-7.
6. Tsilou E, Zhou M, Gahl W, Sieving PC, Chan CC. Ophthalmic manifestations and histopathology of infantile nephropathic

**Cuadro 7.** Manifestaciones oculares en los EIM con alteración en el metabolismo de los metales.<sup>1,3,27,31</sup>

<i>EIM/MIM* fenotípico/Gen involucrado (MIM* gen)</i>	<i>Déficit enzimático</i>	<i>Manifestaciones generales</i>	<i>Manifestaciones oculares</i>
<b>Enfermedad de Wilson</b> /277900/ gen ATP7B ubicado en cromosoma 13q14.3 (606882)	Proteína de membrana transportadora de cobre dependiente de ATP.	Aumento de depósito de cobre debido a su mala excreción por vía biliar.	Catarata en girasol y anillos corneales pigmentados conocidos como anillos de Kayser-Fleischer, debido a los depósitos de cobre en el borde exterior de la córnea.
<b>Enfermedad de Menkes</b> /309400/gen transportador de cobre ATP7A ubicado en Xq21.1 (300011)	Deficiencia de cobre.	Bajos niveles de cobre, bajos niveles de ceruloplasmina, retraso mental, hipopigmentación; degeneración cerebral y cerebelosa, convulsiones, micrognatia, retraso mental, cabello anormal.	Degeneración retiniana.

\*MIM por sus siglas en inglés: *Mendelian Inheritance in Man*( Herencia Mendeliana en el hombre)

**Cuadro 8.** Manifestaciones oculares en otros EIM<sup>1,3,11,12,28,31</sup> (Continúa en la siguiente página)

<i>EIM/MIM* fenotípico/ Gen involucrado (MIM* gen)</i>	<i>Déficit enzimático</i>	<i>Manifestaciones generales</i>	<i>Manifestaciones oculares</i>
<b>Síndrome de Marfan</b> / 154700 / gen de fibrina 1 (FBN1) ubicado en cromosoma 15q21.1 (134797)	Fibrina 1.	Talla alta, extremidades y dedos desproporcionados y largos, deformidad del tórax anterior, leve o moderada laxitud articular, escoliosis o lordosis torácica, paladar estrecho, anomalías en dientes, anomalías cardíacas (como prolapso de válvula mitral, regurgitación mitral, insuficiencia aórtica), vesículas pulmonares que predisponen a neumotórax espontáneo.	Subluxación bilateral, simétrica del cristalino y hacia arriba; puede ser completa, con el cristalino flotando libremente en el vítreo. Iridodonesis (temblor del iris); puede ocurrir por falta de soporte del mismo al cristalino. La longitud axial del globo ocular está incrementada y causa miopía. El desprendimiento de la retina es común. El glaucoma puede ser resultado de anomalías del ángulo o debido a la subluxación del cristalino.
<b>Deficiencia de sulfito oxidasa y deficiencia de cofactor molibdenum</b> /252150/ gen MOCS	Lleva a sulfocisteinuria mientras S-sulfo-L-cisteína se acumula en el cristalino.	Retraso mental, convulsiones, rechazo al alimento, tono muscular anormal, espasmos mioclónicos, dismorfia facial.	Dislocación del cristalino en la mayoría de los casos a temprana edad. Ectopia de cristalino.

**Cuadro 8.** Manifestaciones oculares en otros EIM<sup>1,3,11,12,28,31</sup> (Continúa en la siguiente página)

<i>EIM/MIM* fenotípico/Gen involucrado (MIM* gen)</i>	<i>Déficit enzimático</i>	<i>Manifestaciones generales</i>	<i>Manifestaciones oculares</i>
<b>Oxalosis</b> /259900, 260000/genes AGXT ubicado en 2q37.3 (604285), GRHPR ubicado en 9q13.2 (604296)	Alteración del metabolismo de glioxalato.	Insuficiencia renal progresiva.	Acumulación de cristales en la retina y tejidos vascularizados, oclusiones vasculares retinianas, retinopatía cristalina (retina moteada), maculopatía negra geográfica, atrofia óptica.
<b>Síndrome de Conradi-Hünemann</b> / 302960/ gen EBD ubicada en Xp11.23 (300205)	Mutación en EBP (proteína de unión emoparil).	Placas eritematosas escamosas en piel, calcificación de huesos, cifoescoliosis, asimetría de huesos largos, puente nasal deprimido.	Opacidad corneal. Cataratas sectoriales.
<b>Deficiencia de Mevalonato quinasa</b> /Mutación en MK/MVK	Deficiencia de mevalonato quinasa.	Retraso del desarrollo, anemia, hepatoesplenomegalia, facies dismórficas; defecto de la biosíntesis de colesterol.	Opacidad corneal.
<b>Albinismo ocular AO1 o de tipo cascadas de Nettleship</b> /300500/ gen GPR143 ubicado Xp22.2 (300808)		En varones homocigotos se presentan las manifestaciones completas.	Todos los hallazgos oculares del albinismo. Las mujeres heterocigotas portadoras tienen cierta pigmentación retiniana anormal.
<b>Síndrome de Waardenburg (Albinismo localizado)</b> /103470/ gen TYR 11q14.3		Puente nasal ancho, sordera neurosensorial, mechón de pelo blanco.  Hipoplasia y contracturas de extremidades superiores.  Mutación en EDN3, EDNRB o SOX10: Asociado a Enfermedad de Hirschsprung.	Existe desplazamiento lateral de los ángulos internos de los ojos, heterocromía del iris (más frecuente en la mutación PAX3). Ángulos internos del ojo normales (más frecuente en la mutación del gen MITF).
<b>Lipofuscinosis ceroides neuronal juvenil (Enfermedad de Batten)</b> /204200/ gen CLN3 en cromosoma 16p11.2	Acumulación de lipopigmentos (lipofuscina) en diversos tejidos	Crisis convulsivas, degeneración psicológica y muerte alrededor de los 20 años.	Retinitis pigmentaria.
<b>Leucodistrofia Metacromática</b> / 250100/gen ARSA ubicado en 22q13.33 (607574)	Ariilsulfatasa A	Rigidez, deterioro mental; a veces convulsiones, hipotonía, espasticidad, dificultad locomotora.	Mácula grisácea. Atrofia óptica. Visión severamente dañada. Mancha rojo-cereza.
<b>Enfermedad de Krabbe</b> /245200/ gen GALC ubicado en 14q31.3 (606890)	Galactosil ceramidasa	Grave pérdida de mielina y oligodendroglia, deterioro neurológico.	Atrofia óptica y ceguera cortical. Mancha rojo-cereza.
<b>Ataxia espinocerebelosa tipo 7</b> /164400/gen ATXN1 ubicado en 6p22.3 (601556)		Degeneración progresiva del cerebelo, tronco cerebral y espinal, distrofia muscular.	Degeneración retiniana que conduce a ceguera.
<b>Síndrome de Leber</b> / 53500/ mutación a nivel mitocondrial de ADN	Deficiencia de mtDNA	Se asocia a veces a problemas cardiacos como síndromes de preexcitación (Wolff- Parkinson-White y Lown- Gannon-Levine), ataxia, neuropatía sensorial, anomalías esqueléticas.	Pérdida de la visión central bilateral con atrofia óptica final, causada por degeneración de las células ganglionares de la retina y el nervio óptico. Mancha rojo-cereza.
<b>Síndrome de Ehler-Danlos IV</b> /130050/ gen COL3A1 ubicado en 2q32.2 (120180)	Defecto de la síntesis de colágeno tipo I y III	Habito marfanoide, hiperextensibilidad de la piel, fragilidad tisular, hipermovilidad.	Queratocono. Fragilidad ocular. Microcórnea.

**Cuadro 8.** Manifestaciones oculares en otros EIM<sup>1,3,11,12,28,31</sup> (Continuación)

<i>EIM/MIM* fenotípico/Gen involucrado (MIM* gen)</i>	<i>Déficit enzimático</i>	<i>Manifestaciones generales</i>	<i>Manifestaciones oculares</i>
<b>Síndrome de Zellweger/214100/</b> genes PEX1 (7q21), PEX2 (8q21), PEX3 (6q23-q24), PEX5 (12p13), PEX6 (6q21), PEX7 (6q22-q24), PEX10 (1p36), PEX12 (17), PEX13 (2p15)	Desórdenes en la biogénesis de peroxisomas	Rasgos dismórficos, fontanela ampliamente abierta, la frente alta, puente nasal ancho, paladar arqueado, anomalías del oído externo, deformidades de los pies y criptorquidia. Hipotonía severa, reflejos tendinosos ausentes, retraso psicomotor profundo. La mayoría de los pacientes no se desarrollan y mueren en el primer año de vida.	Opacidad corneal. Cataratas. Atrofia óptica. Pigmentación anormal de la retina. Degeneración retiniana.
<b>Síndrome de Bassen-Kornzweig/200100/</b> gen MTP ubicado en 4q23 (157147)	Falta de transporte de vitaminas liposolubles del intestino al plasma.	Neuropatía atáxica progresiva, acantosis, déficit de absorción intestinal de lípidos, colesterol sérico muy elevado y beta- proteína sérica ausente.	Retinitis pigmentosa.
<b>Enfermedad de Gaucher/230800/</b> gen GBA ubicado en 1q22	Déficit de actividad de la enzima glucocerebrosidasa que causa almacenamiento de glucocerebrósido en los lisosomas de los macrófagos (células de Gaucher)	Hepatomegalia, esplenomegalia, anemia, pancitopenia, hematomas, sangrados, dolores óseos, fracturas patológicas, metáfisis ensanchadas.	Infiltración de la retina, conjuntiva, y la úvea, con pérdida visual y trastornos de movimiento del ojo. Mancha rojo-cereza en la enfermedad de Gaucher tipo 2.
<b>Niemann-Pick/ 257200/</b> gen SMDD1 en cromosoma 11p15.4 (607608)	Déficit de ácido esfingomielinasa	Hepatoesplenomegalia, retraso del desarrollo, abdomen prominente, hipotonía.	Mancha rojo-cereza, atrofia óptica.
<b>Enfermedad de Tay-Sachs/272800/</b> gen HEXA en cromosoma 15q23 (606869)	Mutación del gen de la subunidad alfa de hexosaminidasa – A	Retraso del desarrollo seguido de parálisis, demencia y ceguera, con muerte en el segundo y tercer año de vida.	Área grisácea- blanca alrededor de la fovea debido a una acumulación de lípidos en las células ganglionares que dejan posteriormente una mancha rojo-cereza. Atrofia óptica.

\*MIM por sus siglas en inglés: *Mendelian Inheritance in Man* (Herencia Mendeliana en el hombre)

- cystinosis: Report of a case and review of the literature. *Surv Ophthalmol.* 2007;52(1):97-105.
- Sodi A, Loannidis A, Pitz S. Ophthalmological manifestations of Fabry disease. In: Mehta A, Beck M, Sunder-Plassmann G, editors; 2006. p. 26. Disponible en: <http://www.ncbi.nlm.nih.gov/books/NBK11599/>
  - Beltrán BK, Ríos GB, Gutiérrez AB, Noriega SD, Figueroa LE. Manifestaciones oftalmológicas en pacientes mexicanos con enfermedad de Fabry. *Arch Soc Esp Oftalmol.* 2012;(232):1-3.
  - Bustos ZM, Ortega RC, De la Fuente TM, Aguilar MG, Brechtel M, Hernández T y cols. Catarata congénita. *Rev Hosp Gral Dr M Gea González.* 2001;4(3):57-61.
  - Shleikhzade S, Kade C, Keysor B, Stuhmann M, Arslan-Kirchner M, Rybczynski M, Bernhardt AM, et al. Analysis of phenotype and genotype information for the diagnosis of Marfan syndrome. *Clin Genet.* 2012;82(3):240-7.
  - Patterson MC, Hendriksz CT, Watterfang M, Sedel F, Vanier MT, Wijburg F, NP-C Guidelines Working Group. Recommendations for the diagnosis and management of Niemann-Pick disease type C: An update. *Mol Genet Metab.* 2012;106:330-44.
  - Marrocos AR, Gondim RR, Alves PF, Ferreira RB, Nogueira FN. "Cherry red spot" in a patient with Tay-Sachs disease: case report. *Arq Bras Oftalmol.* 2009;72(4):537-9.
  - Hamel C. Retinitis pigmentosa. *Orphanet J Rare Dis.* 2006;1(4):1-12.
  - Doimo M, Desbats MA, Baldoïn MC, Lenzini E, Basso G, Murphy E, et al. Functional analysis of missense mutations



- of OAT, causing gyrate atrophy of choroid and retina. *Human Mutat.* 2013;34(1):229-36.
15. Walter JH, Christodoulou J. Costeff optic atrophy syndrome: New clinical case and novel molecular findings. *J Inher Metab Dis.* 2008;(suppl 2):S419-23.
  16. Saudubray JM, Desguerre I, Sedel F, Charpentier C. A clinical approach to inherited metabolic diseases. En: Fernandes J, Saudubray JM, Van del Berghe G, Walter J (eds). *Inborn Metabolic Diseases.* 4ª ed. Germany: Springer; 2006. p.45-6.
  17. Alcántara OM, Belmont ML, Vela AM, González DA. Analysis of the CTNS Gene in Nephropathic Cystinosis in Mexican Patients: Report of four Novel Mutations and Identification of a false Positive 57- kb Deletion Genotype with LDM- 2/EXON 4 Multiplex PCR Assay. *Genet Test.* 2008;12(3):409-14.
  18. Traber GM, Baumgartner MB, Schwarz UM, Pangalu AM, Donath MY, Landau KM. Subacute bilateral visual loss in Methylmalonic Acidemia. *Neuro-Ophthalmol J.* 2011;31(4):344-6.
  19. Santillán AE, Revilla EN, Belmont ML, Fernández LC, Guillén LS, Ibarra GI y cols. Tratamiento de urgencia de la acidemia metilmalónica. *Acta Pediatr Mex* 2012;33(1):48-51.
  20. Williams ZR, Hurley EP, Altiparmak UE, Feldon SE, Arnold GL, Eggerberg E, et al. Late onset optic neuropathy in methylmalonic and propionic acidemia. *Am J Ophthalmol.* 2009;147(5):929-33.
  21. Alcorn DM, Fredrick DR. Ophthalmic features of primary oxalosis after combined liver/ kidney transplantation. *Br J Ophthalmol.* 2000;84(11):1326-7.
  22. Froissart R, Diraud M, Boudjemline AM, Vianey- Saban C, Petit F, Hubert-Buran A, et al. Glucose- 6 phosphatase deficiency. *Orphanet J Rare Dis.* 2011; :6-27.
  23. Kahlschütter A, Santer R, Lukas Z. A child with night blindness. Preventing serious symptoms of Refsum disease. *J Child Neurol.* 2012;25(5):654-6.
  24. Cañueto J, Girós M, Cirina S, Pi-Castán G, Artigas M, García-Dorado J, et al. Clinical, molecular and biochemical characterization of nine Spanish families with Conraid-Hunermann-Haple Syndrome: new insights into X-linked dominant chondrodysplasia punctata with a comprehensive review of the literature. *Br J Dermatol.* 2012;166(4):830-8.
  25. Gail SC, Ashworth JL. Ocular manifestations as key features for diagnosing mucopolysaccharidosis. *Rheumatol.* 2011;(Suppl 5):v34-40.
  26. Jackson CR, Pennesi ME. Retinal dystrophy in 2 brothers with  $\alpha$ -Mannosidosis. *Arch Ophthalmol.* 2011;129(6):798-804.
  27. Kodama H, Fujisawa C, Bhadhprasat W. Inherited copper transport disorders: Biochemical mechanisms, diagnosis and treatment. *Curr Drug Metabol.* 2012;13(3):237-50.
  28. Gharbiya M, Moramarco A, Castori M, Parisi F, Celletti C, Marengo M, et al. Ocular features in joint hypermobility syndrome/ Ehlers-Danlos syndrome hypermobility type: a clinical and in vivo confocal microscopy study. *Am J Ophthalmol.* 2012;154(3):593-600.
  29. Barraquer RI, Barraquer E. Manifestaciones corneales no inflamatorias en las enfermedades sistémicas. *Annals d' Oftalmol.* 2005;13(4):208-24.
  30. Mason DM, DeBarber AE, Bock CJ, Anadiotis DO, Merkens LS, Steiner RD, et al. Cerebrotendinous Xanthomatosis: A treatable disease with juvenile cataracts as a presenting sign. *Arch Ophthalmol.* 2011;129(8):1087-8.
  31. Online Mendelian inheritance in man. Johns Hopkins University. Online Catalog of human genes and genetic disorders. Consultado: 31 de Octubre del 2012. Disponible en: <http://omim.org/>.

Consulte **Acta Pediátrica de México** en internet:

[www.intramed.net](http://www.intramed.net)  
[www.nietoeditores.com.mx](http://www.nietoeditores.com.mx)  
[www.artemisa.org.mx](http://www.artemisa.org.mx)