

## Eventración diafragmática bilateral: informe de un caso y revisión de la literatura

Dr. Alejandro Gómez-Ruiz, \* Dr. Francisco Antonio Medina-Vega,\*\* Dr. Hector David Tejeda-Tapia \*\*\*

### RESUMEN

**Introducción:** La eventración diafragmática es una malformación congénita que puede causar dificultad respiratoria. Se caracteriza por la elevación de un hemidiafragma que se aprecia en la radiografía anteroposterior de tórax. La mayoría de los casos son de eventración diafragmática unilateral. Se presenta el caso de un recién nacido con elevación diafragmática bilateral.

**Caso clínico:** Paciente de 17 días de vida, con dificultad respiratoria en quien se diagnosticó con un estudio radiográfico, una eventración diafragmática congénita bilateral (EDCB). Requirió operación con una toracotomía bilateral en un solo tiempo quirúrgico.

**Análisis:** La eventración diafragmática congénita representa el 5% de todas las anomalías diafragmáticas. Se han descrito pocos casos con afección diafragmática bilateral. La literatura revisada de 1970 a 2012 tenía únicamente 12 casos descritos, sólo uno en México y América Latina. El tratamiento quirúrgico en este caso, con la plicatura bilateral tuvo buen resultado.

**Palabras clave:** Eventración diafragmática congénita bilateral, dificultad respiratoria, plicatura diafragmática, toracotomía posterolateral.

### ABSTRACT

**Introduction.** Diaphragmatic eventration is a congenital malformation which could result in respiratory distress. A chest X-ray, shows an elevated diaphragm. Most case reports present unilateral diaphragmatic eventration. We report a case of an infant with bilateral diaphragmatic elevation.

**Case report.** A 17 day old infant presented with respiratory distress. With the aid of an Xray study we diagnosed a bilateral congenital eventration of the diaphragm (BCED). A bilateral thoracotomy was performed.

**Discussion.** Congenital diaphragmatic eventration represents 5% of all diaphragmatic pathology. There have been few reports of bilateral congenital diaphragmatic eventration. We found only nine reported cases since 1973, and only one in Mexico and Latin America. A bilateral diaphragmatic plication in our patient was successful.

**Key words:** Bilateral congenital eventration of the diaphragm, respiratory distress, diaphragmatic plication, posterolateral thoracotomy.

La eventración diafragmática es una elevación anormal del diafragma que ocasiona un movimiento paradójico del hemidiafragma afectado durante la inspiración y la espiración. En la

forma congénita existe un desarrollo incompleto de la porción muscular o tendón central del diafragma.<sup>1</sup> Es más frecuente que se afecte el hemidiafragma izquierdo.<sup>2</sup> La presentación bilateral es muy rara,<sup>3-11</sup> por lo que consideramos de interés presentar el caso de un recién nacido con eventración diafragmática congénita bilateral, que fue operado con buen resultado.

\* Residente de Cirugía Pediátrica.

\*\* Jefe de Servicio de Cirugía Pediátrica. Instituto Nacional de Pediatría

\*\*\* Cirujano Pediatra y de Tórax. Instituto Nacional de Pediatría.

Correspondencia: Dr. Alejandro Gómez-Ruiz. Amores núm 1651-304, colonia Del Valle. CP 03100. Delegación Benito Juárez. México, D.F. Correo electrónico: alexguru@yahoo.com  
Recibido: julio, 2012. Aceptado: marzo, 2013.

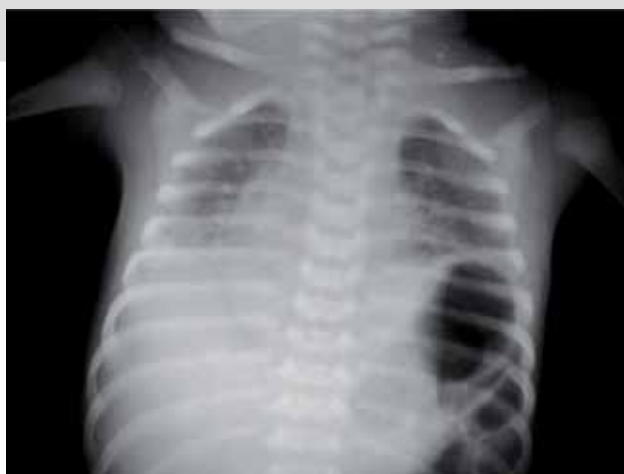Este artículo debe citarse como: Gómez-Ruiz A, Medina-Vega FA, Tejeda-Tapia HD. Eventración diafragmática bilateral: informe de un caso y revisión de la literatura. Acta Pediatr Mex. 2013;34:161-165.

[www.nietoeditores.com.mx](http://www.nietoeditores.com.mx)

### DESCRIPCIÓN DEL CASO

Recién nacido de 17 días de vida, producto de G 1, P 1, embarazo normoevolutivo; parto eutócico, calificado con Apgar 9/9 y Silverman-Anderson de cero. Egresó con su madre a las 24 horas de vida. Inició su padecimiento con rechazo a la vía oral y cianosis peribucal a los 16 días de vida. Un día después apareció cianosis central y dificultad respiratoria, por lo que fue referido a nuestra institución.

A su ingreso, el paciente tenía datos de dificultad respiratoria: aleteo nasal, tiro intercostal, retracción supraesternal y xifoidea, polipnea. La oximetría de pulso al aire ambiente fue 74%. Requirió intubación endotraqueal y ventilación mecánica. En la tele de tórax, antes de iniciar la ventilación mecánica, se apreció elevación diafragmática izquierda que alcanzaba el cuarto espacio intercostal y elevación diafragmática derecha hasta el sexto espacio intercostal (Figura 1). En la fluoroscopia se observó elevación simétrica de ambos hemidiafragmas a nivel del tercer espacio intercostal, durante la apnea.

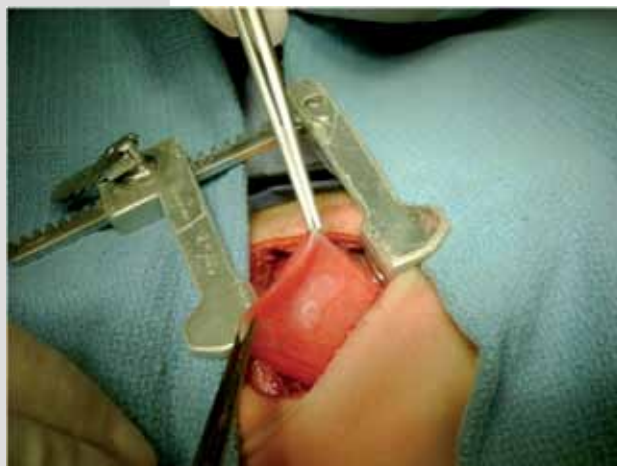


**Figura 1.** Radiografía de tórax postplicatura. Se observa elevación de ambos hemidiafragmas; las cúpulas se encuentran a nivel del quinto espacio intercostal.

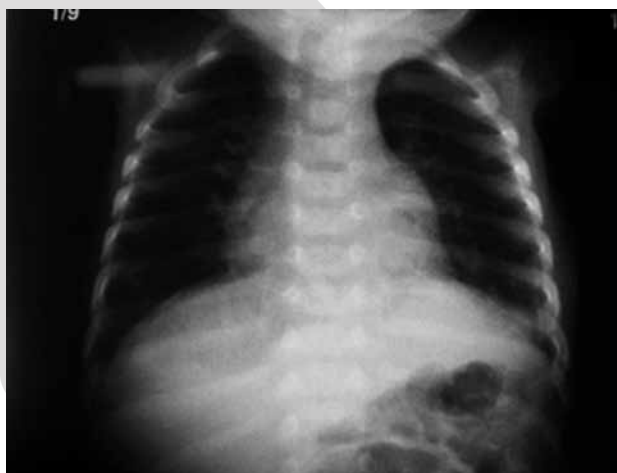Se realizó una toracotomía posterolateral bilateral. Se encontraron los hemidiafragmas adelgazados y redundantes, sin orificio ni saco herniario. Se tomó biopsia de ambos hemidiafragmas (Figura 2). Los dos pulmones tenían morfología normal. Se realizó plicatura diafragmática, con material de sutura no absorbible, primero del hemidiafragma izquierdo; después, del derecho. Se colocó una sonda pleural en cada lado del tórax antes del cierre de la pared torácica.

Se extubó al paciente a las 36 horas de operado. Se retiraron las sondas pleurales a las 48 horas. El paciente estuvo asintomático desde ese momento (Figura 3). El informe histopatológico señaló interrupción del músculo estriado del diafragma compatible con eventración diafragmática congénita izquierda y derecha (Figura 4).

Durante el seguimiento, el paciente evolucionó de manera satisfactoria, sin necesidad de oxígeno suplemen-



**Figura 2.** Toracotomía izquierda. Diafragma izquierdo flácido, redundante; toma de la biopsia a nivel de cúpula diafragmática.

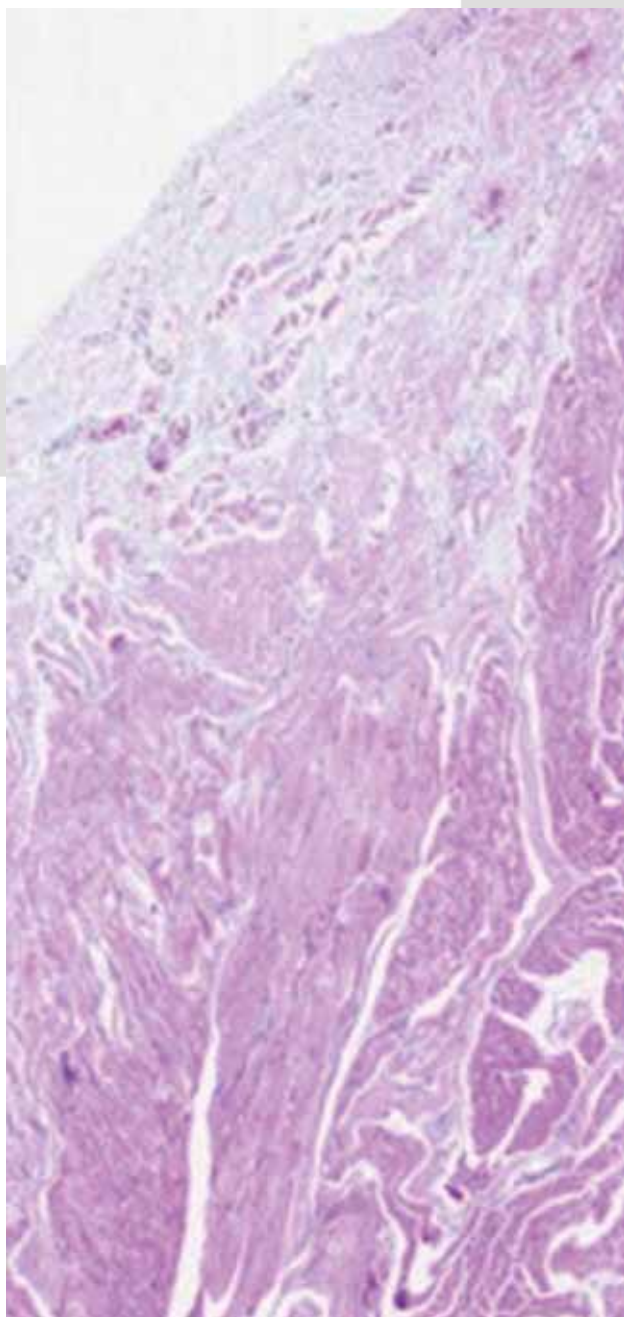


**Figura 3.** Radiografía de tórax simple a las 72 horas del postoperatorio.

tario; sus oximetrías de pulso eran normales. Se descartó la presencia de malformaciones asociadas. A tres años de su tratamiento quirúrgico, el paciente se encuentra asintomático.

## ANÁLISIS

La eventración diafragmática congénita es un padecimiento poco frecuente, que representa el 5% de todas las anomalías diafragmáticas<sup>12</sup>. Habitualmente es unilateral. Sin embargo, se han descrito casos con afección diafragmática bilateral<sup>3-5,7-11</sup>. La revisión de la literatura de 1970 a 2012 en las bases de datos Pubmed, Lilacs, Scielo y



**Figura 4.** Imagen histológica 10x del músculo diafragmático. Corte histológico de músculo de diafragma; se observa interrupción de las fibras musculares.

Artemisa, reveló únicamente doce casos, de éstos, sólo uno en México y América Latina.<sup>6</sup>

La etiología de la eventración diafragmática no se ha esclarecido. Se sospecha se debe a una anomalía de

la membrana pleuroperitoneal que ocurre después de la octava semana de gestación<sup>13</sup>.

El cuadro clínico tiene un espectro muy amplio de signos y síntomas. Algunos pacientes son asintomáticos; sin embargo, la mayoría tiene síntomas como vómito intermitente, distensión abdominal, detención del crecimiento, infecciones respiratorias persistentes o recurrentes, y principalmente, dificultad respiratoria.<sup>14</sup>

El diagnóstico se realiza con una tele de tórax que muestre una elevación del hemidiafragma derecho al menos dos espacios intercostales por arriba del izquierdo, o el izquierdo elevado un espacio intercostal por arriba del derecho. Es difícil sospechar patología bilateral por radiografía simple, ya que ambos diafragmas se encuentran elevados.<sup>14</sup> El estudio mediante fluoroscopia o ultrasonido son de mayor utilidad ya que permiten ver el movimiento paradójico del diafragma.<sup>15</sup>

En el diagnóstico diferencial, se debe descartar el antecedente de traumatismo perinatal, para excluir una parálisis diafragmática postraumática, cuya sintomatología es similar a la de la eventración diafragmática. El diagnóstico definitivo se realiza con la biopsia diafragmática, para verificar la interrupción del músculo estriado en dicho tejido.<sup>14</sup>

Se deben descartar alteraciones congénitas asociadas, las más frecuentes son las cardiopatías congénitas, agenesia cerebral, hipoplasia pulmonar y anomalías cromosómicas.<sup>14</sup>

El tratamiento es expectante en pacientes asintomáticos. Sin embargo, se sugiere que las eventraciones extensas, que ocupan gran parte del hemitórax, se deben operar por el riesgo de que interfieran con el desarrollo pulmonar postnatal.<sup>16</sup> Los pacientes que requieren apoyo ventilatorio; los que sufren infecciones pulmonares de repetición; quienes tienen síntomas gastrointestinales o detención del crecimiento deben ser operados.<sup>17</sup>

El tratamiento quirúrgico consiste en inmovilizar el diafragma en una posición horizontal, dos espacios intercostales por debajo del sitio donde se encontraba.<sup>18</sup> De esta manera aumenta el volumen intratorácico y se elimina el movimiento paradójico del diafragma. Habitualmente se realiza a través de toracotomía. Se ha descrito la vía de acceso abdominal en pacientes con eventración diafragmática bilateral o en los que han sido operados de una cardiopatía.<sup>17</sup> También se ha descrito el tratamiento de la eventración diafragmática por toracoscopia con resulta-

dos similares a los de la cirugía abierta. No obstante, es fundamental la experiencia del cirujano en dichos procedimientos de mínima invasión.<sup>2</sup>

La morbilidad y la mortalidad perioperatorias de la plicatura diafragmática son bajas, y se deben a las complicaciones de una ventilación mecánica prolongada.<sup>1</sup>

En la revisión de la literatura, de los 12 casos de eventración diafragmática bilateral, Wayne en 1973 en los Estados Unidos de Norteamérica, describió al primer paciente con eventración diafragmática congénita bilateral.<sup>3</sup> En 1986, Rodgers informó tres recién nacidos con EDCB que se operaron con plicatura diafragmática por abordaje transabdominal; uno de ellos tuvo dificultad respiratoria postquirúrgica y requirió ventilación mecánica prolongada, y traqueostomía. Posteriormente sufrió recidiva izquierda y fue reoperado. Los tres evolucionaron satisfactoriamente.<sup>4</sup>

En 1989 Ehlberg en EE.UU. informó un caso de gemelos; ambos con EDCB e hipoplasia pulmonar severa; fallecieron en el periodo perinatal.<sup>5</sup> En México, en 1994 Pérez-Fernández describió el caso de un recién nacido con EDCB, operado con plicatura diafragmática bilateral y buena evolución.<sup>6</sup>

En 1995, En Japón, Shimotake informó un paciente con diagnóstico prenatal de hernia diafragmática izquierda por ultrasonido a las 38 semanas de gestación. Sin embargo, al operarlo no se confirmó el diagnóstico, en cambio, se encontró eventración diafragmática y se realizó plicatura diafragmática izquierda; a pesar de ello, el paciente persistió con insuficiencia respiratoria. En el seguimiento, se encontró una elevación diafragmática derecha no detectada en la primera radiografía de tórax. Tuvo que reoperarse y se encontró una eventración diafragmática derecha. Se le realizó plicatura diafragmática derecha a los 11 días de vida; evolucionó satisfactoriamente.<sup>7</sup>

En el año 2000, Oh en Japón, describió el caso de un paciente de 13 años con eventración diafragmática bilateral asociada a vólvulo gástrico perforado. Se le realizó plicatura diafragmática bilateral y gastrostomía con buena evolución.<sup>8</sup> Takabayashi, en Japón en 2004, publicó el caso de un lactante de dos meses con EDCB y hamartoma de la pared. Se le realizó plicatura diafragmática y tuvo buena evolución.<sup>9</sup> En 2007 Sharma, en la India publicó el caso de un paciente de siete meses con EDCB, así como malrotación intestinal y agenesia renal izquierda; se realizó plicatura y tuvo evolución satisfactoria.<sup>10</sup> Finalmente en

2011 Sodhi, en Sudáfrica, describió un paciente de diez meses con eventración diafragmática bilateral que tuvo buena evolución después de la plicatura.<sup>11</sup> (Cuadro 1)

## CONCLUSIÓN

La eventración diafragmática bilateral es poco frecuente y constituye un reto para el diagnóstico y el tratamiento quirúrgico. Nuestro paciente no tuvo anomalías congénitas asociadas, lo que contribuyó a que su pronóstico fuera bueno. Se operó con plicatura diafragmática bilateral a través de una toracotomía posterolateral. Sin embargo, la tendencia actual es operar con cirugía de mínima invasión.<sup>2</sup>

La mayoría de los informes publicados son de eventración diafragmática congénita unilateral. Esta revisión incluye un periodo de más de 40 años, y se encontraron doce casos de eventración bilateral. Los pacientes se trataron tanto a través de toracotomía posterolateral bilateral simultánea como con abordaje transabdominal. Nueve de estos pacientes tuvieron evolución satisfactoria, lo que sugiere que la presentación bilateral no tiene morbilidad diferente a la forma unilateral. Cuando hay malformaciones agregadas, el pronóstico puede cambiar: el tratamiento quirúrgico puede ser satisfactorio o un fracaso.

## REFERENCIAS

1. Arensman R, Bambini D. Hernia y eventración diafragmática congénita. En Ashcraft, K, editor. *Cirugía Pediátrica*. Philadelphia: McGraw-Hill; 2005. p. 320-38.
2. Rodríguez S. Patología diafragmática. En: Martínez Ferro M, Cannizzaro C, Rodríguez S, Rabasa C, editores. *Neonatología quirúrgica*. Buenos Aires: Grupo Guía; 2004. p. 354-5.
3. Wayne E, Burrington J, Meyers D. Bilateral eventration of the diaphragm in a neonate with congenital cytomegalic inclusion disease. *J Pediatr*. 1973; 83:164-5.
4. Rodgers BM, Hawks P. Bilateral congenital eventration of the diaphragms: successful surgical management. *J Pediatr Surg*. 1986;21:858-64.
5. Ehlberg J, Brok K, Pedersen S. Congenital bilateral eventration of the diaphragm in a pair of male twins. *J Pediatr Surg*. 1989;24:1140-1.
6. Ramírez Figueroa JL, Pérez Fernández LF, López Corella E, Cuevas Schacht FJ, Tapia Garibay J, Smith Sousa A, y cols. Eventración diafragmática bilateral: informe de un caso de sobrevida después de corrección quirúrgica bilateral simultánea. *Bol Med Hosp Infant Mex*. 1994;51:43-7.
7. Shimotake T, Jhimotake T, Jikihara R, Yanagihara J. Successful management of bilateral congenital eventration of the diaphragm. *Pediatr Surg Int*. 1995;10:173-4.

8. Oh A, Gulati G, Sherman ML, Golub R, Kutin N. Bilateral eventration of the diaphragm with perforated gastric volvulus in an adolescent. *J Pediatr Surg.* 2000;35(12):1824-6.
9. Takabayashi S, Yakoyama K, Shimpo H, Yada I, Mitani Y, Komada Y. Congenital bilateral diaphragmatic eventration with membranous chest wall hamartoma. *Jpn J Thorac Cardiovasc Surg.* 2004;52(2):101-3.
10. Sharma SB, Debnath PR, Tripathi R. Bilateral eventration of the diaphragm with malrotation and unilateral renal agenesis. *Indian J Pediatr.* 2007;74:503-4.
11. Sodhi KS, Narsimhan KL, Khandelwal N. Bilateral congenital diaphragmatic eventration: an unusual cause of respiratory distress in an infant. *Afr J Paediatr Surg.* 2011;8(2):259-60.
12. Jurcak Zaleski S, Comstock CH. Eventration of the diaphragm: Prenatal diagnosis. *J Ultrasound Med.* 1990;9:351-4.
13. Thomas TV. Non-paralytic eventration of the diaphragm. *J Thorac Cardiovasc Surg.* 1968;55:586-93.
14. Zoffer S, Stolar C. Eventration of the Diaphragm. En: Mattei P editor. *Surgical directives: Pediatric Surgery.* Philadelphia: Lippincott, Williams and Wilkins; 2003. p. 527-8.
15. Tracy T, Luks F. Diaphragmatic hernias and eventration. En Ziegler editor. *Operative Pediatric Surgery.* Philadelphia: McGraw Hill; 2003. p. 495-9.
16. Sariban H, Cay A, Akyazici R. Congenital diaphragmatic eventration: Treatment and postoperative evaluation. *J Cardiovasc Surg.* 1996;37:173-6.
17. Flageole H. Central hypoventilation and diaphragmatic eventration: Diagnosis and management. *Semin Pediatr Surg.* 2003;12:38-45.
18. Schumpelick V, Steinau G, Schlüper I. Surgical embryology and anatomy of the diaphragm with surgical applications. *Surg Clin North Am.* 2000;80:213-39.

Consulte **Acta Pediátrica de México** en internet:

[www.intramed.net](http://www.intramed.net)  
[www.nietoeditores.com.mx](http://www.nietoeditores.com.mx)  
[www.artemisa.org.mx](http://www.artemisa.org.mx)