

Síndrome de Pfeiffer tipo 2. Informe de un caso y revisión de la literatura

Dr. Jorge Roldán-Arce *, Dr. Camilo Villarroel-Cortés **

RESUMEN

El síndrome de Pfeiffer es un trastorno autosómico dominante infrecuente que afecta aproximadamente 1 de cada 100,000 recién nacidos vivos, y en general se acompaña de craneosinostosis, primeros dedos anchos y desviados, y sindactilia parcial en manos y pies. Se conocen tres tipos de este síndrome que se distinguen por la gravedad y por la presencia de otras anomalías. El tipo 1 "clásico" tiene manifestaciones leves, inteligencia normal o casi normal y, en general, buen pronóstico. El tipo 2 muestra cráneo en trébol, proptosis extrema, anquilosis o sinostosis del codo, retraso en el desarrollo y complicaciones neurológicas y respiratorias que pueden causar la muerte temprana. El tipo 3 es similar al tipo 2, pero sin cráneo en trébol. El trastorno tiene heterogeneidad genética, pues puede deberse a mutaciones en el gen 1 o 2 del receptor del factor de crecimiento de fibroblastos (*FGFR1* o *FGFR2*). En ocasiones, se puede diagnosticar prenatalmente por ecografía o molecularmente si se conoce la mutación causal. El tratamiento debe ser interdisciplinario y puede requerir varias etapas de intervenciones quirúrgicas.

En este informe describimos los datos clínicos y radiográficos en una recién nacida, cuyo cuadro es compatible con el síndrome de Pfeiffer tipo 2. Hacemos una breve revisión actualizada del tema.

Palabras clave: Síndrome de Pfeiffer, craneosinostosis, cráneo en trébol, sindactilia, mutación de novo.

ABSTRACT

Pfeiffer syndrome is a rare autosomal dominant disease that affects almost 1 out of every 100,000 live newborns, and it is associated with craniosynostosis, broad and deviated thumbs and big toes, and partial syndactyly in hands and feet. Three types of this syndrome have been described based on the presence of other abnormalities and the severity of the condition. "Classic" type 1 consists of mild severity with normal to near-normal intelligence and generally a good prognosis. Type 2 is characterized by a cloverleaf skull, severe proptosis, elbow ankylosis or synostosis, growth retardation and life-threatening neurological and respiratory complications. Type 3 is similar to type 2 but without the cloverleaf cranium. This syndrome is genetically heterogeneous, it is caused by mutations in the fibroblast growth factor receptor genes *FGFR1* or *FGFR2*. Occasionally Pfeiffer syndrome can be diagnosed prenatally by sonography or molecularly if the causative mutation is known. Management must be multidisciplinary and it includes multiple-staged surgery.

In this report we present the clinical and radiographic findings in female newborn, whose clinical features were consistent with Pfeiffer syndrome type 2. A brief updated review of the literature is included.

Key words: Pfeiffer syndrome, craniosynostosis, cloverleaf skull, syndactyly, de novo mutation

* Servicio de Pediatría, Hospital General del ISSSTE, Veracruz, Veracruz.

** Departamento de Genética Humana, Instituto Nacional de Pediatría, México, D.F.

Correspondencia: Dr. Camilo Villarroel-Cortés. Departamento de Genética Humana, Instituto Nacional de Pediatría. Insurgentes Sur 3700-C, Col. Insurgentes-Cuicuilco, Del. Coyoacán, CP 04530, México, DF. E-mail: camiloevc@yahoo.com
Recibido: mayo, 2012. Aceptado: agosto, 2012.

Este artículo debe citarse como: Roldán-Arce J, Villarroel-Cortés C. Síndrome de Pfeiffer tipo 2. Informe de un caso y revisión de la literatura. Acta Pediatr Mex 2013;34(1):43-47.

www.nietoeditores.com.mx

El síndrome de Pfeiffer (OMIM 101600) es un trastorno congénito autosómico dominante con una incidencia estimada de 1 en 100,000 recién nacidos vivos, fue descrito originalmente en 1964 por Rudolf Arthur Pfeiffer como una acrocefalo-sindactilia: craneosinostosis bicoronal, hipoplasia medio facial, pulgares y primeros artejos anchos y sindactilia cutánea parcial variable. ¹ Basado en la gravedad del fenotipo, en 1993 Cohen lo clasificó en tres tipos. El tipo 2 es la forma más grave y la única que incluye la presencia de cráneo en trébol. ²

El objetivo de este trabajo es presentar los datos clínicos y radiológicos en una recién nacida con síndrome de Pfeiffer tipo 2. Hasta donde hemos podido consultar este es el cuarto caso descrito en Latinoamérica. Se relata una breve revisión del tema con énfasis en la variabilidad fenotípica y las alteraciones genéticas descritas.

INFORME DE CASO

Recién nacida de 38 semanas de gestación obtenida por parto vaginal; primera gesta de padres jóvenes, fenotípicamente normales, no consanguíneos, sin antecedentes familiares de malformaciones. Embarazo normoevolutivo, en control desde primer trimestre y sin diagnóstico de alteración en el producto. La paciente ingresó al Hospital General ISSSTE Veracruz a las cuatro horas de vida procedente de Clínica-Hospital, por presentar defectos craneofaciales y dificultad respiratoria. Pesaba 2500 g (porcentil 5) y su talla era de 49 cm (porcentil 25); tenía cráneo en trébol, hipertelorismo, proptosis ocular y quemosis conjuntival; puente nasal deprimido con narinas antevertidas permeables (Figura 1), paladar ojival. Tórax estrecho con tiro intercostal y retracción xifoidea; a la auscultación, estertores gruesos en ambos pulmones, ruidos cardiacos normales. Abdomen sin visceromegalias; genitales externos femeninos; extremidades con anquilosis en codos y tono disminuido, pulgares y primeros artejos anchos y sindactilia cutánea parcial entre el segundo y el tercer artejo (Figura 2).

Exploración oftalmológica. Opacidad corneal bilateral y ulceración en el ojo derecho. Mirada central fija; pupilas con respuesta fotomotora lenta. Neurológico. Reflejo de prensión bilateral presente; succión débil, hiperreflexia derecha 2/4, izquierda 3/4, sin datos de hipertensión intracraneal. Ingresó a Cuidados Intensivos con Silverman-Anderson de 4; se le dio O₂ en casco y se logró saturación arterial normal.

La tomografía axial computada (TAC) de cráneo con reconstrucción tridimensional mostró fusión asimétrica de la sutura lambdaoidea y de la sutura sagital en su tercio posterior con diástasis en su tercio medio y anterior incluyendo la metópica y fusión de la sutura coronal en su tercio inferior con diástasis en su tercio superior hacia la línea media, lo cual causaba protrusión frontal y temporal con encefalocele de predominio derecho (Figura 3). En el parénquima cerebral se observó amoldamiento por defor-

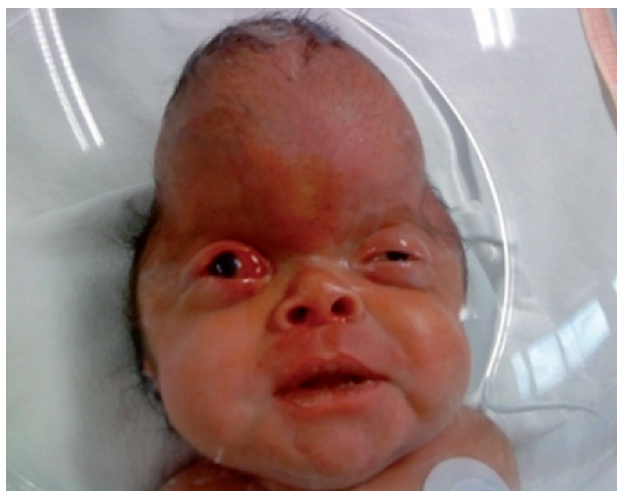

Figura 1. Paciente con síndrome de Pfeiffer tipo 2; destacan el cráneo en trébol, proptosis ocular, quemosis y narinas antevertidas.

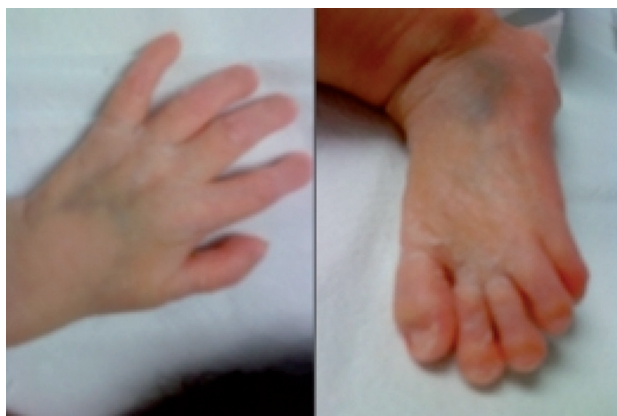

Figura 2. En manos y pies se aprecian primeros dedos anchos.

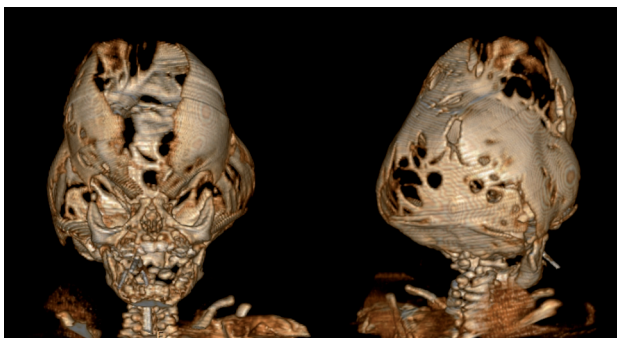


Figura 3. Tomografía con reconstrucción tridimensional, en vistas anterior y posterolateral.

midad craneal y aumento del tamaño de los ventrículos laterales en forma asimétrica con hidrocefalia supratentorial moderada (Figura 4). Ambos globos oculares mostraban proptosis con calcificación del cristalino. Las radiografías anteroposteriores de extremidades superiores mostraron sinostosis completa en codos: radio, cúbito y húmero.

Egresó a los 15 días de vida en condiciones estables; reingresó a los 25 días y a los 40 días por dificultad respiratoria; en la última hospitalización tenía insuficiencia respiratoria grave, tuvo paro cardiorrespiratorio; sin respuesta a las maniobras de reanimación. No fue posible realizar cariotipo, ni estudios moleculares, no se autorizó la autopsia.

ANÁLISIS

El fenotipo descrito originalmente del síndrome de Pfeiffer corresponde al tipo 1 o clásico,¹ cuya expresión clínica es relativamente leve y en general, cursa con desarrollo neurológico normal y buen pronóstico. El tipo 2 se carac-

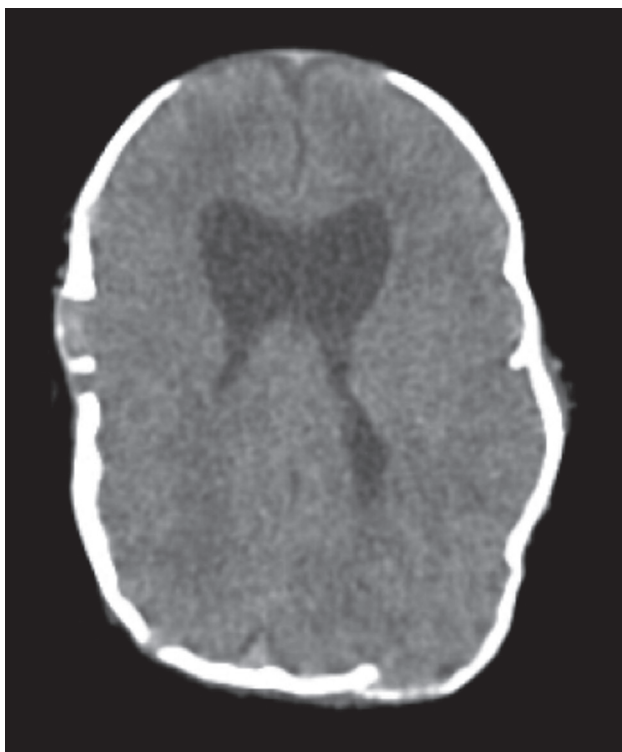


Figura 4. TAC de cráneo que muestra dilatación ventricular y diástasis frontal y temporal derechas.

teriza por cráneo en trébol, proptosis ocular acentuada, anquilosis en codos, complicaciones respiratorias y alteraciones neurológicas, como estenosis del acueducto de Silvio con hidrocefalia secundaria y hernia del tronco del cerebelo.² Con menor frecuencia pueden tener alteraciones auditivas y viscerales.³ El tipo 3 es similar al tipo 2, pero sin el cráneo en trébol; ambos tienen un riesgo elevado de mortalidad temprana. Con base en lo anterior, nuestra paciente tenía un fenotipo compatible con el tipo 2. Con una excepción,⁴ todos los informes de estos tipos graves se han considerado mutaciones de novo, presumiblemente de origen paterno y frecuentemente asociados con edad avanzada.⁵ El presente caso también se consideró de novo, aunque no relacionado con la edad paterna. Hasta donde sabemos no existen informes de mosaicismo gonadal en síndrome de Pfeiffer tipo 2, por lo que el riesgo de recurrencia sería prácticamente nulo.

La forma característica del cráneo en trébol (*Kleeblattschädel*) se debe a la fusión prematura de todas las suturas a excepción de la metópica y la escamosa, lo cual produce prominencia frontal de ambas fosas medias y de la escama del temporal con fosa anterior y posterior pequeñas. La hidrocefalia en estos pacientes es casi constante. Además puede haber una malformación de Arnold Chiari tipo I por la reducción significativa del tamaño de la fosa posterior.⁶ Nuestra paciente tenía hidrocefalia supratentorial pero sin alteraciones cerebrales en la fosa posterior.

La obstrucción de las vías aéreas superiores debida a la hipoplasia facial media es frecuente. Moore y cols.⁷ lo señalaron en tres de cuatro pacientes con síndrome de Pfeiffer tipo 2 y en cinco de siete con síndrome de Pfeiffer tipo 3, dos de ellos fallecieron. McCarthy y cols.⁸ encontraron obstrucción en cinco de 15 pacientes que causó la muerte en dos de ellos. Se han descrito otros defectos de las vías respiratorias, tales como anomalías traqueales.⁹ Stone y cols. describieron un paciente con síndrome de Pfeiffer con estenosis traqueal causada por un cartílago sólido en toda su extensión hasta la carina.¹⁰ Se han publicado otros tres casos con este defecto y mutaciones en el gen *FGFR2*.¹¹ Nuestra paciente tuvo hipoplasia mediofacial acentuada, con narinas estrechas aunque permeables; no tuvo anomalías traqueales.

Vallino-Napoli¹² revisó las características audiológicas y otológicas de nueve pacientes con síndrome de Pfeiffer; tenían pérdida auditiva de moderada a grave principalmente conductiva ocho de ellos. Los estudios

tomográficos mostraron estenosis o atresia del conducto auditivo externo, e hipoplasia de la cavidad del oído medio en algunos. En nuestro caso no se pudo evaluar la audición; la vía auditiva se consideró normal.

Las alteraciones oculares pueden ser primarias: hipertelorismo, proptosis, disgenesia de cámara anterior; o secundarias tempranas y tardías: quemosis, ulceración y escleritis corneal, desprendimiento de retina, atrofia del nervio óptico. La proptosis grave puede incluso llevar a endoftalmitis y ruptura del globo ocular.¹³ Nuestra paciente tuvo alteraciones oculares primarias y secundarias tempranas.

Entre las alteraciones de las extremidades, la sinostosis en codos sólo se ha descrito en los tipos 2 y 3 del síndrome.² Con frecuencia es radiohumeral, pero en nuestro caso involucró el cúbito.

Las alteraciones viscerales son principalmente renales, como hidronefrosis y riñones ectópicos en situación pélvica; también puede haber vesícula biliar hipoplásica.² Ninguna de estas alteraciones fueron evidenciadas por ultrasonido.

El síndrome de Pfeiffer es genéticamente heterogéneo; puede deberse a mutaciones en estado heterocigoto en el gen *FGFR1* (8p11.22-p12) o en el gen *FGFR2* (10q25-q26), ambos receptores del factor de crecimiento fibroblástico. Muenke y cols.¹⁴ hallaron una mutación de *FGFR1* común en varios afectados. Otros casos, como la familia original descrita por Pfeiffer, son debidas a mutaciones en *FGFR2*.¹⁵ Ambos genes juegan un papel importante en la división y maduración de las células; su mutación provoca una maduración temprana de las células óseas durante el desarrollo prenatal y causa la fusión prematura de los huesos del cráneo y de los pies.¹⁶ Generalmente, las mutaciones en el *FGFR1* provocan un fenotipo leve; los tipos 2 y 3 del síndrome son causados por mutación en *FGFR2*.^{15,17} Se ha demostrado que algunas mutaciones de *FGFR2* como Ser351Cys se asocian a defecto en la cámara ocular anterior, como se ve en algunos pacientes con Pfeiffer tipo 2.¹⁸ Se debe destacar que se ha evidenciado una ventaja selectiva para la supervivencia de espermatozoides con mutación en este gen, lo que explicaría el origen paterno casi exclusivo de los casos de novo.¹⁹

Aunque el síndrome se diagnostica generalmente después del nacimiento como en nuestro caso, un estudio ultrasonográfico tridimensional puede realizar el diagnóstico prenatal aun sin que haya cráneo en trébol.^{20,21} Se ha

descrito un caso con diagnóstico prenatal molecular de síndrome de Pfeiffer tipo 2 en un paciente sin antecedentes familiares.²²

El diagnóstico diferencial incluye los síndromes que muestran craneosinostosis; algunos causados por los mismos genes *FGFR1* y *FGFR2*, es decir Apert, Crouzon, Muenke, Jackson-Weiss y Beare-Stevenson, para los cuales se ha propuesto un mecanismo patogénico común.²³ No sólo estos síndromes son causados por diferentes mutaciones en los mismos genes, si no que se han reportado mutaciones idénticas en pacientes con Pfeiffer y en pacientes con Apert²⁴ y con Crouzon.²⁵ También en modelos murinos se ha demostrado una mutación causante de fenotipos de Apert y Pfeiffer.²⁶

Se ha intentado una clasificación molecular de estos síndromes, pero no se ha logrado debido a la falta de correlación exacta fenotipo-genotipo de las mutaciones genéticas.^{9,24-26} Otro gen u otros genes pueden quizá contribuir a la variabilidad en la expresión, pero esto no ha sido aclarado. En el síndrome de Jackson-Weiss, también se ven primeros artejos anchos. En el de Saethre-Chotzen, otra forma de craneosinostosis ocasionada por un gen distinto (*TWIST*) también se acompaña de sindactilia parcial en manos y pies.¹⁶

El tratamiento médico debe ser interdisciplinario, dependiendo del tipo y las características clínicas de cada caso. Se basa en las diferentes complicaciones que existan y en su gravedad. El tratamiento quirúrgico inicial tiene por objeto la descompresión del cerebro y la remodelación del cráneo; y puede realizarse desde los tres meses de edad. Si es necesario, también puede realizarse el alargamiento y la expansión de la órbita ósea.⁶

El tratamiento temprano puede reducir el riesgo de complicaciones secundarias, como hidrocefalia. A medida que el niño crece, en una segunda etapa, puede realizarse cirugía para corregir la hipoplasia del tercio medio facial y seguir proporcionando volumen orbital.

El mal pronóstico de los tipos 2 y 3 incluye la muerte temprana, debida a complicaciones respiratorias, o al compromiso del sistema nervioso central. La variabilidad del pronóstico puede ser ilustrada con los tres casos latinoamericanos publicados previamente; dos de ellos fallecieron a las 48 h de vida;^{17,27} el otro caso, vivo a los cinco años, incluso no tenía déficit neurológico.²⁸ Un tratamiento intenso médico y quirúrgico puede mejorar la supervivencia, pero no en todos los casos.²⁹ Nuestra paciente falleció por complicaciones respiratorias a los 40 días de edad.

CONCLUSIONES

Esta paciente tuvo características clínicas y radiológicas compatibles con un síndrome de Pfeiffer tipo 2, presumiblemente secundario a mutación de novo. Es relevante su descripción por la rareza de este síndrome, en el cual todavía no se ha logrado una correlación exacta fenotipo-genotipo. Será importante descubrir qué otros genes están implicados en la variabilidad de su expresión.

REFERENCIAS

- Pfeiffer RA. Dominant hereditary acrocephalosyndactylia. *Z Kinderheilkd* 1964;90:301-20.
- Cohen MM. Pfeiffer syndrome update, clinical subtypes and guidelines for differential diagnosis. *Am J Med Genet* 1993;45:300-7.
- Freihofer HP. Syndrome 2; Pfeiffer syndrome. *Ned Tijdschr Tandheelkd* 1998;105:245-6.
- Soekarman D, Fryns JP, Van den Berghe H. Pfeiffer acrocephalosyndactyly syndrome in mother and son with cloverleaf skull anomaly in the child. *Genet Couns* 1992;3:217-20.
- Glaser RL, Jiang W, Boyadjiev SA, Tran AK, Zachary AA, Van Maldergem L, Johnson D, WQalsh S, Oldridge M, Wall SA, Wilkie AO, Jabs EW. Paternal origin of *FGFR2* mutations in sporadic cases of Crouzon syndrome and Pfeiffer syndrome. *Am J Hum Genet* 2000;66:768-77.
- Kroczyk RA, Mühlbauer W, Zimmermann I. Cloverleaf skull associated with Pfeiffer syndrome: pathology and management. *Eur J Pediatr* 1986;145:442-5.
- Moore MH, Cantrell SB, Trott JA, David DJ. Pfeiffer syndrome: A clinical review. *Cleft Palate Craniofac J* 1995;32:62-70.
- McCarthy JG, Glasberg SB, Cutting CB, Epstein FJ, Grayson BH, Ruff G, Thorne CH, Wisoff J, Zide BM. Twenty-year experience with early surgery for craniosynostosis: II. The craniofacial synostosis syndromes and pansynostosis - results and unsolved problems. *Plas Recon Surg* 1995;96:284-98.
- Hockstein NG, McDonald-McGinn D, Zackai E, Bartlett S, Huff DS, Jacobs I. Tracheal anomalies in Pfeiffer syndrome. *Arch Otolaryngol Head Neck Surg* 2004;130:1298-302.
- Stone P, Trevenen CL, Mitchell I, Rudd N. Congenital tracheal stenosis in Pfeiffer syndrome. *Clin Genet* 1990;38:145-8.
- Gonzales S, Heuertz J, Martinovic S, Delahaye S, Bazin A, Loget P, Pasquier L, Le Merrer M, Bonaventure J. Vertebral anomalies and cartilaginous tracheal sleeve in three patients with Pfeiffer syndrome carrying the S351C *FGFR2* mutation. *Clin Genet* 2005;68:179-81.
- Vallino-Napoli LD. Audiologic and otologic characteristics of Pfeiffer syndrome. *Cleft Palate Craniofac J* 1996;33:524-9.
- Harb E, Kran B. Pfeiffer syndrome: systemic and ocular implications. *Optometry* 2005;76:352-62.
- Muenke M, Schell V, Hehr A. A common mutation in the fibroblast growth factor receptor I gene in Pfeiffer syndrome. *Nat Genet* 1994;90:301-20.
- Plomp AS, Hamel BC, Cobben JM, Verlos A, Offermans JP, Lajeunie E, Fryns JP, de Die-Smulders CE. Pfeiffer syndrome type 2: further delineation and review of the literature. *Am J Med Genet* 1998;75:245-51.
- Vogels A, Fryns JP. Pfeiffer syndrome. *Orphanet J Rare Dis* 2006;1:19.
- Kiyoko M, Salgado H, Hoff M. Pfeiffer syndrome type 2 - case report. *Sao Paulo Med J* 2003;121:176-9.
- Okajima K, Robinson LK, Hart MA, Abuelo DN, Cowan LS, Hasegawa T, Maumenee IH, Jabs EW. Ocular anterior chamber dysgenesis in craniosynostosis syndromes with a fibroblast growth factor receptor 2 mutation. *Am J Med Genet* 1999;85:160-70.
- Goriely A, McVean GA, Rojmyr M, Ingemarsson B, Wilkie AO. Evidence for selective advantage of pathogenic *FGFR2* mutations in the male germ line. *Science* 2003;301:643-46.
- Benacerraf BR, Spiro R, Mitchell AG. Using three-dimensional ultrasound to detect craniosynostosis in a fetus with Pfeiffer syndrome. *Ultrasound Obstet Gynecol* 2000;16:391-4.
- Nazzaro A, Della Monica M, Lonardo F, Di Blasi A, Baffico M, Baldi M, Nazzaro G, De Placido G, Scarano G. Prenatal ultrasound diagnosis of a case of Pfeiffer syndrome without cloverleaf skull and review of the literature. *Prenat Diagn* 2004;24:918-22.
- Blaumeiser B, Loquet P, Wuyts W, Nöthen MM. Prenatal diagnosis of Pfeiffer syndrome type 2. *Prenat Diagn* 2004;24:644-6.
- Wilkie AO, Oldridge M, Tang Z, Maxson RE. Craniosynostosis and related limb anomalies. *Novartis Found Symp* 2001;232:122-33.
- Passos-Bueno MR, Sertie AL, Zatz M, Richieri-Costa A. Pfeiffer mutation in an Apert patient: how wide is the spectrum of variability due to mutations in the *FGFR2* gene? *Am J Med Genet* 1997;71:243-5.
- Rutland P, Pulleyn LJ, Reardon W, Baraister M, Hayward R, Jones B, Malcom S, Winter RM, Oldridge M, Slaney S, et al. Identical mutations in the *FGFR2* gene cause both Pfeiffer and Crouzon syndrome phenotypes. *Nature Genet* 1995;9:173-6.
- Hajihosseini MK, Wilson S, De Moerlooze L, Dickson C. A splicing switch and gain-of-function mutation in *FGFR2-IIIc* hemizygotes causes Apert/Pfeiffer-syndrome-like phenotypes. *Proc Natl Acad Sci USA* 2001;98:3855-60.
- Echeverri D, Pachajoa H, Saldarriaga W, Isaza C. Síndromes de Apert y Pfeiffer 2: una aproximación diagnóstica. *Rev Ecuatoriana Neurología* 2008;17:94-6.
- Gomez L, Morales A, Salomón J, Bertolini AJ, Toledo E, Cornelio RM. Síndrome de Pfeiffer tipo 2 con expresividad variable. *Bol Med Hosp Infant Mex* 2004;61:68-72.
- Robin NH, Scott JA, Arnold JE, Goldstein JA, Shilling BB, Barion RW, Cohen MM. Favorable prognosis for children with Pfeiffer syndrome types 2 and 3: implications for classification. *Am J Med Genet* 1998;75:240-4.