

Artritis séptica en hombro por *Streptococcus pneumoniae* serotipo 23F en una lactante. Informe de un caso

Dr. Gerardo Flores-Nava*, Dra. Lorena Hernández-Delgado**, Dr. José Luis Flores-Rangel***, Dr. Erik Harb-Peña ****, Dra. Luz Elena Espinosa de los Monteros¹, Dra. Selene Lydia Lozano-Villalobos²

RESUMEN

Se presenta el caso de una lactante previamente vacunada contra neumococo que desarrolló una artritis séptica en el hombro derecho. Se realizó artrotomía y el cultivo del líquido sinovial mostró crecimiento de *Streptococcus pneumoniae* del serotipo 23F.

Palabras clave: *Streptococcus pneumoniae*, artrotomía, artritis séptica, líquido sinovial.

ABSTRACT

We present the case of a female infant previously vaccinated against *Streptococcus pneumoniae* who developed a septic arthritis in the right shoulder. An arthrothomy was performed. The culture of the synovial fluid was positive for serotype 23F *Streptococcus pneumoniae*.

Key words: *Streptococcus pneumoniae*, septic arthritis, arthrothomy, synovial fluid.

La artritis séptica es un proceso inflamatorio, infeccioso de una articulación causado por la invasión de una bacteria como consecuencia de una diseminación hematógena. Es un padecimiento que se puede presentar a cualquier edad, pero es más grave cuando afecta a los niños porque puede ser causa de secuelas permanentes. Los síntomas son fiebre, eritema, calor, rubor, dolor y limitación funcional de la articulación

afectada. La cadera y la rodilla son las que se afectan con mayor frecuencia. El diagnóstico se realiza mediante la clínica y se complementa con estudios de gabinete como rayos X, ultrasonido, tomografía y gammagrafía. El cultivo del líquido obtenido mediante una punción o en la exploración quirúrgica de la articulación afectada permite aislar el agente etiológico. El más frecuente es el *Staphylococcus aureus*; en menor proporción, *Streptococcus pyogenes* y *Streptococcus pneumoniae*. El tratamiento es quirúrgico mediante la limpieza de la articulación y el médico con antibióticos por tiempo prolongado. La rehabilitación mediante medicina física es importante para evitar secuelas a largo plazo en los niños.¹⁻⁶

El neumococo generalmente causa infección de las vías aéreas superiores, pero en algunos pacientes se desarrolla una enfermedad invasiva grave que se extiende a diferentes órganos como pulmones, la sangre, meninges o alguna articulación. En este último caso varios estudios mencionan al neumococo como causante de artritis séptica en 5.5 a 9.7% de los casos en la edad pediátrica.⁷⁻⁸

La vacuna contra neumococo heptavalente en la inmunización nacional en México desde hace algunos años, ha disminuido notablemente la enfermedad no invasiva e invasiva, sobre todo de las cepas incluidas en la vacuna. En el presente caso se aisló *Streptococcus pneumoniae* del

* División de Pediatría Clínica.

** Subdirección de Pediatría

**** Departamento de Medicina Nuclear.

**** División de Ortopedia.

¹ División de microbiología pediátrica.

² Residente de Pediatría Médica. Hospital General "Manuel Gea González".

Correspondencia: Dr. Gerardo Flores-Nava. Jefe de la División de Pediatría Clínica. Hospital General "Manuel Gea González. Calzada de Tlalpan 4800, Colonia Sección XVI, delegación Tlalpan, México D.F. CP 14080, teléfono 40003064, e-mail: gerflores50@hotmail.com

Recibido: febrero, 2012. Aceptado: julio, 2012.

Este artículo debe citarse como: Flores-Nava G, Hernández-Delgado L, Flores-Rangel JL, Harb-Peña E y col. Artritis séptica en hombro por *Streptococcus pneumoniae* serotipo 23F en una lactante. Informe de un caso. Acta Pediatr Mex 2013;34(1):7-10.

www.nietoeditores.com.mx

tipo 23F que está incluido en dicha vacuna; de ahí surgió el interés de informar este caso.

PRESENTACION DEL CASO

Lactante del sexo femenino que nació de parto eutócico a término. A los cuatro días de vida presentó ictericia por isoimmunización a grupo A, madre grupo O Rh positivo y neonato grupo A Rh positivo, Coombs directo positivo con dilución 1:2; bilirrubina total, 22.72 mg/dL por la bilirrubina indirecta de 22.30 mg/dL; reticulocitos, 6% (177,000 en total). Fue tratada con fototerapia durante cuatro días; egresó sin secuelas neurológicas. Tamiz auditivo normal. Un dato adicional fue un epibléfaron bilateral, valorado por el Servicio de Oftalmología; solamente se le vigiló en la consulta externa; no tuvo complicaciones. Se le aplicó vacuna heptavalente contra neumococo a los tres y cinco meses de edad. A los siete meses tuvo una infección de las vías aéreas superiores con fiebre; se le trató con fosfomicina, paracetamol, nimesulida y clorfeniramina por un médico particular. Inicialmente mejoró, pero cinco días después tuvo dolor y aumento de volumen con limitación de movimiento de la articulación del hombro derecho por lo que fue llevada al Servicio de Urgencias del Hospital General Dr. Manuel Gea González. A la exploración física se mostró con peso de 8,135 g (porcentil 75), talla 68 cm (porcentil 50) y perímetro cefálico de 44 cm (porcentil 75). No tenía fiebre; había dolor, enrojecimiento y edema de la articulación del hombro derecho, con limitación de los arcos de movilidad. Ante la sospecha de una artritis séptica se realizó un ultrasonido del hombro; el estudio mostró edema de partes blandas y presencia de líquido intraarticular. En el Departamento de Ortopedia se realizó una artrotomía; se extrajeron 5 mL de líquido purulento; se limpió la cavidad articular; se envió una muestra del líquido para cultivo. La tinción reveló la presencia de cocos gram positivos, tres días después hubo crecimiento de más de 100,000 UFC de *Streptococcus pneumoniae*. La cepa se tipificó con resultado 23F. Desde su ingreso la paciente fue tratada con clindamicina y ceftriaxona; siete días después de la operación se realizó un gammagrama de la articulación con Galio 67 y con metilendifosfonato Tc-99m. Se encontraron datos sugestivos de patología ósea: inflamatoria/infecciosa (Figuras 1 y 2), lo que decidió continuar los antibióticos. La evolución clínica en el hospital fue buena; a las dos semanas de la artrotomía mostró

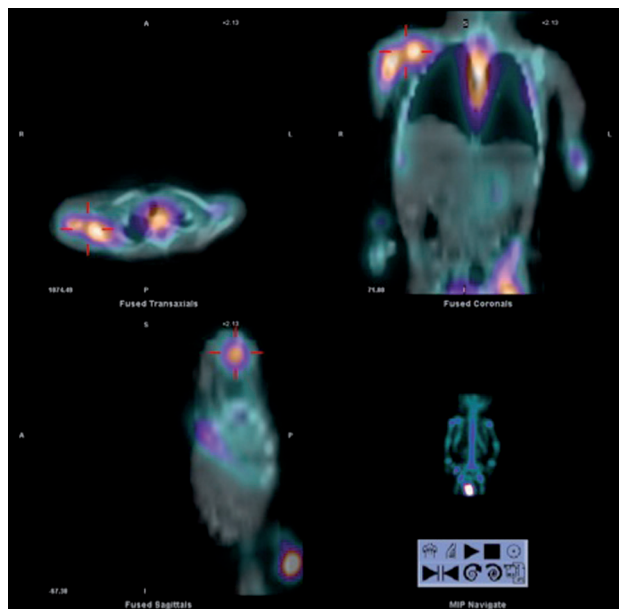


Figura 1. Gammagrama óseo con Galio 67 y metilendifosfonato Tc-99m. Cortes transaxial, coronal y sagital derecho de la paciente. Los señalamientos en color rojo indican proceso inflamatorio de la articulación del hombro derecho.

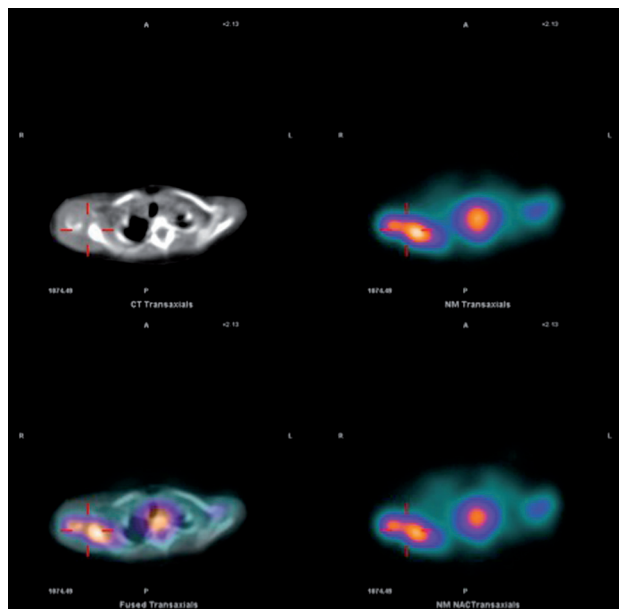


Figura 2. Gammagrama óseo con Galio 67 y metilendifosfonato Tc-99m. Corte transaxial de ambos hombros de la paciente. Los señalamientos en color rojo indican proceso inflamatorio de la articulación del hombro derecho.

mejoría en la movilidad de la articulación afectada y sin dolor. Se inició la rehabilitación. A las cuatro semanas de hospitalización egresó con antibiótico oral para completar ocho semanas.

Continúa en seguimiento por la consulta externa cada seis semanas. La movilidad de la articulación del hombro es aceptable, sin dolor. Radiográficamente aun se ven imágenes de alteración en la diáfisis del húmero. Los reactantes de la fase aguda, proteína C reactiva y sedimentación globular se normalizaron.

ANÁLISIS

Los aspectos relevantes que motivaron el informe del presente caso fueron:

La artritis séptica es más frecuente en las etapas extremas de la vida como en los neonatos² y en los adultos mayores.⁷ En los lactantes la frecuencia es menor.⁸

El problema se ve generalmente en pacientes con algún padecimiento agudo o grave.⁹⁻¹⁰ La paciente de este informe era eutrófica y sana al momento de presentar la enfermedad.

Generalmente existe el antecedente de un traumatismo o de una lesión dérmica previa en o cerca del área afectada,¹¹ lo que no ocurrió en nuestra paciente. El único factor de riesgo que tuvo fue una infección previa, reciente de las vías aéreas superiores. Sobre el antecedente de ictericia neonatal por isoimmunización a grupo A, no se encontró en la revisión de la literatura ningún caso con relación entre esta patología y el desarrollo de una artritis.

Las articulaciones más afectadas son rodilla y cadera; en el hombro es poco habitual.¹²

El agente etiológico más común es *Staphylococcus aureus*; sin embargo, en ocasiones es difícil que se cultive el germen causal en el líquido articular o sinovial.¹⁻⁴ En este caso se aisló *Streptococcus pneumoniae*. En la literatura se señala una frecuencia de 3 a 5% como germen causal de artritis séptica.¹³ En este caso fue posible serotipificar la cepa con resultado 23F.

La inmunización con vacuna siete valente contra *Streptococcus pneumoniae* ha reducido la frecuencia de enfermedad invasiva por neumococo; sin embargo, han aumentando los casos que enferman por cepas no incluidas en la misma.¹⁴ En el presente caso el serotipo correspondió a los que incluye la vacuna. No se puede aseverar que la vacuna falló, por lo cual como posibles causas se puede

mencionar que en ocasiones los biológicos aplicados no cumplen con las especificaciones ni el control de la red de frío, lo cual puede inactivar la vacuna. Otra causa pudiera ser que la paciente recibió sólo dos dosis de la vacuna, a los tres y cinco meses de edad. Hay estudios que indican que con tres dosis de vacuna, en los serotipos 6B y 23F se obtiene una respuesta insuficiente de anticuerpos (menos de 2µg/dL), pero que al aplicar una cuarta dosis de refuerzo, todos los serotipos alcanzan concentraciones superiores a 4µg/dL, por lo tanto este refuerzo es necesario.^{14,15} Pudiera ser que nuestra paciente tuviera alguna inmunodeficiencia humoral específica de anticuerpos contra neumococo.

La paciente respondió bien al tratamiento médico, quirúrgico y de rehabilitación. Se le vigila en consulta externa. Clínicamente la articulación afectada recuperó su funcionalidad; el seguimiento es para detectar secuelas a largo plazo.

REFERENCIAS BIBLIOGRÁFICAS

- López SFH, Zazueta TE, Tanaka KJ. Artritis séptica en pediatría. Rev Mex Ortop Traum 2000;14:408-12.
- Rodríguez-López LA, Rodríguez-Balderrama I, Abrego-Moya V, Cavazos EME, Rodríguez-Camelo E. Prevalencia de artritis séptica en un hospital universitario. Medicina Universitaria 2009;11:109-13.
- Chávez-López MA, Cid-Guerrero D, Martínez-Medina L, Muñoz-Fernández L. Osteomielitis de rótula y artritis séptica de rodilla por *Pseudomonas aeruginosa*. Bol Med Hosp Infant Mex 2008;65:32-5.
- Roldán-Valadez E, Lima-Dávalos R, Sangri-Pinto G, Solórzano-Morales S, Hernández-Ortiz J. Diagnóstico por imagen de la artritis séptica aguda de la cadera. Gac Med Mex 2004;140:93-6.
- Bradley JS, Kaplan SL, Tan TQ, Barson WJ, Ardit M, Schutze GE, et al. Pediatric pneumococcal bone and joint infections. Pediatrics 1998;102:1376-82.
- Jacobs NM. Pneumococcal osteomyelitis and arthritis in children. A hospital series and literature review. Am J Dis Child 1991;145:70-74.
- Sánchez GJM, Malalana MA, González TI, Carreño GP, Molina EL, Giangaspro CE et al. Artritis sépticas causadas por *Streptococcus pneumoniae*. An Esp Pediatr 2002;56:208-11.
- Wang CHL, Wang SM, Yang YJ, Tsai CH, Liu CC. Septic arthritis in children: relationship of causative pathogens, complications and outcome. J Microbiol Immunol Infect 2003;36:41-6.
- Arlievsky N, Li KI, Muñoz JL. Septic arthritis with osteomyelitis due to *Streptococcus pneumoniae* in human immunodeficiency virus-infected children. CID 1998;27:898-989.
- Ispahani P, Weston VC, Turner DPJ. Septic arthritis due to *Streptococcus pneumoniae* in Nottingham, United Kingdom, 1985-1998. CID 1999;29:1450-4.

11. González-Abad MJ. Artritis séptica por *Streptococcus pneumoniae*. An Pediatr (Barc) 2011. Doi:10.1016/j.anpedi.2010.10.017
12. Barahona L, Sorian F, Fernández RR, Granizo JJ, López DJC. Artritis neumocócica bacteriémica en un hospital universitario de Madrid. Enferm Infecc Microbiol Clin 2005;23:22-4.
13. Ross JJ, Saltzman CL, Carling P, Shapiro DS. Pneumococcal septic arthritis: Review of 190 cases. Clin Infect Dis 2003;36:319-27.
14. Hernández-Porras M. Impacto de la inmunización con vacuna conjugada de neumococo. Rev Enf Infecc Pediatr 2009;22:67-70.
15. Goldblatt D, Southern J, Ashton L, Richmond P, Burbidge P. Immunogenicity and boosting after a reduced number of doses of a pneumococcal conjugate vaccine in infants and toddlers. Pediatr Infect Dis J 2006;25:312-9.

SUSCRIPCIÓN

ACTA PEDIÁTRICA DE MÉXICO

Suscripción anual (6 números): \$350.00 (trescientos cincuenta pesos)

Nombre: _____

Dirección: _____

Colonia: _____ Estado: _____

Código postal: _____ País: _____

Teléfono: _____

Depósito en la cuenta 4030985774 del Banco HSBC.

Enviar ficha de depósito, en un plazo no mayor de 20 días, a: Publicaciones Médicas. Instituto Nacional de Pediatría. Insurgentes Sur 3700 C, Col. Insurgentes Cuicuilco, México, DF 04530. Tel.: 1084-0900 ext. 1112 y 1489.