

Maltomas y cirugía de urgencia en la infancia

Dr. Carlos Baeza-Herrera *, Dr. Ernesto Amador Romero-Rivera **, Dr. Oliver Antelmo Toledo-Sánchez ***, Dr. Luis Manuel García-Cabello ****, Dra. Josefina Portilla-Aguilar *****

RESUMEN

El tumor MALT o maltoma, es una variedad de linfoma aun no bien definido en su origen, en virtud de que parece emerger del sistema linfático, pero no se incluye en esa variedad. Es más común en adultos y la presentación gástrica es la más frecuente. En la edad pediátrica, localizado en el intestino delgado, es muy raro. Presentamos nuestra experiencia quirúrgica con tres pacientes que tenían tumores MALT localizados uno sobre la mucosa del íleon terminal y dos sobre la serosa del intestino delgado y mesenterio. Cada uno sufrió una complicación quirúrgica: invaginación, hemorragia, obstrucción intestinal que obligó a la cirugía de urgencia. Fueron operados de urgencia. Los tres niños viven, dos en vigilancia y uno aún bajo tratamiento.

Palabras clave: Maltomas, neoplasia intestinal, invaginación, abdomen agudo, intestino delgado.

ABSTRACT

The MALT tumor or maltoma, is a lymphoma type not yet well defined because it seems to be from the lymphatic tissue, but it is not included in that variety. It is more common in adults, the most frequent location is in the stomach. In children this tumor located in the small intestine is rare. We report our surgical experience in three patients who had a MALT tumor located one in the mucosa of the ileum and two in the serosa and mesentery of the small intestine. Each one had a complication: intussusceptions, bleeding, bowel obstruction.

They had to be operated urgently. All three patients are alive, two under surveillance and one under chemotherapy.

Key words: MALT tumor, intestinal neoplasm, intussusception, acute abdomen, small intestine.

* Jefe de la División de Cirugía. Hospital Pediátrico Moctezuma. Secretaría de Salud del Distrito Federal. Profesor Titular de Cirugía Pediátrica y del Curso para Postgraduados de Alta Especialidad en Cirugía del Recién Nacido. Universidad Nacional Autónoma de México

** Residente de Cirugía

*** Residente del Curso para Postgraduados de Alta Especialidad en Cirugía del Recién Nacido

**** Jefe del Servicio de Cirugía de Tórax. Profesor Adjunto de Cirugía Pediátrica

***** Jefa del Servicio de Patología

Correspondencia: Dr. Carlos Baeza-Herrera. Oriente 158 No. 189 Colonia Moctezuma 2ª Sección 15530 México, D. F. Delegación Venustiano Carranza. Tel: 5762-2421, 5571-4057, dr.carlosbaeza@yahoo.com.mx

Recibido: febrero, 2012. Aceptado: septiembre, 2012.

Este artículo debe citarse como: Baeza-Herrera C, Romero-Rivera EA, Toledo-Sánchez OA, García-Cabello LM, Portilla-Aguilar J. Maltomas y cirugía de urgencia en la infancia. Acta Pediatr Méx 2013;34(1):3-6.

www.nietoeditores.com.mx

Los tumores malignos primarios del tubo digestivo en niños son muy raros. Cuando se presentan casi siempre se trata de linfomas no Hodgkin de la variedad Burkitt¹, los que se manifiestan con alguna complicación, como obstrucción mecánica por invasión completa de la luz del intestino; por invaginación^{2,3}; por perforación intestinal, o por ambas, que ocurren en edades inusuales y con características distintas a las habituales, pues lo común es que una invaginación intestinal aparezca entre cuatro y ocho meses de edad, que se manifieste con dolor abdominal intermitente acompañado de palidez y diaforesis, vómito y evacuaciones clásicamente descritas como en “jalea de grosella”, fiebre en fases tardías, que no haya causa orgánica visible como duplicación intestinal o divertículo de Meckel.

Por otro lado, ante un síndrome de dolor abdominal, hallar durante una laparotomía un tumor abdominal es una

sorpresa desagradable; el cirujano casi nunca piensa en la posibilidad de que se trate de una neoplasia, maligna o no, pero percibe la necesidad de extirparlo en su totalidad si es posible; siente la obligación de enviarlo a estudio histológico para indagar su estirpe, propone hacer estudios de extensión del tumor y si es necesario, efectuar una nueva revisión quirúrgica.

Presentamos una pequeña serie de niños con diagnóstico de síndrome abdominal agudo que fueron operados sin sospechar que existía un tumor del intestino delgado. En los tres casos el estudio histológico de la neoplasia concluyó que se trataba de maltomas.

DESCRIPCIÓN DE LOS CASOS

Caso 1. Niño de 12 años cuyo padecimiento se inició cinco días antes de ser hospitalizado con dolor abdominal generalizado, intermitente, acompañado de vómito en diez ocasiones y fiebre de 38° C. Al examen físico se encontró escolar en posición antiálgica, marcha claudicante y rictus de dolor. El abdomen mostraba signos clínicos de irritación peritoneal. La citología hemática reveló leucocitos, 19,300; neutrófilos, 15,100; linfocitos, 2,570; monocitos, 1,390; eosinófilos, 71 y basófilos, 139. Plaquetas, 307 mil. A su ingreso se administraron soluciones endovenosas y analgésicos. El estudio radiológico de abdomen reveló presencia de niveles hidroaéreos. Se sospechó una apendicitis y fue sometido a una laparotomía exploradora. Se encontró un tumor intraluminal de consistencia sólida del íleon terminal que se extendía hasta la válvula ileocecal (Figura 1), adherido a la fascia de Told; medía 3 por 3.5 cm. Había numerosos ganglios mesentéricos aumentados de tamaño. Se extirpó el tumor a través de una hemicolectomía derecha e ileostomía distal. El diagnóstico histológico fue celularidad compatible con maltoma. El paciente está vivo bajo vigilancia y aparentemente sin actividad tumoral.

Caso 2. Niño de seis años quien inicio su padecimiento nueve días antes del internamiento, con dolor abdominal y vómito. Un facultativo le prescribió analgésicos; no hubo mejoría. Posteriormente, acudió al hospital de la zona, de donde fue trasladado a nuestra institución. A su ingreso se encontraron signos moderados de deshidratación. No tenía fiebre, ni dificultad respiratoria. En el abdomen se palpaba una tumoración en la fosa iliaca derecha de dimensiones no especificadas y peristalsis hiperactiva. La radiografía simple de abdomen mostró niveles hidroaéreos

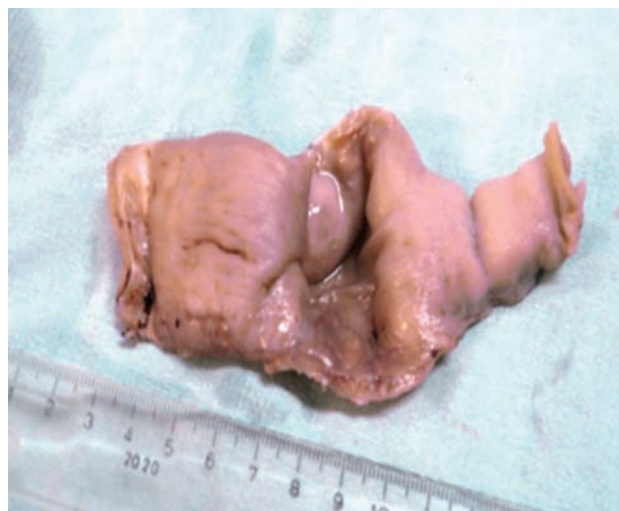

Figura 1. Aspecto macroscópico de uno de los tumores. Se observa formación polipode de la mucosa sin ulceración.

en el hemiabdomen derecho. La citología hemática mostró 11 mil leucocitos; neutrófilos totales, 8,600; linfocitos, 2,010; monocitos, 757; eosinófilos, 106 y basófilos, 109; 702 mil plaquetas; hemoglobina, 15.3. Se decidió operarlo a través de una laparotomía exploradora sin tener un diagnóstico. Se halló una invaginación intestinal ileocólica que se corrigió manualmente. En seguida se observó una tumoración de 4 cm, dura y nacarada acompañada de hipertrofia ganglionar en el íleon terminal. Se obtuvo una biopsia de uno de los ganglios cuyo aspecto fue catalogado como, “cerebroide”. El diagnóstico fue maltoma (Figura 2). Subsecuentemente, se decidió hacer una enterostomía proximal al tumor. Actualmente se encuentra clínicamente sano, no se han observado indicios de recidiva.

Caso 3. Niño de dos años que ingresó a Sala de Urgencias procedente de su domicilio con un padecimiento de cuatro días de evolución caracterizado por dolor abdominal intermitente, de inicio súbito y de moderada intensidad. Fue atendido por un médico quien indicó medicamentos no especificados; no tuvo mejoría clínica. A su ingreso se encontró consciente, íntegro, hidratado y sin movimientos anormales. A la exploración física el abdomen se encontró distendido, depresible, doloroso a la palpación media y profunda y con signos de Von Blumbergh y McBurney positivos, por lo que se diagnosticó apendicitis. El estudio radiológico mostró un nivel hidroaéreo en la fosa iliaca derecha, borramiento de la sombra del psoas y escoliosis

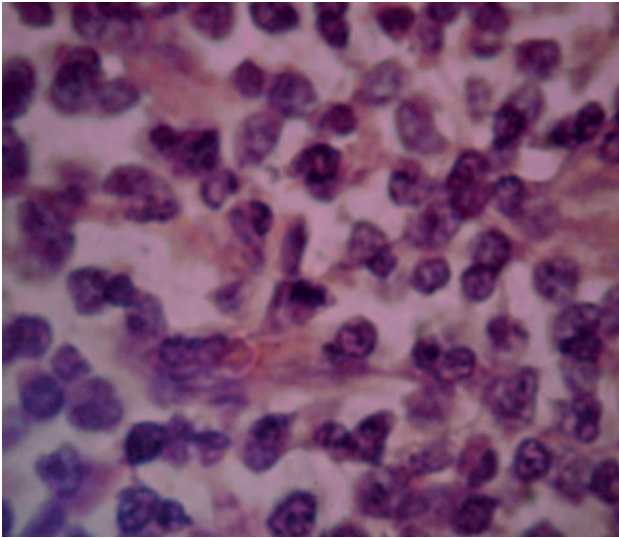


Figura 2. Acercamiento que revela con más detalle la presencia de los linfocitos B y algunas mitosis.

lumbar derechas, los que ratificó la impresión de que se trataba de un síndrome abdominal agudo. Fue sometido a una laparotomía exploradora. Se encontró líquido seroso intraperitoneal cuantificado en 70 mL y varias tumoraciones en el mesenterio del íleon terminal; una de ellas estaba adherida a la vejiga. Había isquemia del yeyuno. Otra tumoración a 60 cm de la válvula ileocecal, sólida, de bordes irregulares bien definidos que ocluía la totalidad de la luz intestinal. Había ingurgitación de los vasos mesentéricos. Se extirpó el tumor con un segmento de intestino delgado y se realizó una ileostomía. El diagnóstico histológico del tumor refirió “imágenes compatibles con maltoma” (Figura 3 y Cuadro 1).

ANÁLISIS

Se revisó la literatura respecto al tema en las bases de datos de Science direct, EMD consult y Springel journals. El síndrome abdominal agudo, tiene diversas causas y cursa con varios síntomas, principalmente dolor. Por lo general requiere una intervención quirúrgica. En la edad pediátrica, en este síndrome prevalece entre muchas causas la de origen infeccioso, especialmente la apendicitis⁴. La instalación de un síndrome abdominal agudo debido a la presencia de una neoplasia maligna, en nuestra experiencia y en la de otros autores, es un evento muy raro⁵. La torsión de un tumor ovárico o paraovárico, es la causa más

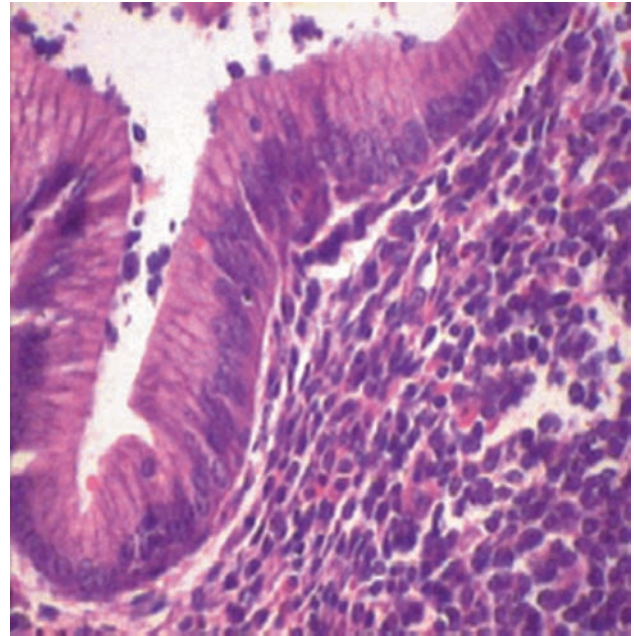


Figura 3. Corte histológico que muestra numerosas células pequeñas de núcleo hiper cromático que se identifican como linfocitos B. Este infiltrado linfocitario monomórfico se extiende hasta la mucosa y la muscular. Hay invasión a la serosa y la celularidad está presente también en los cortes histológicos del mesenterio.

común; sigue en orden de frecuencia el hemoperitoneo maligno por rotura de un hepatoblastoma, neuroblastoma o disgerminoma⁶.

Los maltomas son tumores linfomatosos sumamente raros. Se denominan así debido a que en los cortes histológicos destaca la presencia de tejido linfoide. Se ha calculado que se presentan entre 1 y 5% de todos los tumores malignos primarios del tubo digestivo⁷.

El concepto MALT es un término propuesto para referirse al componente del sistema inmune diseñado para proteger superficies permeables como las del tubo digestivo y otras mucosas expuestas al ambiente exterior. El sistema comprende nódulos linfoides, que en el íleon forman las placas de Peyer, linfocitos y células plasmáticas que se ubican normalmente en la lámina propia y linfocitos intraepiteliales. Una característica importante de este tumor es su propensión para afectar otras mucosas cuando se disemina, lo que se ha explicado por la similitud en el patrón de los linfocitos MALT con los linfocitos de otras cubiertas mucosas. Como parte de esta conducta es la tendencia particular a invadir el anillo de Waldeyer y otras porciones del tubo digestivo. Originalmente el concepto

Cuadro 1. Resumen de los datos más importantes encontrados en cada uno de los pacientes

Edad	Sexo	Evolución	Síntomas	D. Preop.	Hallazgos	Operación
12 años	M	5 días	Dolor, fiebre	Apendicitis	Tumor intraluminal	Ileostomía
6 años	M	9 días	Dolor, vómito	¿?	Invaginación ileocólica	Corrección
2 años	M	4 días	Dolor	Apendicitis	Tumor mesentérico	Excisión del tumor

fue aplicado a las lesiones de linfocitos pequeños de bajo grado de diferenciación, pero ahora se ha expandido a las de mediano y alto grado. Son neoplasias cuya celularidad está constituida de elementos minúsculos e incluyen linfocitos pequeños y redondos, células monocitoides B, células con núcleo ligeramente irregular simulando ser centrocíticos, células plasmocitoides y ocasionalmente células linfoides grandes. Este tumor fue originalmente descrito como extranodal y asentado en mucosas o epitelios tales como el gastrointestinal, salival, lagrimal, pulmonar, tiroideo, conjuntival, vesical y cutáneo y ahora se piensa que muchos de los tumores extranodales descritos como los seudolinfomas, en realidad correspondieron a maltomas ⁸.

Se cree que están precedidos de una enfermedad inflamatoria autoinmune crónica o que tiene relación con la presencia de antígenos intestinales procedentes de ciertos alimentos como el gluten ⁹. Otra causa aparente, pero no demostrada de la enfermedad, especialmente en casos de maltomas gástricos, es la presencia de *Helicobacter pylori*, pues se ha observado que en algunos casos de maltomas colorectales y del estómago, en los que la biopsia confirmó la presencia del *Helicobacter*; el tratamiento con metronidazol o amoxicilina por tiempo y a dosis adecuados propició la detención de la neoplasia ⁹.

Este tumor gastrointestinal maligno no Hodgkin es el más frecuente después del linfoma de Burkitt ⁹. En una revisión reciente de 265 casos observados en 20 años, estudiados por el registro SEER en los Estados Unidos de Norteamérica, sólo hallaron 20 casos, todos menores de 20 años de edad. No se menciona cuántos tenían menos de diez ni la localización ⁷. El sitio de aparición más común es el estómago, en especial en adultos, pero puede aparecer en otros órganos como glándulas salivales, parótida, pulmones, tiroides, piel, vejiga, intestino delgado y colon ^{9,10}.

Los casos que presentamos, aparentemente eran de grado bajo de malignidad ya que la respuesta a citotóxicos

como la vincristina, doxorubicina, cardioxan, metotrexate y prednisona lograron que los tres se encuentren en buenas condiciones; el primero y el segundo se encuentran en vigilancia y el más reciente está recibiendo los medicamentos mencionados, incluyendo la administración intratecal semanal, aparentemente con respuesta satisfactoria.

En nuestra experiencia y en las publicaciones consultadas, el pronóstico de estos casos es bueno.

REFERENCIAS BIBLIOGRÁFICAS

- Harris NL, Jaffe ES, Stein H. A revised European American classification of lymphoid neoplasms: A proposal from the International Lymphoma Study Group. *Blood* 1994;84:1361-92.
- Erol MF, Karakayali AS, Ozer S, Yilaiz M, Celepli S, Kaptanoglu B. Mucosa-associated lymphoid tissue lymphoma of the ileum as the cause of an intestinal invagination. *J Pediatr Surg* 2008;43:E13-E15.
- Karabulut R, Sonmez K, Turkyilmaz Z, Yilmaz Y, Akiurek N, Basaklar AC, et al. Mucosa-associated lymphoid tissue lymphoma in the appendix, a lead point for intussusception. *J Pediatr Surg* 2005;40:872-4.
- Baeza HC, Vidrio FP, Barrera CEM, Nájera HMG, Soria LV. Apendicectomía abierta en programa de corta estancia hospitalaria. *Acta Pediatr Mex* 2011;32:147-51.
- Corpron CA, Andrassy RJ. Abdominal Complications. In: Andrassy RJ. *Pediatric Surgical Oncology*. Philadelphia: WB Saunders Co; 1998. p. 477-9.
- Baeza HC, García CLM, Alvarez RFJ, Velázquez RA, Rueda DUG. Hemoperitoneo maligno, complicación infrecuente. Presentación de tres pacientes con tumor abdominal. *Acta Pediatr Mex* 2000;21:95-8.
- Kassira N, Pedrozo FE, Cheung MC, Koniaris LG, Sola JE. Primary gastrointestinal tract lymphoma in the pediatric patient. Review of 265 patients from the SEER registry. *J Pediatr Surg* 2011;46:1956-64.
- Rosai J. *Ackerman's Surgical Pathology*. Eighth edition. Philadelphia: Mosby; 1996. p. 1721-3.
- Koniaris LG, Drugas G, Katzman PJ. Management of gastrointestinal lymphoma. *J Am Coll Surg* 2003;195:127-41.
- Saud S, Furaikh H. Remission of high grade B-cell lymphoma in a pediatric patient following *Helicobacter pylori* eradication. *Pediatr Intern* 2011;53:105-7.