

Dispositivos intraorales: guardas oclusales y férulas para pacientes en estado crítico. Experiencia del Instituto Nacional de Pediatría

Dr. Eduardo de la Teja-Ángeles,* Dra. Yancy Estela Zurita-Bautista,** Dr. Américo Durán-Gutiérrez***

RESUMEN

Los protectores bucales y las guardas oclusales son dispositivos que actúan como férulas diseñados para la protección de tejidos duros y blandos, principalmente en casos de traumatismos durante los deportes, en la fisioterapia de la articulación temporomandibular, así como para estabilizar órganos dentarios, huesos y tejidos blandos. Sin embargo, existen algunas situaciones en pacientes médicamente comprometidos en quienes el uso de protectores bucales, guardas oclusales y férulas va más allá del propósito para el que fueron desarrollados: niños con daño neurológico, con espasticidad, ansiedad, bruxismo; pacientes que requieren apoyo ventilatorio y que muerden las cánulas orotraqueales u orogástricas, niños con síndromes neurológicos que se causan daño en sus tejidos blandos por automutilación; pacientes en estado de coma que no responden a estímulos físicos, pacientes con síndromes dermatológicos y muchas otras posibilidades, en las cuales es preciso colocar un dispositivo para proteger los tejidos y asegurar el funcionamiento de los aparatos médicos, etc. Estos aparatos tienen diseños preestablecidos, pero en el caso de los pacientes descritos el ingenio del operador determinará la forma que deben tener estos protectores. El propósito de este trabajo es informar la experiencia del Instituto Nacional de Pediatría en el diseño y elaboración de dispositivos intraorales para situaciones específicas, donde la preparación, el conocimiento y la creatividad del estomatólogo se ponen de manifiesto.

Palabras clave: Paciente en estado crítico, protector bucal, guarda oclusal, diseño, elaboración de dispositivos intraorales.

ABSTRACT

Mouth protectors and occlusal guards are devices designed in order to protect the hard and soft oral tissues especially in cases of sports injuries; in the physical therapy of the temporomandibular joint as well as to stabilize teeth, bones and soft tissues fabrics acting as splints. However there are some critically ill patients in whom the use of the mouth protectors, occlusal guards and rods it goes beyond the purpose for which they were devised, such is the case of children with neurological damage, with spasticity, anxiety, bruxism; patients who require ventilatory support for some specific reason and who bite the cannulas; children with neurological syndromes who self inflict their oral soft tissues; patients in coma who do not respond to physical stimuli; patient with dermatological and other syndromes in whom the placement of a device is mandatory in order to protect the tissues and the medical devices, etc. These devices have a pre-established design, but the creativity of the operator should determinate the shape and the features for these protectors. The purpose of this article is to report our experience on the design of mouth devices for specific situations in the National Institute of Pediatrics, nevertheless the preparation, the knowledge and the creativity of the dental practitioners is the limit.

Key words: Patient in critical state, mouth protector, guard (keeper) occlusal, I design and creativity.

* Jefe del servicio y Profesor Titular del curso de Estomatología Pediátrica INP*

** Residente del segundo año en Estomatología Pediátrica

*** Estomatólogo pediatra adscrito al INP Profesor adjunto de la Especialidad

Correspondencia: Dr. Eduardo de la Teja-Ángeles. Instituto Nacional de Pediatría. Insurgentes Sur 3700-C. Col. Insurgentes Cuicuilco. México 04530 D.F. Tel: 10 84 09 00

Recibido: enero, 2012. Aceptado: junio, 2012.

Este artículo debe citarse como: De la Teja-Ángeles E, Zurita-Bautista YE, Durán-Gutiérrez A. Dispositivos intraorales: guardas oclusales y férulas para pacientes en estado crítico. Experiencia del Instituto Nacional de Pediatría. Acta Pediatr Mex 2012;33(4):191-197.

www.nietoeditores.com.mx

Los protectores bucales fueron diseñados principalmente para proteger los componentes del aparato estomatognático: lengua, encías, carrillos, dientes y labios, así como para evitar daños a estructuras como el cuello y el cráneo¹ causados por deportes de alto impacto^{2,3}, como el Karate, básquetbol, fútbol etc.

Según la Asociación Dental Americana, el uso de protectores bucales deportivos previenen más de 200,000 traumatismos bucales. Los protectores bucales también se utilizan en la fisioterapia de problemas musculares y de la articulación temporomandibular, ya que permite reposicionar el cóndilo dentro de la cavidad glenoidea o restituir la memoria de los músculos de la masticación.⁴

El avance tecnológico en la composición, flexibilidad, resistencia e higiene de los materiales permite elaborar los aparatos de manera personalizada.

Los pacientes en estado crítico se encuentran en condiciones que requieren el uso de estos dispositivos para evitar el daño que causa su padecimiento. En caso de espasticidad muscular, la hipertonia aumenta la resistencia al estiramiento de los músculos, en especial el masetero; asimismo, se pierde la coordinación; esto propicia el traumatismo de las mucosas intraorales, lo que causa úlceras dolorosas de difícil resolución. Si un paciente tiene una sonda oral, gástrica o traqueal, cuya luz se reduce al ser mordida, impide su funcionamiento correcto.

En pacientes con estados de ansiedad, intranquilidad, angustia e incertidumbre, estos sentimientos se exageran debido a que se enfrentan a circunstancias nuevas, desconocidas, a la hospitalización y a la separación del entorno familiar, lo que genera un estado de estrés que se refleja en periodos de bruxismo o hipertonicidad.

El uso de ansiolíticos y los efectos del padecimiento pueden volver más crítica la situación del paciente. Algunos pacientes con traumatismos craneoencefálicos, o en enfermedades infecciosas que se encuentran en estado de coma o inconsciencia profunda y requieren apoyo ventilatorio, pueden presentar movimientos mandibulares involuntarios y morder las cánulas orotraqueales u orogástricas con el peligro de desalojarlas o disminuir la luz entorpeciendo su funcionamiento.

Hay pacientes que se automutilan, padecen síndromes neurológicos como Lesch-Nyhan, insensibilidad congénita, parálisis cerebral, síndrome de Hallervorden-Spatz, neuropatía sensorial y autonómica, enfermedad de Leigh, autismo, encefalitis, mielitis transversa, esquizofrenia⁵⁻²⁰, para quienes se han descrito estrategias y diseñado dispositivos intraorales para evitar dicha automutilación.²¹ La lengua es la estructura que se mutila con mayor frecuencia seguida por los labios y la mucosa bucal²².

También requieren protectores bucales, los pacientes con síndromes dermatológicos como el síndrome de Lyell, el de Stevens-Johnson o pacientes que han sufrido quemaduras extensas, etc.²³ Otros pacientes que necesitan protectores bucales son los que necesitan ser intubados de forma continua con laringoscopia y cuyos dientes corren el riesgo de ser fracturados debido a las maniobras de intubación.^{24,25}

Todos los diagnósticos mencionados causan discapacidad en los niños, por lo que requieren protectores bucales con mesas oclusales, y pantallas vestibulares laterales o frontales, que ayuden a prevenir, reducir o evitar el riesgo de lesiones orales facticias, impedir morder las cánulas; mantener los tejidos ulcerados en el mejor estado posible para su rápida recuperación. Hay que destacar que estos dispositivos deben diseñarse minuciosamente para que no sean un obstáculo en la recuperación y que protejan las funciones bucales, basados en la anatomía y la oclusión oral del paciente. Así se evita lesionar la articulación temporomandibular y permite un movimiento mandibular libre. Además, estos dispositivos deben ser fáciles de colocar y tener suficiente retención; **fáciles de limpiar** diariamente, ya que es habitual que permanezcan en la cavidad bucal más de una semana. Su volumen no debe causar incomodidad o interferir en las maniobras necesarias de aseo o cambio de cánula,²⁶ ni con la salivación. Debe poderse **retirar** con facilidad en caso de urgencia o cuando ya no esté indicado. No debe lastimar los tejidos al retirarlo. Su color debe ser diferente y contrastar con los tejidos adyacentes: músculos, mucosas, sangre; que facilite su identificación clínica, sus bordes deben ser romos para no causar nuevas lesiones en las mucosas. Deben estar elaborados con materiales biocompatibles para evitar reacciones alérgicas o de hiperreacción.^{23,27}

Elaboración de los protectores

Cuando se decide colocar un protector, es importante tener un diagnóstico clínico adecuado para determinar la forma de tomar la impresión y el diseño del dispositivo; a saber la forma en la que se mantendrá fijo dentro de la cavidad bucal. Asimismo, se debe saber el pronóstico del padecimiento, pues el protector es un recurso terapéutico, es decir que debe ayudar a la solución de problemas y no sólo para evitar la oclusión de la boca. También hay que considerar el plan de tratamiento médico-estomatológico establecido para observar el correcto control y seguimiento de los protectores bucales.

CLASIFICACION DE LOS PROTECTORES BUCALES

1. Protector bucal simple. (Figura 1)

Está indicado en pacientes con espasticidad ó movimientos incontrolados de la mandíbula, a fin de proteger los tejidos blandos y no ser lastimados por los dientes. Cuando

no se tiene control de la oclusión en pacientes con RPM, comatosos o con crisis convulsivas se emplean dispositivos para proteger los tejidos duros y blandos durante una endoscopia²⁵. Algunos autores colocan un protector simple de acetato flexible en pacientes que se automutilan⁹. Sin embargo, en nuestra experiencia, el acetato flexible no ha dado buenos resultados porque se rompe o se desajusta en menos de 24 horas.

2. Protector bucal doble. (Figura 2)

Esta indicado en pacientes que requieren protección de las arcadas superior e inferior o en los que hay riesgo de que el protector se desplace cuando se encuentra en una

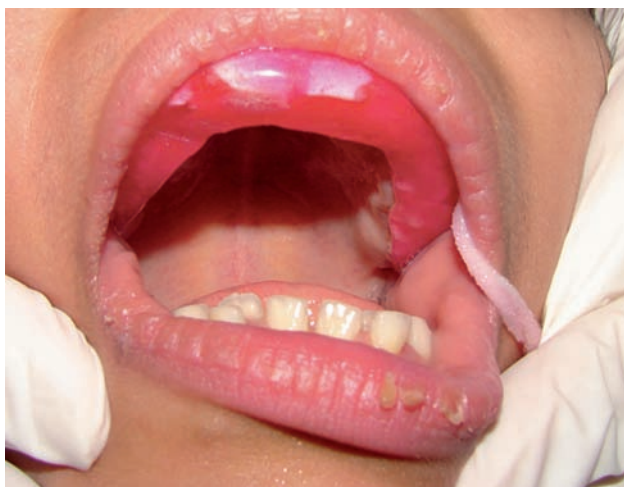

Figura 1.

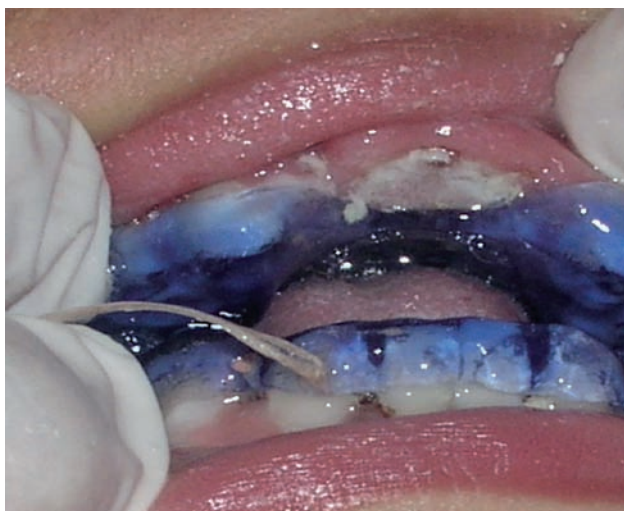

Figura 2.

sola arcada, y deben mantener el movimiento de apertura bucal; se pueden realizar al estilo de pistas planas para aumentar mas la dimensión vertical teniendo en cuenta no dañar la articulación.²⁸

3. Protector bucal unilateral. (Figura 3)

Para los pacientes en quienes resulta imposible hacer un registro completo de la arcada superior debido a la espasticidad que presentan o a las cánulas que impiden la toma de impresión, está indicada la colocación de un protector unilateral; pero no debe dejarlo más de una semana, ya que la inestabilidad (balanceo) que tiene lugar, lastima la articulación temporomandibular.

4. Protector bucal con pantallas laterales. (Figura 4)

Para los pacientes con movimientos excéntricos de la mandíbula que traumatizan los carrillos, es importante usar protectores bucales que separen la mucosa yugal de la línea de oclusión, ya que esas heridas tienen el riesgo de infectarse debido a la mala higiene bucal de estos pacientes. Además, la mayoría de los que se encuentran en estado crítico pueden tener anemia y no se puede permitir el sangrado de un tejido traumatizado.

5. Protector bucal con tope labial (lip bumper). (Figura 5)

En pacientes con trastornos neurológicos que tienen el hábito de morderse el labio, el traumatismo que se produce es difícil de cicatrizar por la humedad, por el roce con el borde incisal y la facilidad de infectarse con *Candida albicans*.

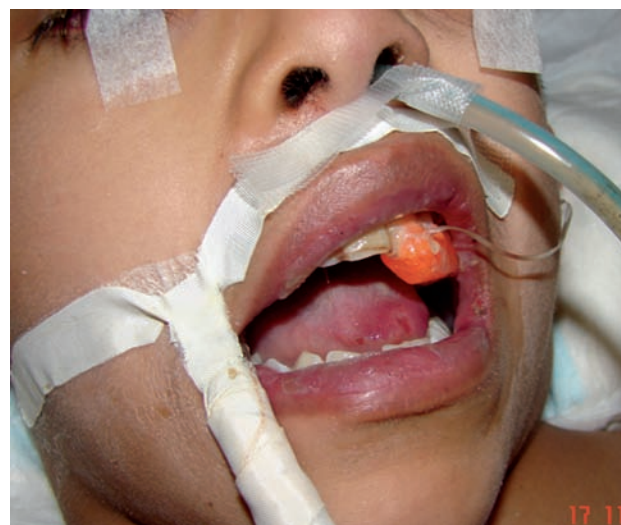

Figura 3.

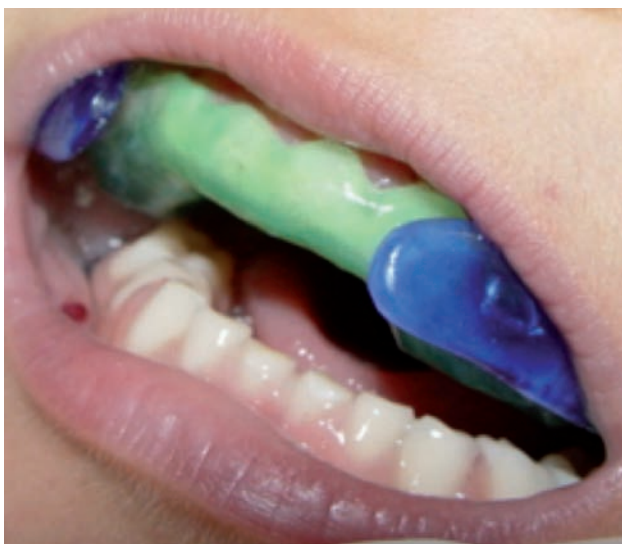

Figura 4.

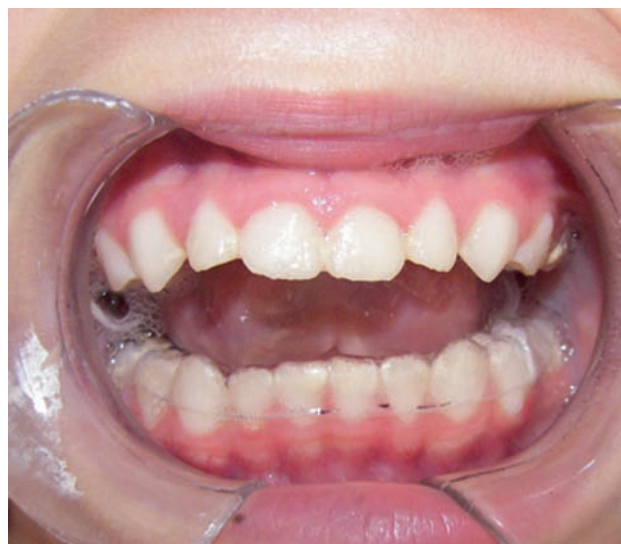

Figura 6.

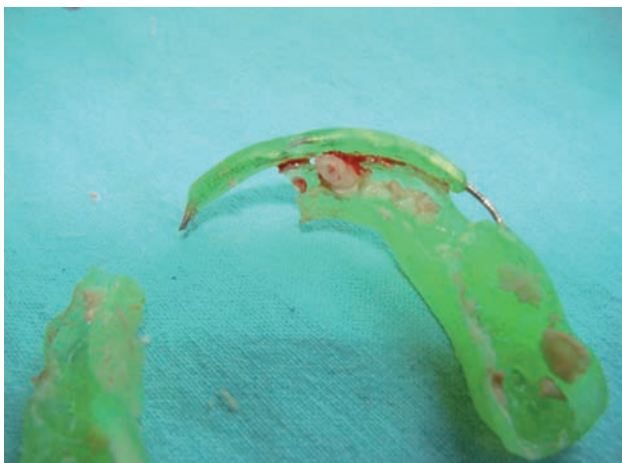


Figura 5.

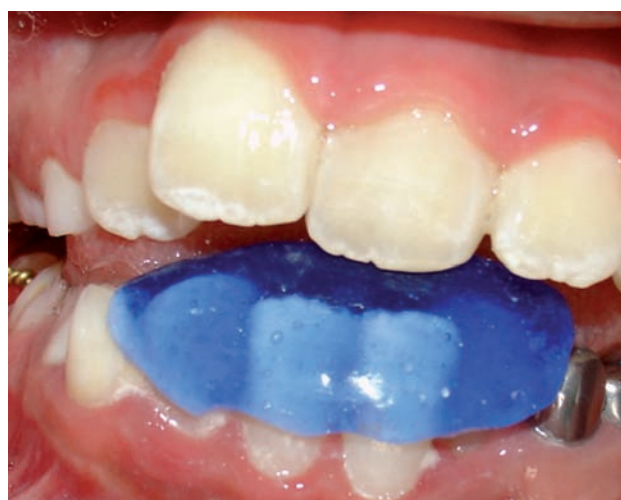

Figura 7.

6. Protector bucal con acetato. (Figura 6)

Para los pacientes con espasticidad debido a un traumatismo craneoencefálico o a un estado de inconsciencia que requieren urgentemente un protector. Se usa uno elaborado con placas de acetato que pueden soportar las fuerzas de la masticación. Este tipo de protector se fabrica en un tiempo muy corto comparado con los protectores de acrílico, además proporciona acabado liso, perfecto gracias al material.^{14,18}

7. Protector bucal para fijar los dientes. (Figura 7)

En los pacientes que hayan sufrido un accidente y fractura maxilar o de la mandíbula y en quienes la ana-

tomía de los dientes o las condiciones físicas de éstos dificulta utilizar una férula de Erick para su fijación (si tienen coronas de acero cromo). Esta férula, que abarca las superficies lingual y vestibular de los dientes, puede fijarse con cemento de ionómero de vidrio. O bien, con acrílico con el que se elabora la férula: se toma una impresión para hacerla, de manera que abarque la estructura dentaria y que se pueda fijar con el acrílico cementado con ionómero de vidrio.

8. Protector para fijación de cánulas. (Figura 8)

Existen casos especiales en los que se necesitan aditamentos (ganchos Adams, circulares, de bola, etc.) para fijar

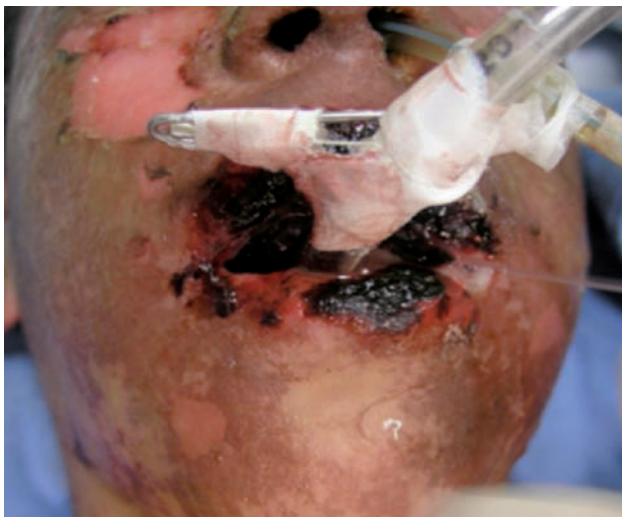


Figura 8.

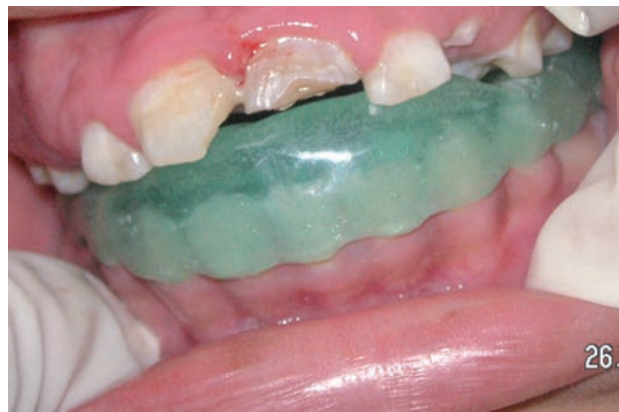

Figura 9.

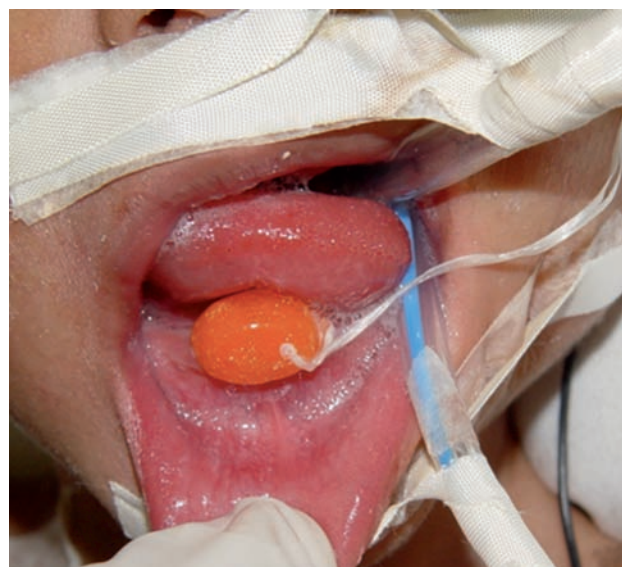

Figura 10.

las cánulas de acceso bucal o nasal para alimentar o para oxigenación respectivamente. No es posible fijarlos en forma habitual, (se hace: por contacto directo con la mucosa; por presión contra los dientes; con ganchos de retención; con cementación directa entre el diente y el dispositivo o empleando una combinación de éstas) como sucede en las quemaduras extensas, en la necrólisis epidérmica toxica, síndrome de Lyell, en la necrosis estreptocócica, síndrome de Stevens Johnson.

Protector bucal para fracturas maxilares. (Figura 9)

Si un paciente necesita inmovilización por fracturas mandibulares o maxilares es importante que se coloque inmediatamente después de sufrir el traumatismo, no sin antes reposicionar los segmentos y que se reduzcan lo más posible las soluciones de continuidad.

Protector bucal mucodentosoportado. (Figura 10)

Es un dispositivo poco estable pero en ocasiones debe colocarse si no existen dientes antagonistas pero donde es necesario aumentar la dimensión vertical para abrir la mordida en pacientes muy jóvenes o mayores en quienes la falta de piezas dentales determina la colocación de protectores y su diseño especial.

ANÁLISIS

Las lesiones bucales auto inducidas son frecuentes en pacientes con trastornos neurológicos y algunas otras enfermedades que se ven en hospitales de tercer nivel de

atención. Sin embargo, hay otras patologías: lesiones como úlceras, disfunción de articulación temporomandibular, hasta la pérdida de todos los órganos dentarios.²⁹

Una de las situaciones que más inquietan a los clínicos, es la indicación real para la colocación de dispositivos intraorales ya que las repercusiones sistémicas y clínicas de un mal diagnóstico son muy serias. En primer lugar está la higiene: la permanencia prolongada de un dispositivo en la cavidad bucal es un receptáculo de microorganismos y depósitos alimentarios que pueden originar focos infecciosos y patologías diversas. Esto exige aplicar medidas de higiene.^{8,15} En los Cuadros 2 y 3 se muestran

Cuadro 1. Características básicas que debe ofrecer un protector bucal. ^{23,31,32}

Diseño y elaboración fáciles y rápidas	Fácil limpieza y mantenimiento
Buena resistencia y resiliencia	Color contrastante
Confort	Fácil colocación, adecuada retención y retiro fácil
Pulido de espejo	

Cuadro 2. Indicaciones y características básicas del paciente candidato a recibir un protector bucal.

Presencia de lesiones ulcerativas o traumáticas auto-infligidas	Paciente libre de procesos cariosos o infecciosos en el lugar que se apoyará el protector
Funciones bucales alteradas que impiden la ventilación o la alimentación asistida con cánulas	Daño en la epidermis que no permita la sujeción de cánulas. (Lyell, Steven Johnson, epidermólisis, etc)
Retención por parte de los tejidos para impedir el desalojo constante del aditamento	Intubación prolongada

Cuadro 3. Contraindicaciones para la colocación de un protector bucal.

Mal manejo de secreciones. Un protector aumenta las secreciones	En presencia de aumento de volumen o lesiones ulcerativas intraorales de origen indeterminado
Alergia conocida al material del protector	Paciente con órganos dentarios que estén a punto de erupcionar
Infección activa en cavidad oral (ej. Candidiasis, mucormicosis).	Cuando no se puede tener control y seguimiento del aparato

las indicaciones y contraindicaciones del empleo de los protectores bucales.

La repercusión a la articulación temporomandibular que puede tener un dispositivo que permanece por tiempo prolongado, obliga a recurrir a la fisioterapia cuando se usan estos dispositivos.

Tiene importancia el sitio, superior o inferior; pero un dilema en ocasiones es la facilidad de la toma impresiones la que dicta donde puede ser colocado el protector, sin tener que tomar en cuenta las propiedades físicas del complejo temporomandibular así como su fisiología.

El material de elaboración debe ser elegido de forma cuidadosa, acrílico, silicona, etc. Hay que tomar en consideración que el acrílico rígido es el de mayor aceptación debido a sus propiedades físicas y térmicas, así como a su estabilidad dentro de la cavidad bucal.³⁰

CONCLUSIONES

En resumen, para colocar un protector bucal se proponen las características que muestra el Cuadro 1; sin embargo, lo más importante es el diagnóstico y pronóstico adecuados viendo al paciente como un ser integral y elevando su calidad de vida en la inteligencia que se trata que recupere

la normalidad al 100%. Las secuelas de estos dispositivos mal indicados pueden ser muy graves a largo plazo.

BIBLIOGRAFÍA

1. de Wet FA, Heyns M, Pretorius J Shock absorption potential of different mouth guard materials. *J Prosthet Dent.* 1999;82:301-6.
2. Mekayarajjananonth T, Winkler S, Wongthai P. Improved mouth guard design for protection and comfort. *J Prosthet Dent* 1999;82:627-30.
3. Zadiq Y, Levin L. Orofacial injuries and mouth guard use in elite commando fighters. *Mil Med* 2008;173:1185-7.
4. Muhtarogullari M, Demiralp B, Ertan A. Non surgical treatment of sports related temporomandibular joint disorders in basketball players. *Dent Traumatol* 2004;20:338-43.
5. Vizcarra WG, de la Teja AE, Rubio RG, Elías MG, Durán GA. Síndrome de automutilación. Implicaciones estomatológicas. Informe de un caso. *Acta Pediatr Mex* 2009;30:226-30.
6. Rivera BM, Pérez GJ, Marín SO. Aplicación de un protector bucal hecho a la medida para evitar la automutilación (caso clínico). *Revista Mexicana de Odontología Clínica* Mayo 2008;2:10-13.
7. Rashid N, Yusuf H. Oral self-mutilation by a 17-month-old child with Lesch-Nyhan syndrome. *Int J Paediatr Dent* 1997;7:115-7.
8. Fardi K, Topouzelis N, Kotsanos N. Lesch-Nyhan syndrome: a preventive approach to self-mutilation. *Int J Paediatr Dent* 2003;13:51-6.

9. Wurtele SK, King AC, Drabman RS. Treatment Package to Reduce self-injury in a Lesch-Nyhan Patient. *J Ment Defic Res* 1994;28:227-34.
10. Jeong TS, Lee JH, Kim S, Kim JH, Tootla RG. A preventive approach to oral self-mutilation in Lesch-Nyhan Syndrome: A Case Report. *Pediatric Dentistry* 2006;28: 341-4.
11. Littlewood SJ, Mitchell L. The dental problems and management of a patient suffering from congenital insensitivity to pain. *Int J Paediatr Dent* 1998;8:47-50.
12. Romero M, Simon R, Garcia-Recuero JI, Romance A. Dental Management of oral self-mutilation in neurological patients: A case of congenital insensitivity to pain with anhidrosis. *Med Oral Patol Oral Cir Bucal* 2008;13:644-7.
13. Yasui EM, Kimura RK, Kawamura A, Akiyama S, Morisaki I. A modified oral screen appliance to prevent self-inflicted oral trauma in an infant with cerebral palsy: a case report. *Oral Surg Oral Med Oral Pathol Oral Radio Endod* 2004;97:471-5.
14. Sheehy EC, Longhurst P, Pool D, Dandekar M. Self-inflicted injury in a case of Hallervorden-Spatz disease. *Int J Paediatr Dent* 1999;9:299-302.
15. Amano A, Akiyama S, Ikeda M, Morisaki I. Oral manifestations of hereditary sensory and autonomic neuropathy type IV. Congenital insensitivity to pain with anhidrosis. *Oral Surg Oral Med Oral Pathol Oral Radiol Endod* 1998;86:425-31.
16. Diab M. Self-inflicted orodental injury in a child with Leigh disease. *Int J Paediatr Dent* 2004;14:73-7.
17. Medina AC, Sogbe R, Gómez-Rey AM, Mata M. Factitial oral lesions in an autistic paediatric patient. *Int J Paediatr Dent* 2003;13:130-7.
18. Finguer ST, Duperon DF. The management of self-inflicted oral trauma secondary to encephalitis: a clinical report. *J Dent Child* 1991;3:60-3.
19. Almeida D, da Costa KN, Castro RA, Almeida ML, Vianna R, Antonio AG. Self-induced oral injury in an infant with transverse myelitis. *Spec Care Dentist* 2009;29:254-8.
20. Munerato MC, Moure SP, Machado V, Gomes FG. Self-mutilation of tongue and lip in a patient with simple schizophrenia. *Clin Med Res* 2011;9:42-5.
21. Miti YE, Keiji KR, Kawamura A, Akiyama S, Morisaki I. A modified screen appliance to prevent self-inflicted oral trauma in an infant with cerebral palsy: A case report. *Oral Surg Oral Med Oral Pathol Oral Radiol Endod* 2004;97:471-5.
22. Lindemeyer RG. The use of stock fluoride trays in the management of soft tissue trauma in children who are comatose. *Spec Care Dentist* 2007;27:31-4.
23. De la Teja ÁE, Ceballos HH, Durán GA, Posadas RG. Tratamiento estomatológico de los trastornos vesiculoampollosos. Síndrome de Lyell. Informe de un caso. *Acta Pediatr Méx* 2005;26:184-9.
24. Crossland GJ, Pfeleiderer AG. Boil and Bite. Mouth guards for direct laryngoscopy. *Clin Otolaryng* 2006;32:120-35.
25. Sanders MG. A Simple Effective Mouth Guard for Fiber optic Endoscopy. *Endoscopy* 1972;51:381-2.
26. Davila JM, Aslani MB, Wentworth E. Oral Appliance attached to a bubble helmet for prevention of self-inflicted injury. *J Dent Child* 1996;4:131-4.
27. Kobayashi T, Ghanem H, Umezawa K, Mega J, Kawara M, Feine JS. Treatment of self-Inflicted Oral Trauma in a Comatose Patient: A Case Report. *J Dent Child* 2005;71:661-4.
28. Milward PJ, Jagger RG. Heat-cured silicone bimaxillary mouth guard. *J Prosthet Dent* 1995;74:432-3.
29. Leksell E, Edvarson S. A Case of Tourette Syndrome presenting oral self-injuries. *Behavior* 2005;15:370-4.
30. Found MS, Patrick DG, Pearson JR. The influence of strain measurement on the impact performance of sports mouth guards. *Composites: Part A* 2006. p. 2164-70.
31. JADA GUIDELINES Do you need a mouthguard? *JADA* 2001;132(7):1066.
32. JADA GUIDELINES The importance of using mouthguards: Tips for keeping your smile safe *JADA* 2004;135(7):1061.