

Glomerulopatía colapsante. Informe de cinco casos

Dr. Rodolfo Rodríguez-Jurado,* Dra. Michelle Cecilia Aréchiga-Andrade,** M en RN Chiharu Murata,***
Dr. Samuel Zaltzman-Girshevich****

RESUMEN

Introducción. La glomerulopatía colapsante es una forma maligna de enfermedad renal descrita en la era en que se dio a conocer el "SIDA", y se diagnosticó en pacientes VIH positivos; posteriormente se describió en pacientes sin VIH. Esta glomerulopatía evoluciona hacia la insuficiencia renal. Frecuentemente ocurre en pacientes que han recibido un trasplante renal. La primera descripción morfológica del problema se hizo en 1986.

Material y Método. Se analizaron todos los expedientes de casos de glomerulopatía colapsante diagnosticados en el INP, entre 1986 y 2011; se revisaron las biopsias renales con este diagnóstico histopatológico. Se registraron los datos: demográficos, clínicos y de laboratorio desde el diagnóstico, durante su evolución hasta el último estudio registrado en el expediente. Los datos principales analizados fueron: función renal (tensión arterial, creatinina sérica, depuración de creatinina), evolución de síndrome nefrótico (edema, proteínas totales albumina/globulina, colesterol, triglicéridos, proteinuria en 24 h), así como marcadores inmunológicos C3, C4).

Conclusiones. La glomerulopatía colapsante es una enfermedad renal maligna, que evoluciona hacia la insuficiencia renal en un periodo corto a pesar de los diferentes tratamientos. Ocurre como recidiva en pacientes con trasplante renal. El número de casos publicados desde que se conoce esta entidad ha aumentado en los últimos años y cada vez es mayor. Inicialmente sólo se lo asociaba al virus de la inmunodeficiencia humana; actualmente se sabe que se relaciona a diferentes virus, bacterias, hongos, parásitos, enfermedades inmunológicas así como a una falla en la desdiferenciación podocitaria.

Palabras clave: Glomerulopatía colapsante, insuficiencia renal, síndrome nefrótico, virus de la inmunodeficiencia humana (VIH), colapso glomerular, hiperplasia podocitaria.

ABSTRACT

Introduction. Collapsing glomerulopathy is an aggressive form of renal disease described in the AIDS era, diagnosed in HIV positive patients, and subsequently in patients without this infection. The evolution is towards renal insufficiency, and it may reappear after kidney transplantation. The first time it was given this name and morphologically described in 1986.

Material and Methods. All cases of collapsing glomerulopathy diagnosed from 1986 through 2011 were analyzed, as were the histopathological diagnosis of their renal biopsies during the study period. The medical charts were analyzed, recording the demographic, clinical, and laboratory data from the onset of the clinical symptoms and during the entire course of the disease until the last progress note, the main data recorded were blood pressure, proteinuria, hematuria, plasma proteins, albumin, cholesterol, C3 and C4 and renal functions test. (serum creatinin and creatinin clearance)

Conclusions. Collapsing glomerulopathy is an aggressive renal disease, which evolves towards renal insufficiency in a short period, despite the recommended treatment; it often reappears following renal transplantation. The reported number of cases has been increasing. Formerly it was thought to be associated only with the human immunodeficiency virus. At the present time it is known to be associated with virus, bacteria, fungi, parasites, immunological diseases and in cases of podocyte undifferentiation failure.

Key words: Collapsing glomerulopathy, renal insufficiency, nephrotic syndrome, (HIV) human immunodeficiency virus, glomerular collapse, podocyte hyperplasia.

* Adscrito al servicio de Patología Instituto Nacional de Pediatría (INP)

** Residente Nefrología Pediátrica

*** Adscrito al Servicio de Metodología de la Investigación. INP

**** Jefe del Servicio de Nefrología Pediátrica. INP

Correspondencia: Dra. Michelle Cecilia Aréchiga-Andrade. enanarchiga@hotmail.com Victor Hugo 628-101 Jardines Universidad CP 45110 Zapopan, Jalisco. zgsamuel@hotmail.com Instituto Nacional de Pediatría. Insurgentes sur 3700-C. Col. Insurgentes Cuicuilco.

México 04530 D.F. Tel: 10 84 09 00 Extensión 1642
Recibido: marzo, 2012. Aceptado: junio, 2012.

Este artículo debe citarse como: Rodríguez-Jurado R, Aréchiga-Andrade MC, Murata C, Zaltzman-Girshevich S. Glomerulopatía colapsante. Informe de cinco casos. Acta Pediatr Mex 2012;33(4):175-181.

www.nietoeditores.com.mx

La glomerulopatía colapsante es una forma maligna de enfermedad renal descrita desde la época en que se dio a conocer el SIDA. Se le diagnosticó en pacientes VIH positivos y se ha visto posteriormente en pacientes sin VIH^{1,2}. Anteriormente hubo descripciones de glomerulopatía con morfología parecida, que recibieron el nombre de glomerulosclerosis focal maligna en 1978.³ Este problema ocurre principalmente en personas jóvenes, aunque puede presentarse a cualquier edad. Predomina en el sexo masculino y hay mayor susceptibilidad en la raza negra en cuanto a la progresión de la enfermedad.

La enfermedad se inicia con: malestar general, fiebre, adenomegalias, problemas gastrointestinales y pérdida de peso antes de la aparición de las manifestaciones renales^{1-9,11}; hipertensión arterial, mialgias, artralgias y erupciones cutáneas.

Es frecuente la aparición súbita de síndrome nefrótico, con proteinuria masiva, deterioro de la función renal que lleva rápidamente a la insuficiencia renal crónica^{1-4,7}. La proteinuria en los adultos, es mayor a 3.5 g/día, y puede superar 10 g/día; en niños es mayor a 40 mg/m²/día.

Puede haber hipoalbuminemia, e hiperlipemia.

El complemento, de C3 y C4 se encuentran dentro de límites normales; la inmunoglobulina IgG, se encuentra disminuida.⁷

Durante el curso de la enfermedad ocurren cambios para adaptarse a la insuficiencia renal: anemia, hipocalcemia, hiperfosfatemia, acidosis metabólica.

Las lesiones glomerulares características se reconocen mejor con microscopia óptica en cortes teñidos con acido periódico de Schiff (PAS) o con metenamina de plata de Jones para contrastar membranas basales glomerulares^{1,11}: Los glomérulos muestran colapso y retracción de los capilares glomerulares segmentaria o global; generalmente focal⁷. El colapso glomerular o la contracción de los capilares glomerulares se reconocen por las arrugas y pliegues de las membranas basales glomerulares con prominencia de las células epiteliales viscerales, ésta puede ser leve (hipertrofia) o hiperplasia de los podocitos en los capilares colapsados, lo que causa acentuada hiperplasia en el espacio de Bowman; esto puede causar agrupamiento de las células, que a veces forman, estructuras con aspecto de media luna, denominadas 'seudomedialuna'^{7,9}.

Los podocitos pueden tener un citoplasma vacuolado prominentemente que contienen gotas de reabsorción positivas para PAS.

No existen depósitos abundantes de inmunoglobulinas o de componentes del complemento; eso sólo se vería si coexistiera una enfermedad mediada por inmunocomplejos¹:

La microscopia electrónica puede revelar inclusiones tubuloreticulares intraendoteliales, sobre todo en pacientes con VIH.

La lesión tubulointersticial es un componente frecuente y característico en la glomerulopatía colapsante, la frecuencia y la extensión de la lesión pueden variar. Se observa aproximadamente en dos tercios de los pacientes. Se caracteriza por zonas de atrofia tubular fusionadas con dilatación focal microquística; los túbulos se ven llenos de cilindros proteínicos grandes y densos. Existen cambios tubulares menos específicos: con frecuencia se observa hipertrofia de los túbulos con grandes gotas de reabsorción, características de necrosis tubular aguda y atrofia¹⁻⁹.

La fibrosis intersticial extensa y el aumento de la creatinina son los mejores predictores aislados de muerte prematura.

En la patogénesis de la glomerulopatía colapsante se han propuesto algunas teorías. Una de ellas es que se trata de una infección por un retrovirus semejante al VIH. Incluso para los casos de nefropatía por VIH se ha propuesto que las lesiones renales podrían causadas por un virus diferente al VIH¹². Otros virus que se han descrito asociados a esta enfermedad son el de la hepatitis B, C, Epstein Barr, citomegalovirus, adenovirus, y se ha publicado un caso con presencia de polioma virus (BK)¹⁰.

Se ha demostrado que la lesión característica en los podocitos, normalmente son células bien diferenciadas y no proliferativas, que mantienen niveles elevados de inhibidores de ciclina quinasa para evitar el ingreso al ciclo celular. También se ha demostrado que en la glomerulopatía colapsante hay disminución de ADN en la expresión de los inhibidores de la ciclina quinasa, lo que provoca la expresión de ciclina A y del marcador proliferativo. Se observa que los podocitos reingresan al ciclo celular de proliferación, el cual irrumpe en su citoarquitectura y hay una pérdida de desdiferenciación, que se refleja con estudios de inmunohistoquímica ya que los podocitos pierden sus marcadores de maduración, como la proteína del tumor de Wilms (WT1), el antígeno de leucemia linfoblástica común (CALLA), el receptor C3b, podocalixina y sinaptopodina. Además los podocitos pueden adquirir el inmunofenotipo macrófago, agruparse, desarmarse y

liberarse dentro del espacio urinario. Este tipo de lesión se observa tanto en pacientes VIH positivos como en los que no son positivos para el virus¹²:

Los resultados del tratamiento muestran que la evolución del padecimiento es hacia la insuficiencia renal en un tiempo no mayor a 15 meses después del diagnóstico. Algunos estudios proponen emplear además de un esteroide, otro citotóxico, ciclofosfamida o clorambucilo, hay una sola respuesta al tratamiento con doble inmunosupresor⁸. En otro estudio se agregó ciclosporina al esteroide con pobre respuesta.

Se ha determinado que el tratamiento se debe iniciar cuando la creatinina no es superior a 2 mg/dL pues más allá de esta cifra llega a la falla renal⁹.

PRESENTACION DE LOS CASOS

Caso 1. Niña de seis años de edad procedente del estado de Veracruz, quien inició su padecimiento en enero de 1997, con edema generalizado, ascitis, derrame pleural bilateral. Pesaba 19 kg; TA 120/80 mmHg. Proteínas totales 3.9; albúmina 1.3, colesterol 564, triglicéridos 272; proteinuria 7.6 g/día, creatinina 0.3 mg/dL, calcio 8.6, fosforo 4.5, sodio 137, potasio 3.6; depuración de creatinina 141 mg/min. Se hospitalizó durante tres semanas; disminuyó su peso a 14 kg. Se le trató con prednisona 60 m²sc. Durante su estancia se realizaron los siguientes estudios: hepatitis B, hepatitis C, HIV, fueron negativos; IgG EBV (+), IgG CMV (+), C3 167, C4 22, ANA, negativos. No tuvo respuesta al tratamiento con esteroide (prednisona 60 m²sc) durante seis semanas; la creatinina se elevó de 0.3 mg/dL a 0.55 mg/dL, y a 0.7 mg/dL; apareció eritrocituria; EGO ph 7; DU 1.020, proteínas 500, eritrocitos 20. Se decidió realizar biopsia renal percutánea, en la cual se observaron 22 glomerulos, ocho con prominencia de células epiteliales viscerales y colapso de las membranas glomerulares (Figuras 1 a 3). En el intersticio la fibrosis era moderada, con algunos linfocitos y áreas de atrofia tubular. En algunos había cilindros hialinos. No había datos de vasculitis.

Inmunofluorescencia: IgG, IgA, IgM, C3, C1q negativos.

Diagnóstico: Glomerulopatía Colapsante.

Debido al diagnóstico histológico se decidió administrar tres bolos de metilprednisolona, además de prednisona vía oral 80 mg m²c cada 48 h y ciclofosfamida oral 1 mg/kg. Este tratamiento se dio por un mes y se decidió sus-

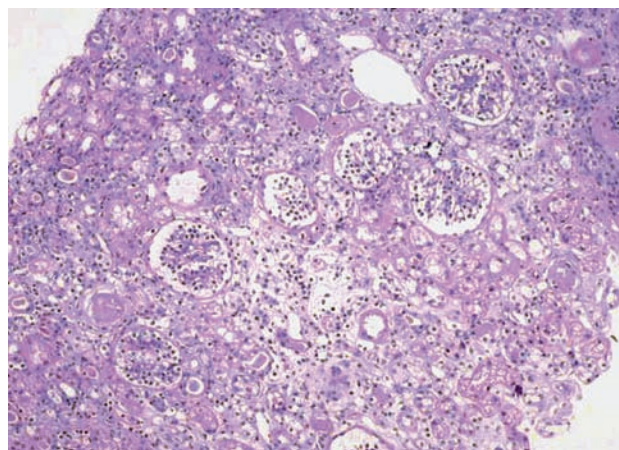


Figura 1. Glomerulos con hipertrofia de podocitos, atrofia tubular e infiltrado inflamatorio linfocitario intersticial leve. H y E. 10X.

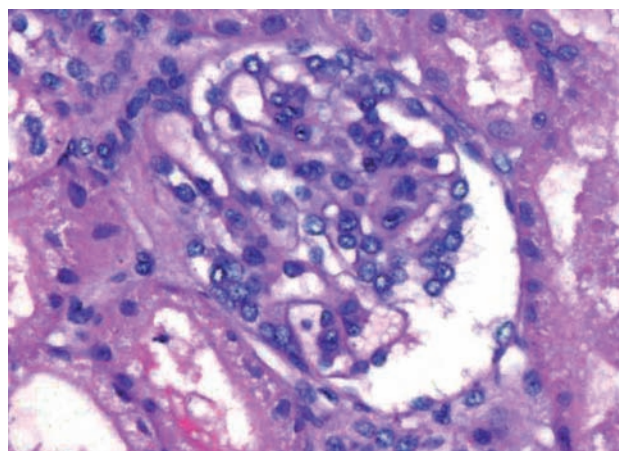


Figura 2. Glomerulo con hipertrofia de podocitos y colapso de membranas glomerulares. H y E. 40X.

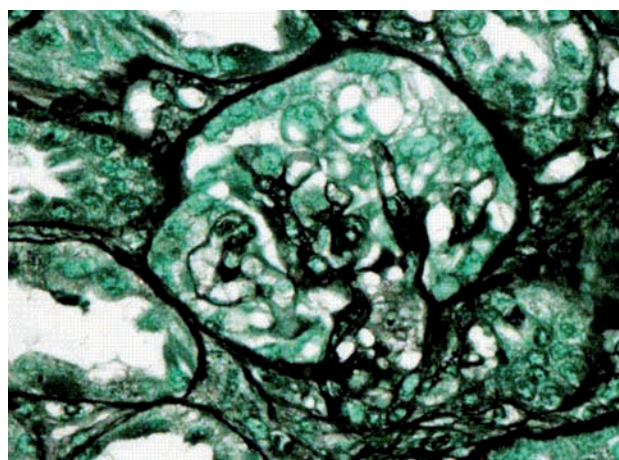


Figura 3. Colapso de membranas glomerulares con tinción de Plata metenamina; también se aprecia la hiperplasia de podocitos. 40X

pende el tratamiento ya que la ciclofosfamida oral no era accesible fácilmente. En la siguiente consulta la creatinina sérica fue de 1 mg/dL; la depuración de creatinina 45 mg/min, proteinuria 7 g/día, albúmina 1, colesterol 675, triglicéridos 284. Se decidió continuar con prednisona oral 80 mg m²sc cada 48 h con bolos mensuales de ciclofosfamida durante seis meses. Hubo elevación de la creatinina a 1.5 mg/dL y hasta 2 mg/dL durante este periodo, por lo que administraron tres bolos más de metilprednisolona y nuevamente prednisona 80 mg m²sc en días alternos. Se continuó con bolos de ciclofosfamida mensuales hasta completar 12 bolos. Al término de un año la creatinina se redujo a 1 mg/dL; proteinuria 4 g/día por lo cual se añade al tratamiento un IECA, para evitar daño renal. Se le vigiló mensualmente con estudios inmunológicos, que siempre fueron normales. La función renal no se modificó, a pesar de la disminución paulatina del esteroide después de que la proteinuria se volvió negativa en el segundo año de seguimiento. La depuración de creatinina quedó en 45 mg/min; el nivel de albúmina en 3, el colesterol y los triglicéridos levemente elevados: 234, 250 respectivamente. El seguimiento ulterior con excelente apego al tratamiento, durante 15 años más; la paciente fue dada de alta por mayoría de edad, sin tratamiento.

Caso 2. Niña de un año ocho meses de edad originaria y procedente de Oaxaca. Inició su padecimiento en abril de 1999, con edema generalizado y ascitis. Fue tratada por facultativo con antihistamínicos y una dosis de amikacina. Al no haber mejoría, la familia acudió al Instituto. La paciente tenía edema generalizado, ascitis, dolor abdominal, fiebre de 38°C; TA 112/66 mmHg. Laboratorio: proteínas totales 3 g/dL, albumina 0.9 g/dL, colesterol 400 mg/dL, triglicéridos 278 mg/dL, creatinina 0.39 mg/dL; EGO ph 6, DU 1.025; proteínas 500 mg/dL, glucosa 100 mg/dL; eritrocitos 174 u/L, leucocitos 22,100, neutrófilos 85%, linfocitos 12%, monocitos 2%, eosinófilos 1%, Hb 10.8, Hto 31.9, VCM 78.5, CMHb 26.5, plaquetas 802,000. Además de síndrome nefrótico, se diagnosticó peritonitis espontánea, por lo que se administró ceftriaxona. Al segundo día de tratamiento desapareció la fiebre, pesó 1 kg posterior a las dos semanas con diurético el peso disminuyó a 9 kg. Una vez libre de infección se inició tratamiento con prednisona 60 mg/m²sc. Dos semanas después disminuyó la proteinuria, de 1.5 g/día a 900 mg/día, la albúmina aumentó a 2.5 g/dL, el colesterol y los triglicéridos no variaron. Debido a la respuesta parcial, se

le egresa con instrucción de continuar con esteroide por seis semanas. Se le dio nueva cita a la cual no acudió. El Servicio de Trabajo Social se comunicó con los padres y acudieron dos meses después al Servicio de Urgencias. Su peso era de 12 kg, proteinuria 4 g/día, albúmina 1 g/dL, colesterol 500 mg/dL, triglicéridos 250 mg/dL; creatinina 0.7 mg/dL. Se hospitalizó nuevamente. Se le prescribe diurético; disminuyó el peso a 8 kg. Se reinició esteroide a 60 mg/m²sc. Debido al mal apego de la paciente al tratamiento, a la insuficiencia renal y a la persistencia del síndrome nefrótico, se tomó una biopsia renal 1999-08-17. El informe histopatológico reveló: corteza renal con 31 glomérulos, con hiperplasia mesangial en algunos de ellos, la mayoría con células epiteliales prominentes y colapso de los capilares (Figuras 4, 5). Había esclerosis total en tres glomérulos, no había fibrosis intersticial, ni alteraciones vasculares.

Inmunofluorescencia: IgG, IgA, negativos.

IgM + mesangiales escasos.

C3, C1q negativos.

Fibrinógeno + escasos.

Diagnóstico: Glomerulopatía Colapsante.

Se inició tratamiento con tres bolos de metilprednisolona, y se continuó con prednisona 60 mg/m²sc; además, ciclofosfamida oral y un IECA. Un mes más tarde, la creatinina aumentó a 1.5 mg/dL. Se hospitalizó para tomar nueva biopsia y comenzar un tratamiento intenso debido a los hallazgos en la biopsia. Se informó a la familia que la evolución del padecimiento podría ser hacia la insuficiencia renal, por lo cual era necesario dar seguimiento con citas mensuales. La paciente no acudió a ellas. Reingresó al año con creatinina de 6 mg/dL, BUN 78. Se propuso un tratamiento sustitutivo con diálisis peritoneal. La paciente no regresó. El Servicio de Trabajo Social no logró respuesta de la familia.

Caso 3. Niño de dos años de edad procedente del Estado de México. Inició su padecimiento con fiebre de 38°C, pesaba 13.3 kg, TA 100/60 mmHg, rinorrea hialina, conjuntivitis, malestar general, edema bipalpebral, ascitis, y edema escrotal. Campos pulmonares normales. Creatinina 0.2mg/dL, BUN 11, proteínas totales 2.9 g/dL, albúmina 0.9 g/dL, proteinuria 3 g/día. Se le trató con ceftriaxona y diuréticos Su peso se redujo a 9 kg. Se prescribió prednisona 60 mg/m²sc por seis semanas sin remisión del síndrome nefrótico. Se ingresa para toma de biopsia renal: El estudio histopatológico informo: corteza renal con 23

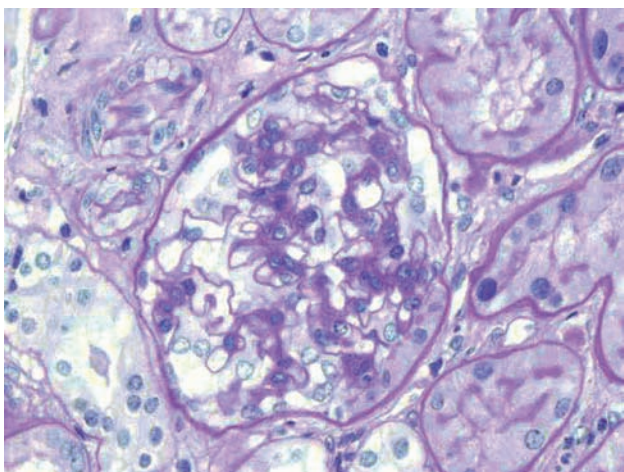


Figura 4. Glomérulo con colapso de membranas glomerulares con tinción de PAS. 40X

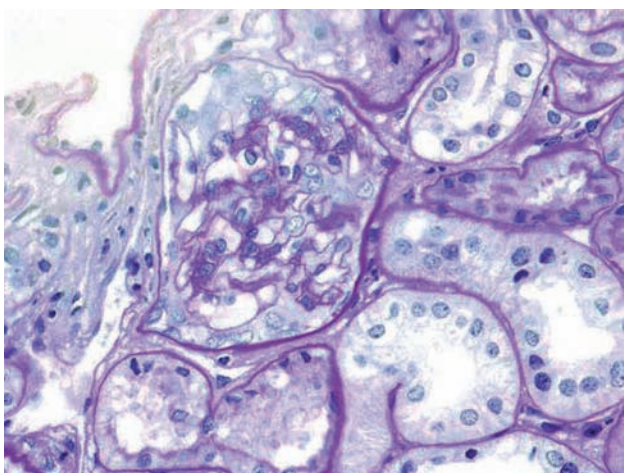


Figura 5. Hiperplasia e hipertrofia de células epiteliales viscerales con tinción de PAS. 40X

glomérulos, hipercelulares por proliferación difusa de los podocitos llenando el espacio de Bowman, presencia de colapso glomerular en 13 de ellos; fibrosis intersticial de leve a moderada; dos glomérulos con esclerosis total. Diagnóstico: Glomerulopatía colapsante.

Se hospitalizó para iniciar tres bolos de metilprednisolona. Se egresó con el plan de continuar con bolos mensuales de metilprednisolona. Sin embargo, el paciente no se presentó durante siete meses al cabo de los cuales, reingresó en insuficiencia renal con creatinina 4 mg/dL, BUN 80, convulsiones tonicoclónicas generalizadas. Pesó 14 kg. Se inició diálisis peritoneal en agudo, y se incluyó en un programa de diálisis peritoneal después de

tres peritonitis por diferentes gérmenes. El paciente sufría desnutrición crónica y fractura de catéter de Tenckhoff. Se cambió a programa de hemodiálisis. Dos años después se realizó trasplante de un riñón de donador cadavérico.

Caso 4. Niño de un año cinco meses de edad, de Zumpango del Rio, Guerrero con antecedente de queiloplastia al nacimiento por labio hendido. Inició su padecimiento con distensión abdominal, diarrea sin moco ni sangre, de dos meses de evolución. En su lugar de origen recibió tratamiento con amikacina. También tenía edema generalizado y disminución de la uresis. Un pediatra prescribió prednisona 10 mg cada 8 h. La madre decidió trasladarlo al Instituto Nacional de Pediatría. El paciente pesó 13.5 kg, TA 100/70, temperatura 37°C, frecuencia cardiaca 100 x min, edema bpalpebral, ascitis, edema escrotal, creatinina 0.29 mg/dL, BUN 23.6, proteínas totales 3 g/dL, albúmina 1 g/dL, colesterol total 779 mg/dL, triglicéridos 543 mg/dL, proteinuria 2.5 g/día. Se le trató con diurético y disminuyó su peso a 10 kg. Se inició prednisona 60 mg/m²sc por seis semanas sin mejoría. Se hospitalizó con diagnóstico de síndrome nefrótico corticorresistente. En una biopsia renal se halló tejido renal con 20 glomérulos, dos de ellos con esclerosis global, hiperplasia celular leve a moderada, irregular, con oclusión aislada de luces capilares y adherencias a la cápsula de Bowman. El intersticio muestra infiltrado inflamatorio crónico focal y fibrosis leve. Los vasos muestran hiperplasia fibromuscular con disminución de la luz. Túbulos con degeneración vacuolar acentuada, cilindros hialinos y algunos con eritrocitos. Plegamiento de las membranas basales. Hay proliferación extracapilar con células epiteliales hipertróficas e hiperplásicas y colapso de capilares que se observan más claramente con las tinciones de PAS y metenamina de plata como se muestra en las figuras 3 a 5. Inmunofluorescencia: IgG, IgM, IgA, C3, C1q, Negativos. Se pide a la madre que permita hospitalizar al niño para tratarlo con bolos de metilprednisolona basados en el informe de la biopsia. Por problemas familiares no se hospitalizó y se perdió contacto con el paciente durante un año en el que no recibió tratamiento. Reingresó a la edad de tres años, con peso de 15 kg, edema generalizado, creatinina 1.8 mg/dL, proteínas totales 4.4 g/dL, albúmina 1.2 g/dL, proteinuria 6 g/día. Evacuaciones diarreicas sin moco ni sangre, distensión abdominal, fiebre 39°C, mal estado general. Se le dio tratamiento con ceftriaxona intravenosa y remitió el cuadro diarreico. Posteriormente se le trató con diurético y su peso bajó hasta 9.8 kg. Debido

a la progresión hacia la insuficiencia renal, la persistencia de síndrome nefrótico, y el abandono del tratamiento, se decidió tomar nueva biopsia renal (Figura 6). Los cortes mostraron parénquima renal con 54 glomérulos, 13 de ellos con diferentes grados de esclerosis, otros tantos tenían dilatación quística a expensas de material basófilo fino en el espacio de Bowman; además se observó proliferación de los podocitos. Los túbulos mostraron áreas de tiroidización y atrofia; en el intersticio hay discreta fibrosis. Los vasos sanguíneos no muestran alteraciones.

Diagnóstico: Glomerulopatía colapsante.

Se prescribieron tres bolos de metilprednisolona; continuó con prednisona diaria a 60 mg/m²sc por cuatro semanas y cuatro bolos de metilprednisolona, uno cada quince días. Disminuyó la creatinina a 1 mg/dL; se agregó un IECA; disminuyó la proteinuria a 2.5 g/día. Se dio de alta y se le citó con el plan de continuar con bolos mensuales de metilprednisolona. Nuevamente el paciente dejó de asistir a las citas. El Servicio de Trabajo Social intentó comunicarse con la familia, sin conseguirlo.

Caso 5. Niño de 11 años 4 meses quien inició su padecimiento con distensión abdominal, dolor abdominal postprandial en el epigastrio. Una semana después tuvo edema generalizado y aumento de peso de 7 kg. Acudió al Servicio de Urgencias, de donde fue referido a Nefrología Pediátrica. Pesaba 79 kg, TA 120/80 mmHg, BUN 19.5, creatinina 0.69 mg/dL, proteínas totales 3.6, albúmina 1, colesterol 518, triglicéridos 225; proteinuria 9.1 g/día; C3

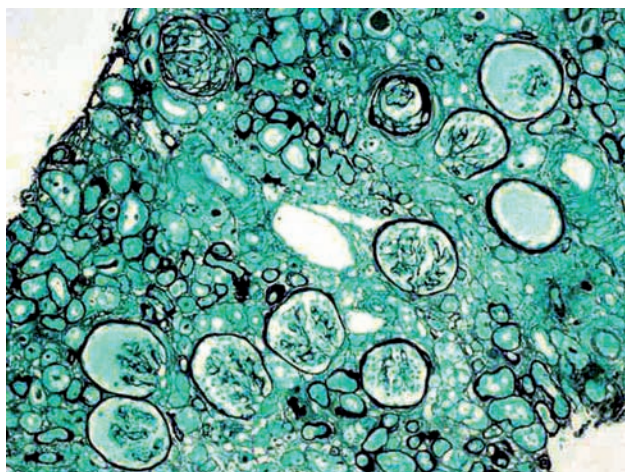


Figura 6. Algunos glomérulos de aspecto quístico por el colapso de membranas, adherencia a la cápsula de Bowman en el glomérulo en parte superior. *Plata metenamina* 10X.

155, C4 22. Se inició tratamiento con diurético; al llegar a 72 kg de peso, se trató con prednisona 60 mg/m²c se dio de alta. En la siguiente consulta el paciente tenía edema generalizado, hipoventilación en el hemitórax derecho, dificultad respiratoria, balanitis, mal estado general. Se hospitalizó. Tenía un derrame pleural derecho y neumonía. Se trató con antibiótico. Posteriormente se reinició prednisona 60 mg/m²sc por seis semanas. No se logró detener el síndrome nefrótico. Se tomó una biopsia renal: Los cortes mostraron parénquima renal con ocho glomérulos casi todos hipercelulares por proliferación difusa de los podocitos llenando el espacio de Bowman, además de la ligera expansión de la matriz mesangial. No hay esclerosis glomerular. En la tinción de plata hay glomérulos con colapso del ovillo vascular con empastamiento de la membrana basal y obliteración de la luz capilar. Los podocitos tienen espacios claros en el citoplasma. El intersticio y los vasos sanguíneos no muestran alteraciones. Túbulos con material hialino en la luz.

Inmunofluorescencia: IgG, IgA, IgM negativos.

C3, C1q negativo.

Diagnóstico: Glomerulopatía colapsante.

El paciente volvió a hospitalizarse tres meses después. Hubo apego deficiente al tratamiento, transgresión de la dieta. Siguió en malas condiciones generales, con edema generalizado, derrame pleural bilateral, dificultad respiratoria, fiebre de 39°C; peso 73 kg, TA 140/89 mmHg, FC 120 x min, FR 40 x min. Pasa a fase III de ventilación e ingresa a la UTIP con creatinina de 5.9 mg/dL, BUN 90, anuria y diagnóstico de virus de la influenza H1N1, se inicia tratamiento sustitutivo hemodiálisis.

ANÁLISIS

Desde 1986 esta entidad ha recibido diferentes nombres de acuerdo con la descripción hecha por diversos autores. En los últimos años se acuñó el término glomerulopatía colapsante, como una glomerulopatía independiente como la glomerulopatía membranosa, la enfermedad de cambios mínimos o la glomerulopatía membranoproliferativa etc. y no como una variedad de la glomerulosclerosis focal y segmentaria.

En apoyo de que la glomerulopatía colapsante es de origen viral, se ha observado que esta lesión aparece de novo en pacientes con trasplante renal; asimismo, se ha visto que en 33% de los pacientes que tienen la enfermedad,

sufren una recidiva después del trasplante. Creemos que la aparición de novo en un riñón trasplantado es debido a la inmunodeficiencia creada por la terapia inmunosupresora que reciben para inducir la tolerancia del injerto¹².

La historia natural de la enfermedad es que evoluciona progresivamente hacia la insuficiencia renal terminal; el aumento en la rapidez de progresión puede deberse a la falta de apego al tratamiento inmunosupresor (esteroides y/o citotóxicos) ya que el único de nuestros pacientes en el que la enfermedad se detuvo tuvo un apego constante al tratamiento con esteroides orales y en bolos y ciclofosfamida intravenosa; en cambio los otros cuatro pacientes que evolucionaron hacia la insuficiencia renal interrumpieron su tratamiento en una o varias ocasiones; esta observación podría ser válida, pero el número de los casos es muy pequeño para asegurarlo.

BIBLIOGRAFIA

- Falk RJ, Jennette JC, Nachman PH. Glomerulopatías primarias. En: Brenner BM, editor. *El riñón. Tratado de nefrología*. Séptima edición. Madrid: Elsevier; 2005. p. 1292-380.
- Weiss MA, Daquiaoag E, Margolin EG, Pollak VE. Nephrotic syndrome, progressive renal Failure, and glomerular "collapse": A new clinicopathologic entity? *Am J Kidney Dis* 1986;7:20-8.
- Albaquimi M, Soos TJ, Borisoni L, Nelson PJ. Collapsing glomerulopathy. *J Am Soc Nephrol* 2006;17:2854-63.
- D'Agati V, Suh J-I, Carbone L, Cheng J-T, Appel G. Pathology of HIV-associated nephropathy: A detailed morphologic and comparative study. *Kidney Int* 1989;35:1358-70.
- Detwiler RK, Falk RJ, Hogan SL, Jennette JC. Collapsing glomerulopathy: A clinically and pathologically distinct variant of focal segmental glomerulosclerosis. *Kidney Int* 1994;45:1416-24.
- Valeri A, Barisoni L, Appel GB, Seigle R, D'Agati V. Idiopathic collapsing focal segmental glomerulosclerosis: A clinicopathologic study. *Kidney Int* 1996;50:1734-46.
- Avila-Casado MC. Collapsing glomerulopathy: A new entity associated to nephrotic syndrome and chronic renal failure. *Rev Invest Clin* 1999;51:367-73.
- Singh HK, Baldree LA, Mckenney D, Hogan SL, Harris HA, Jennette JC. Idiopathic Collapsing glomerulopathy (ICG) in the pediatric population: a report of six cases. *Laboratory Invest* 1997;76:179-82.
- Barosini L, Mundel P. Podocyte biology and the emerging understanding of podocyte diseases. *Am J Nephrol* 2003;23(5):353-60.
- Gherardi D, D'Agati V, Chu TH. Reversal of collapsing glomerulopathy in mice with the cyclin-dependent kinase inhibitor CYC202. *J Am Soc Nephrol* 2004;15:1212-15.
- Barisoni L, Mamdouh A. Current Views on Collapsing Glomerulopathy *J Am Soc Nephrol* 2008;19:1276-81.
- Howie AJ. Problems with "focal segmental glomerulosclerosis" *Pediatr Nephrol* 2011;26:1197-205.
- Velásquez Jones L, Romero Silva L, Ramon Garcia G, Portillo Carrillo M, Valverde Rosas S, Romero Navarro B, Valencia Mayoral P. Glomerulopatía colapsante asociada a virus BK en un niño con síndrome nefrótico idiopático. *Rev Med Inst Mex Seguro Soc* 2009;47(1):95-100.
- Kimmel PL, Barisoni L, Kopp JB. Pathogenesis and treatment of HIV-associated renal diseases: lessons from clinical and animal studies, molecular pathologic correlations, and genetic investigations. *Ann Intern Med* 2003;139:214-18.
- Szczeczek LA, Hoover DR, Feldman JG. Association between renal disease and outcomes among HIV-infected women receiving or not receiving antiretroviral therapy. *Clin Infect Dis* 2004;39:1199-200.
- Choi A, Scherzer R, Bacchetti P. Cystatin C, albuminuria, and 5-year all-cause mortality in HIV-infected persons. *Am J Kidney Dis* 2010;56:872-77.
- Rao TK. Clinical features of human immunodeficiency virus associated nephropathy. *Kidney Int Suppl* 1991;35:13-14.
- Seney FD Jr, Burns DK, Silva FG. Acquired immunodeficiency syndrome and the kidney. *Am J Kidney Dis* 1990;16:1-5.
- Szczeczek LA, Gupta SK, Habash R. The clinical epidemiology and course of the spectrum of renal diseases associated with HIV infection. *Kidney Int* 2004;66:1145-8.
- Franceschini N, Napravnik S, Eron JJ Jr. Incidence and etiology of acute renal failure among ambulatory HIV-infected patients. *Kidney Int* 2005;67:1526-30.
- Gupta SK, Eustace JA, Winston JA. Guidelines for the management of chronic kidney disease in HIV-infected patients: recommendations of the HIV Medicine Association of the Infectious Diseases Society of America. *Clin Infect Dis* 2005;40:1559-62.