

Perforación gástrica por mordedura de perro

Dr. Carlos Baeza-Herrera,* Dr. Bruno Adrián Martínez-Leo,** Dr. Salomón Tonathiu Domínguez-Pérez,***
Dr. Cristian Ricardo Ibarra-Hernández**

RESUMEN

Introducción. Las mordeduras por perro en países como México son un serio problema de salud pública ya que sólo en la ciudad de México deambulan por las calles más de dos millones de perros sin dueño. Esto ha propiciado muchos casos de ataques tanto a niños como adultos; son más frecuentes en la cara y el cráneo en menores de siete años de edad. Las lesiones viscerales por esta causa son muy raras.

Informe del caso: Presentamos el caso de un niño de dos años de edad que sufrió dos roturas del estómago, al ser atacado por un perro amarrado en una tienda mientras caminaba con su madre. Se le efectuó laparotomía y reparación primaria. El curso postoperatorio fue satisfactorio.

Palabras clave. Mordedura de perro, perforación gástrica, trauma, lesiones viscerales.

ABSTRACT

Introduction. Dog bites in countries as Mexico are a serious public health problem. In Mexico City roam the streets more than two million stray dogs. This has resulted in many cases of attacks to both children and adults, bites are more common in the face and the skull of children under seven years old. However visceral injuries from this cause are extremely rare.

Report of the case: We present the case of a two-year-old boy who suffered two stomach tears, caused by a stray dog bite who was tied in a store while walking with his mother. We performed laparotomy and primary repair of the stomach. The postoperative recovery was uneventful.

Key words. Dog bite, gastric tear, trauma, visceral injuries.

La perforación del estómago en la infancia en cualquiera de sus variedades y etiologías es un evento poco usual. Se ha descrito en recién nacidos, como consecuencia de alteraciones histológicas intrínsecas de la pared gástrica¹; en lactantes un poco mayores se debe a defectos congénitos como la

hernia diafragmática con o sin vólvulo, o por daño severo debido a la ingestión de una batería de botón². En niños grandes puede ser producida por un traumatismo, por un proyectil de arma de fuego o por una contusión del epigastrio³. Probablemente la etiología más común de la perforación gástrica, independiente de la edad es el síndrome del niño maltratado⁴.

Presentamos un caso poco usual de un niño mordido por un perro callejero que le produjo doble rotura del estómago

PRESENTACION DEL CASO

Niño de dos años siete meses de edad de la ciudad de México. La madre refirió que la noche de su ingreso al ir caminando con su niño hacia su domicilio, repentinamente un perro se abalanzó sobre el pequeño y le mordió en el tronco. La madre levantó al niño tratando de retirar al perro y que lo soltara, con un golpe lo logró. De inmediato lo llevó a un hospital general de la colonia y de allí a nuestro hospital. Examen físico. Peso, 14 kg, consciente, activo, reactivo y con palidez de tegumentos. Cráneo,

* Jefe de la División de Cirugía. Hospital Pediátrico Moctezuma. Secretaría de Salud del Distrito Federal. Profesor Titular de Cirugía Pediátrica y Profesor Titular de la Residencia de Alta especialidad para Postgraduados en Cirugía del Recién Nacido. Universidad Nacional Autónoma de México.

** Jefe de Residentes

*** Cirujano Adscrito y Profesor Ayudante

** Residente de Cirugía

Correspondencia: Dr. Carlos Baeza-Herrera. Oriente 158 No. 189 Colonia Moctezuma 2ª Sección 15530 México, D. F. Delegación Venustiano Carranza. Tel: 5762-2421, 5571-4057, dr.carlosbaeza@yahoo.com.mx

Recibido: junio, 2011. Aceptado: febrero, 2012.

Este artículo debe citarse como: Baeza-Herrera C, Martínez-Leo BA, Domínguez-Pérez ST, Ibarra-Hernández CR. Perforación gástrica por mordedura de perro. Acta Pediatr Mex 2012;33(3):109-111.

cara, cuello y tórax ilesos. El abdomen mostraba tres heridas de aproximadamente 2 cm cada una, localizadas en epigastrio, hipocondrio derecho y flanco izquierdo, con exposición del epiplón por la del hipocondrio (Figura 1). No había distensión abdominal y la peristalsis estaba conservada. Laboratorio. Leucocitos, 18, 500; neutrófilos, 53%; linfocitos, 41%; eritrocitos, 4.13; hemoglobina, 12 mg/dL; hematócrito, 35% y plaquetas 159,000. TP, 14 y TPT, 21 segundos; glicemia, 189 mg/dL. Examen general de orina normal. Gabinete. Ultrasonido abdominal: hígado, vías biliares, vesícula biliar, bazo, riñones y páncreas, sin alteración. Las interfases hepato y esplenorrenal conservadas. Ya estabilizado (tensión arterial sistólica superior a 80 mmHg; temperatura, entre 36.9 y 37.1 °C; frecuencia cardíaca, superior a 80 por min) con líquidos y electrolitos, analgésicos, aseo y recubrimiento de las heridas, se le realizó una laparotomía media supra e infraumbilical. Se hallaron dos roturas en la cara anterior del estómago de dos cm de diámetro cada una (Figura 2), que fueron suturadas con vicryl 0000 en dos planos. Había además necrosis parcial del epiplón, por lo que se efectuó una omentectomía parcial. Se dejó un tubo de gastrostomía. Se le trató con ceftriaxona, metronidazol y amikacina; se le aplicó inmunoglobulina en tres ocasiones y vacuna antirrábica.

El animal agresor era de raza indefinida, pesaba más de 30 kilos, tenía cinco años de edad y estaba vacunado contra la rabia (Figura 3). Había matado previamente a un perro más pequeño y atacado a un adulto. Era cuidado y alimentado por un vecino. La evolución del paciente fue

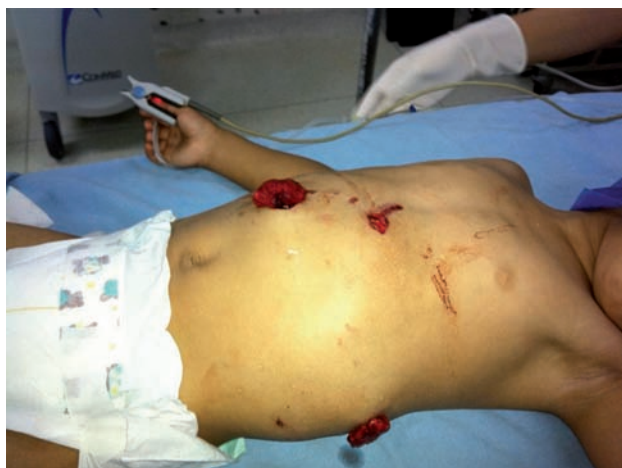

Figura 1. Imagen de las heridas causadas por la mordedura del perro.

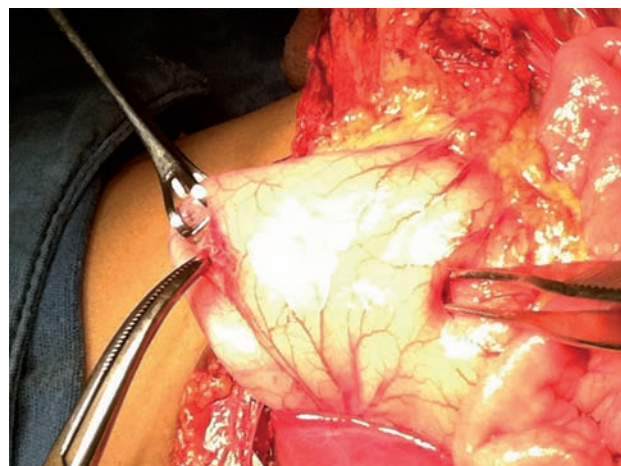


Figura 2. Momento operatorio que muestra las dos perforaciones del estómago.



Figura 3. El animal agresor, cruz de pastor alemán, cuyo peso debió superar 30 kilos. Su aspecto es el de un perro agresivo.

satisfactoria. A los cinco días de operado se dio de alta. Se encuentra totalmente recuperado.

ANALISIS

La necesidad del ser humano de convivir con animales, existe desde tiempos inmemoriales, haya sido por tener una mascota de compañía, para cacería, divertimento o para protección. También para trabajar en un circo, como cuidadores de otros animales en ranchos. Hay animales en centros de experimentación; el personal que trabaja con ellos y los médicos veterinarios, están expuestos al con-

tacto con animales carnívoros y otras especies peligrosas. Además hay el riesgo de una lesión traumática; existe la posibilidad de adquirir por transmisión, enfermedades como la psitacosis a través de las aves, la rabia por mamíferos y leptospirosis por roedores ⁵.

La mordedura por perro, en niños pequeños, sobre todo menores de siete años, la mayoría de las ocasiones ocurre en el macizo craneofacial. Esto se explica por la corta talla del niño; otras veces por la facilidad con que el niño acerca su cara al animal. Se refiere que hay entre 300 y 700 casos por cada 100 mil habitantes al año, lo que representa 44 mil niños atacados, de los cuales 16 mil son consideradas como graves ⁶.

Las razas de perro etiquetadas como de guardia y protección, son las que atacan con mayor frecuencia. En realidad cualquier animal puede ser peligroso. El problema tiene lugar sobre todo en comunidades de medio socioeconómico bajo, donde los animales sufren privación de agua y alimento y además en ocasiones, es golpeado. Es muy común en países en vías de desarrollo; no obstante, en los Estados Unidos de Norteamérica se han informado 334,000 ataques, que son motivo de visita a la sala de urgencias, de los cuales 4% requieren hospitalización ⁷.

Las heridas por mordedura que afectan las vísceras, se han observado en pocas ocasiones. Existen dos artículos al respecto: Uno de ellos ⁸ menciona la ruptura de un metro de ileon terminal causado por al ataque de tres perros a un niño de 19 meses de edad. Otro, es el caso referido por Gopal et al ⁹, quienes narran el drama y la crueldad con que un perro atacó a un niño que tenía un prolapso del recto y defecaba al aire libre. El perro comió parte del prolapso rectal. El niño llegó al hospital; tenía un metro de intestino gangrenado colgando del periné.

Desde el punto de vista de la mecánica de la mordedura de perro, la función de los colmillos, son para desgarrar y el resto de la dentadura, tritura y muele ¹⁰. Lo que varía entre las razas de perros son las dimensiones de las piezas dentales y la fuerza que aplican al morder. Las razas chow-chow y bull-terrier son las de mordedura más fuerte y destructora pues llegan a aplicar en cada ataque más de

1,800 libras de fuerza por pulgada cuadrada, suficiente para perforar una lámina de latón o fracturar el cráneo de un niño. En lo relativo a frecuencia, el perro que más agrede a los humanos es el pastor alemán; el labrador y chihuahua, los que menos ^{11,12}.

En nuestro caso, llama la atención que tenía tres heridas externas y que por la distancia entre ellas, se deduce que fueron consecuencia de más de una mordedura. Había dos perforaciones en la cara anterior del estómago en las que daba la impresión que participaron los dos colmillos y aparentemente las perforaciones ocurrieron en el primer ataque. Este evento parece ser el primero descrito en México.

REFERENCIAS

- Schinasi DA, Ellison AM. Spontaneous gastric perforation in a child with heterotaxy syndrome. *Pediatr Emerg Med* 2010;26:925-27.
- Honda S, Shinkai M, Usui Y, Hirata Y, Kitagawa N, Take H, Ohhama Y. Severe gastric damage caused by button battery ingestion in a 3-months-old infant. *J Pediatr Surg* 2010;45:e23-26.
- Tu RK, Starshak RJ, Brown B. CT Diagnosis of gastric rupture following blunt abdominal trauma. *Pediatr Radiol* 1992;22:146-7.
- Schechner LA. Gastric perforation and child abuse. *J Trauma* 1974;14:723-4.
- Karande S, Kulkarni H, Kulkarni M, Varaiya A de A. Leptospirosis in children in Mumbai slums. *Indian J Pediatr* 2002;69:855-8.
- Carlton AT. The incidence of facial injuries from dog bites. *JAMA* 1984;251:3265-6.
- Borud JL, Friedman WD. Dog bites in New York City. *Plastic Reconstruct Surg* 2000;106:987-90.
- Diau YG, Chu CC, Lee TS. Severe dog-bite injury with disrupted bowel in a 19-months-old boy. *Pediatr Surg Int* 1995;10:171-2.
- Gopal SC, Gangopahyay AN, Pandit SK, Sharma SP. Dog bite of the prolapsed rectum in a child. *Pediatr Surg Int* 1993;8:90-1.
- Baeza CH, González TM, Castillo AIC, Godoy AHE, Maraboto JAM. Mordedura craneofacial por perro. *Acta Pediatr Mex* 2010;31:89-94.
- Méndez MRG, Gómez MT, Somoza IA, Liras JM, Pais PE, Vela DN. Mordedura de perro. Análisis de 654 casos en 10 años. *An Esp Pediatr* 2002;56:425-9.
- Schwartzman DS, Pacin BM. Lesiones por mordedura de perro en niños. *Arch Argent Pediatr* 2005;103:389-95.