

Hematocolpos por himen imperforado: errores en su diagnóstico y abordaje

Dr. José Martín Palacios-Acosta,* Dra. Angélica León-Hernández,** Dr. Jaime Shalkow-Klincovstein,***
Dr. Joaquín Córdova-Ortega,**** Dr. Claudio Rangel-Quintana*****

RESUMEN

Las anomalías estructurales del aparato reproductor femenino se manifiestan en diferentes momentos cronológicos de la vida.^{1,5} El himen imperforado es la patología más frecuente del sistema de los conductos Mülllerianos.^{1,6} La sospecha diagnóstica se basa en el interrogatorio y los estudios de imagen. El tratamiento de elección del himen imperforado es la apertura o plastia de la membrana himeneal.^{4,25,26} Informamos cinco casos de himen imperforado, tratados con plastia del himen con buen resultado.

Palabras clave: Hematocolpos, himen imperforado, hidrocolpos, hematometra, masa abdominal, plastia.

ABSTRACT

Structural abnormalities of the female reproductive system are manifested in different chronological moments of life.^{1,5} An imperforate hymen is the most common pathology of the Müllerian duct system.^{1,6} A tentative diagnosis is based on a physical examination and imaging studies. The treatment of choice is the hymen plasty (opening of the hymenal membrane.)^{4,25,26} We report five cases who presented imperforate hymen. Successful plasty of the hymen was performed.

Key words: Hematocolpos, imperforate hymen, hidrocolpos, hematometra, abdominal mass.

Las anomalías estructurales del aparato reproductor femenino se manifiestan en diferentes momentos cronológicos de la vida,^{1,5} la mayoría de las anomalías de los genitales externos se manifiestan desde el nacimiento, en tanto que las anomalías

obstructivas y no obstructivas del aparato reproductor se manifiestan no sólo al nacimiento, sino durante la niñez, la pubertad, durante la menarca, en la adolescencia o en etapas posteriores de la vida.^{1,2}

El himen imperforado es el trastorno estructural más frecuente del sistema de los conductos Mülllerianos, que ocurre en el quinto mes de gestación.¹⁻³

Son frecuentes las variaciones del aspecto del himen; su orificio varía en tamaño, siendo desde muy pequeño, a muy grande. El grosor de la membrana del himen también varía. Requieren tratamiento quirúrgico los casos en los que se bloquea la salida de secreciones vaginales o del flujo menstrual, así como en los que interfiere con el acto sexual.^{4,5}

El himen imperforado es una patología infrecuente; ocurre aproximadamente en el 0.1% de las recién nacidas.^{1,6} Puede acompañarse de otras malformaciones urogenitales, como agenesia renal.^{2,7} Generalmente es asintomático, hasta que en la menarquia se acumula la sangre en los genitales internos. Otra forma de presentación en recién nacidas o lactantes es la presencia de una masa abdominal.^{3,8}

* Médico Adscrito del Servicio de Cirugía Oncológica, Instituto Nacional de Pediatría drjpalacios@hotmail.com Ext. 1322
** Médico General. Universidad Nacional Autónoma de México. Facultad de Estudios Superiores Iztacala angie_atl@hotmail.com
*** Jefe del Servicio de Cirugía Oncológica. Instituto Nacional de Pediatría drshalkow@yahoo.com
**** Médico Residente de Cirugía Oncológica. Instituto Nacional de Pediatría drjoaquinCORDOVA@hotmail.com
***** Médico Adscrito de Radiología. Hospital General de Zona / UMF N°29 Pediatría ranuinc007@hotmail.com

Correspondencia: Dr. José Martín Palacios-Acosta. Instituto Nacional de Pediatría. Insurgentes Sur 3700-C. Col. Insurgentes Cuicuilco. México 04530 D.F. Tel: 10 84 09 00.
Recibido: junio, 2011. Aceptado: agosto, 2011.

Este artículo debe citarse como: Palacios-Acosta JM, León-Hernández A, Shalkow-Klincovstein J, Córdova-Ortega J, Rangel-Quintana C. Hematocolpos por himen imperforado: errores en su diagnóstico y abordaje. Acta Pediatr Mex 2011;32(6):323-331.

La sospecha diagnóstica se realiza en base al interrogatorio y los estudios de imagen.⁴

En el caso de una masa abdominal, la valoración debe incluir la revisión del introito vaginal. Sin embargo, el pediatra no la realiza de manera sistemática en la exploración inicial ni en consultas subsecuentes, lo que retrasa el diagnóstico de la patología del himen a cualquier edad. Además, se cometen errores en el abordaje diagnóstico, lo que lleva a realizar laparotomías innecesarias.

PRESENTACIÓN DE CASOS

Caso 1. Niña de un mes de edad, enviada al servicio con diagnóstico de masa abdominal, probablemente tumor de ovario. A la exploración física se aprecia con buen estado general, abdomen con una masa palpable indolora en el hipogastrio, poco móvil, sin datos de irritación peritoneal. Una placa simple de abdomen mostró un desplazamiento de asas intestinales en forma periférica. (Figura. 1A) En el ultrasonido (USG) se vio aumento de volumen de aspecto mixto de predominio quístico, que desplaza a la vejiga hacia delante. (Figura. 1B) Se exploró el introito vaginal y se halló el himen a tensión. (Figura. 1C) Se realizó una punción de la membrana y se drenó un líquido serosanguinolento, aproximadamente 40 mL. Se aseó la cavidad y se realizó plastia de himen, con buen resultado. Egresó al día siguiente en buenas condiciones.

Caso 2. Niña de 15 años de edad, con dolor abdominal; no había presentado aún menarca. Ingresó al Servicio de Urgencias de un hospital, donde se diagnosticó un tumor de ovario derecho. Aparentemente se confirmó por ultrasonido. Se realizó una laparotomía exploradora y se encontró aumento de volumen del útero, ovarios congestivos hiperémicos, con líquido citrino pero sin evidencia de tumor.

Posteriormente ingresó a nuestro servicio por presentar dolor abdominal generalizado. En la exploración física se observaron características sexuales compatibles con Tanner estadio III: vello púbico más oscuro, más áspero y rizado que se extiende sobre el pubis en forma poco densa; crecimiento mamario, aréolas pigmentadas; pezones aumentados de tamaño, la mama y la aréola tienen un solo contorno. En el introito vaginal se observó el himen a tensión. (Figura. 2A) El USG mostró dilatación de la cavidad uterina. (Figura. 2B) Se realizó una punción y se drenaron aproximadamente 700 mL de coágulos y moco. Se hizo aseo externo y se realizó himenoplastia. La paciente egresó a las 48 horas sin complicaciones; hubo drenaje serosanguinolento durante tres días. Actualmente presenta periodos menstruales normales.

Caso 3. Niña de 15 años de edad. Ingresó al Servicio de Urgencias con dolor abdominal generalizado, sin datos de irritación peritoneal y fiebre de 38°C. A la exploración física se encuentra con facies de dolor. Características sexuales compatibles con Tanner estadio IV: vello púbico

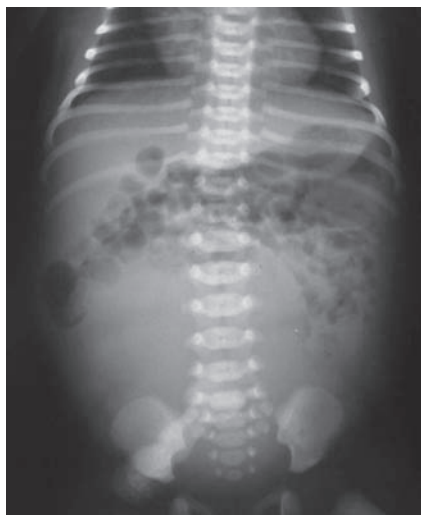

Figura 1A. RX simple de abdomen; se aprecia desplazamiento periférico de asas.

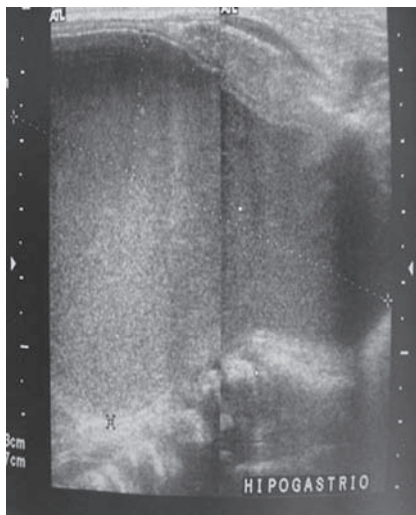


Figura 1B. USG que muestra aumento de volumen de aspecto mixto de predominio quístico, que desplaza a la vejiga hacia delante.

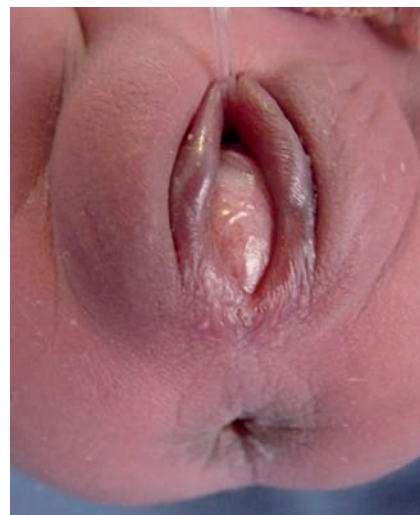

Figura 1C. Introito vaginal con himen a tensión.

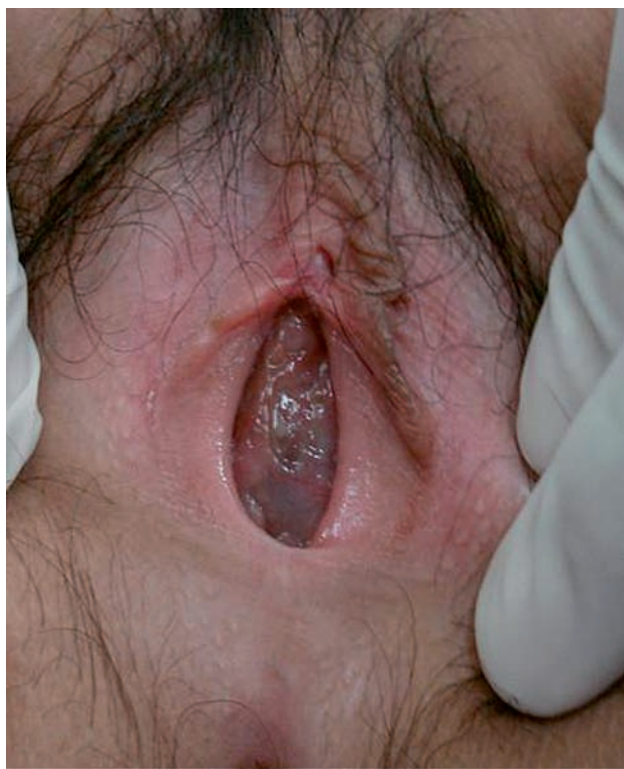

Figura 2A. Introito vaginal con himen a tensión.

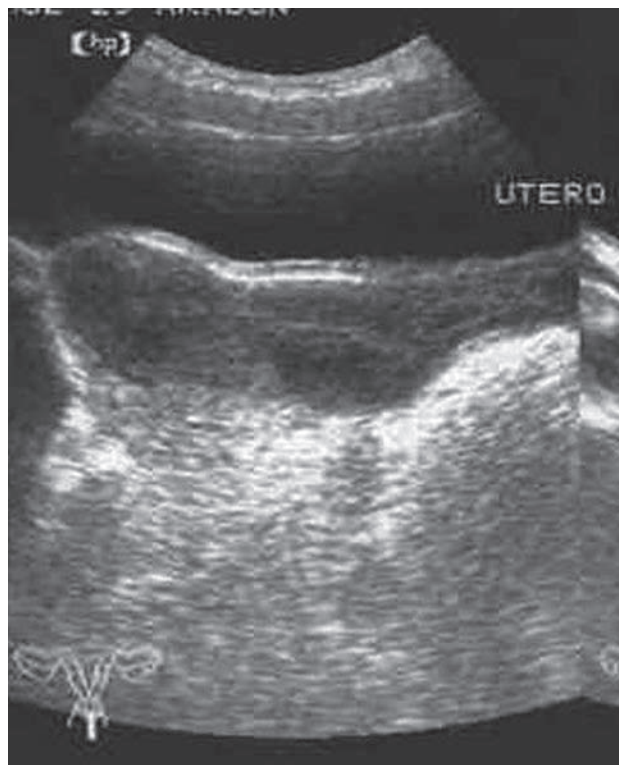


Figura 2B. USG. Obsérvese la dilatación de la cavidad uterina que involucra el introito vaginal.

co con las características del adulto pero sin extenderse hacia los muslos. Aumento de volumen de la mama, con areola más pigmentada y levantada por lo que se observan tres contornos: pezón areola y mama. Abdomen blando, doloroso a la palpación en el hipogastrio. Laboratorio: hemoglobina, 13.6 g/dL; hematocrito, 41.8%; plaquetas 280,000; leucocitos, 13,000 con predominio de bandas. La RX simple de abdomen mostró desplazamiento de asas intestinales en forma periférica. Se diagnosticó apendicitis. Se realizó una laparotomía exploradora; se hallaron 200 mL de líquido cetrino. El apéndice era normal. Había una masa pélvica probablemente de ovario por lo que se decidió efectuar un segundo abordaje por la línea media. Se concluyó que había una masa dependiente del útero. Se dio por terminado el acto quirúrgico. (Figura 3A)

Se envía a nuestro servicio, donde se sospechó himen imperforado. A la exploración física se encontró un himen a tensión. (Figura. 3B) El USG mostró el útero con contenido líquido, presencia de detritus y probable contenido hemático de 276 mL, que parecía comunicarse a través del canal cervical hasta las porciones proximal y medial de la vagina. (Figura. 3C)

Para fines diagnósticos se solicitó una tomografía axial computarizada (TAC); se corroboró la colección hemática intrauterina con una densidad de 80 unidades Hounsfield. (Figura. 3D) Se decidió operarla; obteniendo 1100 mL de coágulos y moco. Se aseó la región y se realizó plastia del himen. (Figura. 3E) La paciente egresó a las 48 horas en buenas condiciones. Actualmente tiene periodos menstruales normales.

Caso 4. Niña de 14 años de edad. Inició su padecimiento un mes antes, con dolor abdominal difuso y náuseas. Aún no había presentado menarca. A la exploración física se encontró el abdomen blando, depresible, doloroso a la palpación. Había una masa abdominal en el hipogastrio. Características sexuales compatibles con Tanner estadio IV. Introito vaginal con himen a tensión. (Figura. 4A) Laboratorio: hemoglobina, 14g/dL; hematocrito, 42%; plaquetas, 300,000; leucocitos, 9,000; tiempo de protrombina, 13 segundos; 95% de actividad, tiempo de tromboplastina, 36 segundos. El USG mostró una colección intrauterina con imagen de detritus en su interior compatibles con sangre y coágulos. (Figura. 4B)

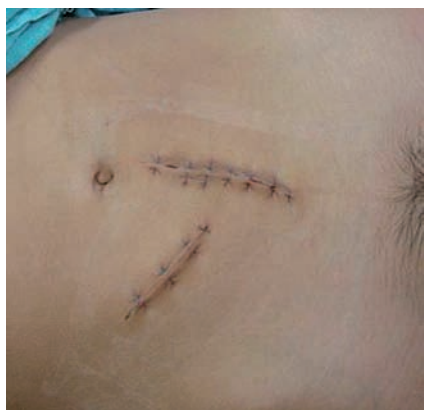

Figura 3A. Laparotomía exploradora.

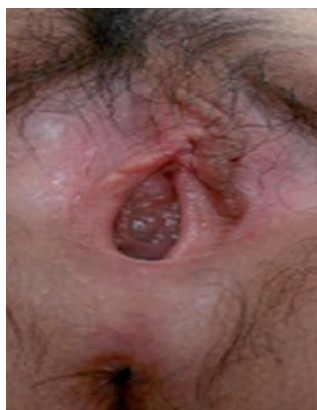


Figura 3B. Introito vaginal con himen a tensión.

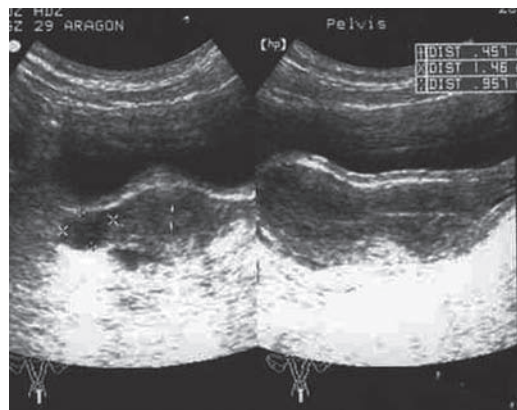


Figura 3C. USG. Se observa el útero con un contenido líquido que parece comunicarse a través del canal cervical hasta la vagina.

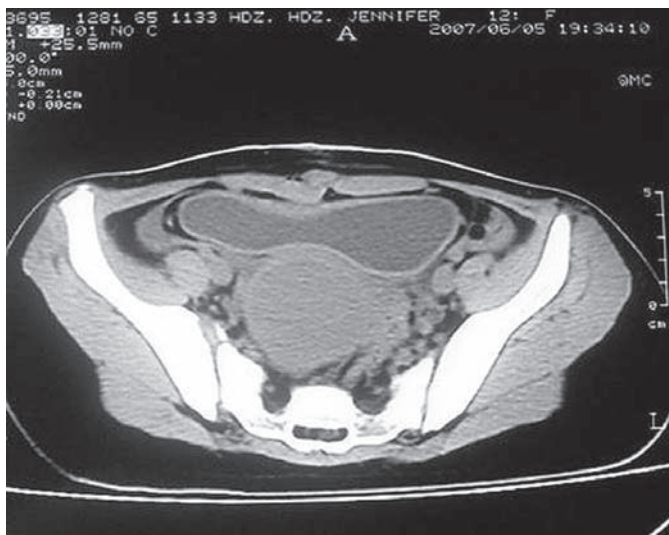

Figura 3D. TAC que corrobora la colección hemática intrauterina.

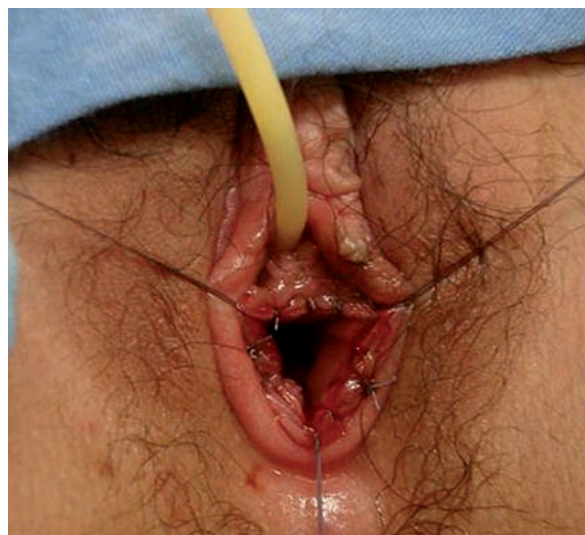


Figura 3E. Plastia de himen.

Se le realiza una punción del himen y se hizo un drenaje de líquido hemático espeso, (Figura. 4C). Se aseó la región y se practica plastia del himen. (Figura. 4D) Egresó al día siguiente sin complicaciones. Actualmente presenta periodos menstruales normales.

Caso 5. Niña de 12 años de edad que inicia su padecimiento actual un mes previo con dismenorrea, oligopsomenorrea, dolor abdominal en la fosa iliaca derecha. A la exploración física se encuentra abdomen blando, doloroso a la palpación en el hipogastrio y en la fosa iliaca derecha con datos de irritación peritoneal. El USG pélvico reveló un quiste de ovario izquierdo.

Se realizó una laparotomía exploradora. Se encontró un útero doble, el de lado derecho aproximadamente de 6 x 4 cm de diámetro, salpinge dilatada y ovario derecho con datos de torsión y áreas de necrosis y puntilleo hemorrágico. El útero izquierdo medía 4 x 2 cm con salpinge y ovario normales. Se realizó una salpingooforectomía El estudio de patología informó: hematosalpinx con cambios morfológicos compatibles a torsión tubaria.

Ingresó a nuestro servicio un mes después con dolor abdominal cólico, fiebre de 38.5°C. A la exploración física, abdomen distendido, doloroso a la palpación en el hipogastrio; sin datos de irritación peritoneal. Cicatriz quirúrgica

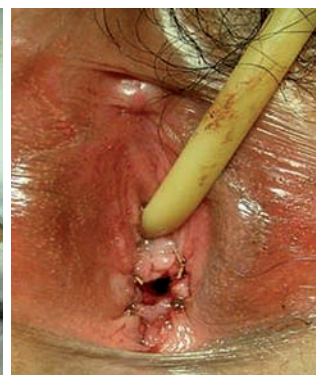
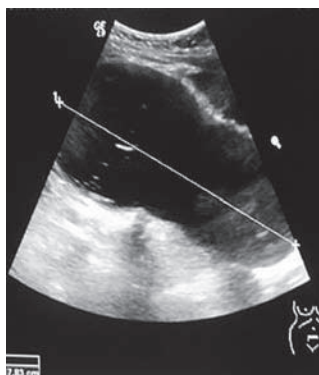
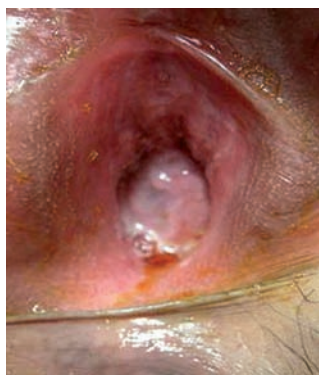

Figura 4A. Introito vaginal con himen a tensión.

Figura 4B. USG. Obsérvese la colección intrauterina.

Figura 4C. Punción del himen y drenaje de líquido hemático espeso.

Figura 4D. Plastia de himen.

reciente infraumbilical. Características sexuales compatibles con Tanner mamario IV, genital III -IV. Laboratorio: hemoglobina, 13g/dL; hematocrito, 39%; plaquetas, 256,000; leucocitos, 14000; tiempo de protrombina, 13 segundos, 85% de actividad; tiempo de tromboplastina, 25 segundos. La TAC reveló ausencia de riñón izquierdo, hidrometrocolpos con presencia de hidrosalpinx izquierda; útero bicorne. (Figura 5A)

RMN de pelvis. Útero didelfo, con vagina septada y cérvix hipoplásico izquierdo; sólo se logró observar un ovario en el lado izquierdo. (Figura. 5B) Se hizo el diagnóstico de síndrome de Herlyn – Werner – Wunderlich.

En el quirófano se observó himen a tensión (Figura. 5C). Se realizó punción y se drenaron 800 mL de líquido hemático espeso (Figura. 5D). Se realizó aseo y plastia de himen. (Figura. 5E) Egresó 24 h después de la cirugía; su evolución ha sido satisfactoria.

ANÁLISIS

El aparato reproductor deriva embriológicamente del seno urogenital y de los conductos de Müller.^{1,6} El seno urogenital da lugar a la formación del vestíbulo, del himen y del tercio inferior de vagina; de los conductos de Müller derivan los dos tercios superiores de la vagina, el cérvix, el útero y las trompas.^{2,7}

Las anomalías del aparato reproductor femenino son resultado de alguno de los siguientes trastornos: agenesia, hipoplasia, fusión vertical (anormalidades de la canalización como consecuencia del contacto anormal con el seno urogenital), fusión lateral (duplicación), o reabsorción (tabiques).^{2,6} El himen imperforado se debe a la falta de

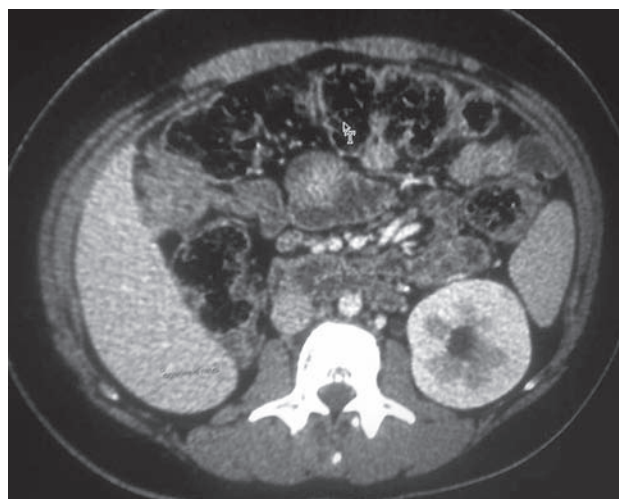


Figura 5A. TAC que revela ausencia de riñón izquierdo, hidrometrocolpos con presencia de hidrosalpinx izquierda y útero bicorne.

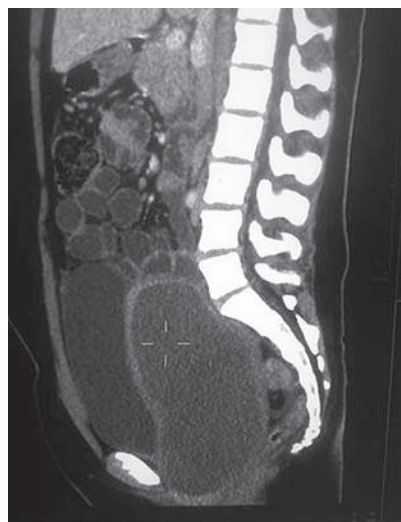


Figura 5B. RMN de pelvis con útero didelfo, vagina septada y cérvix izquierdo hipoplásico.

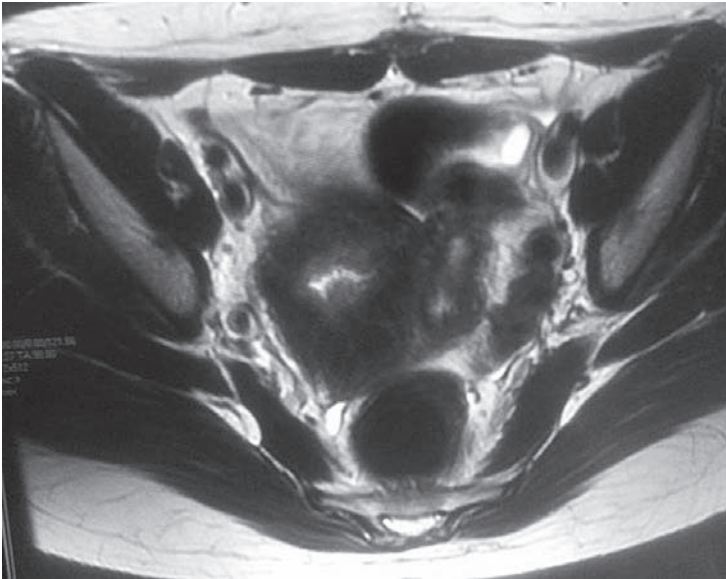


Figura 5C. Himen a tensión.

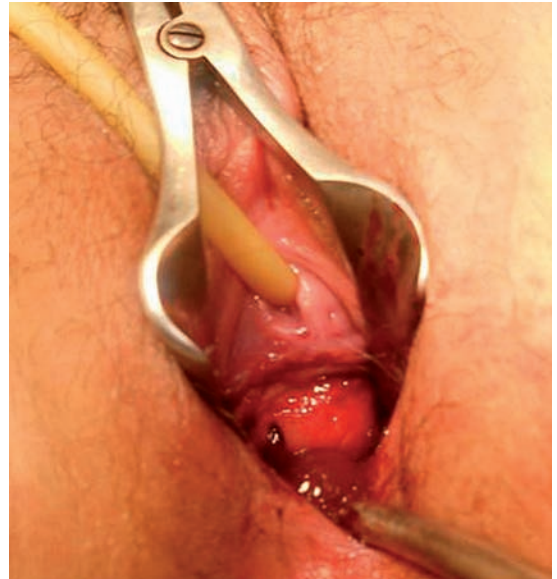

Figura 5D. Punción del himen y drenaje de líquido hemático espeso.

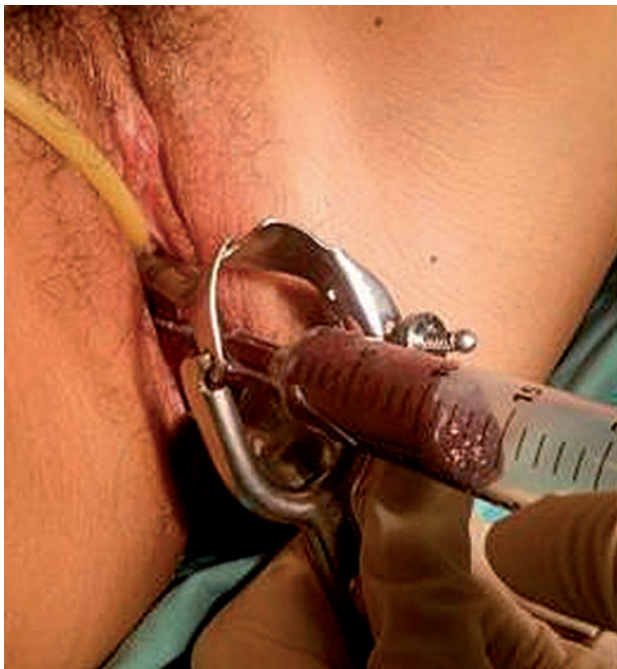
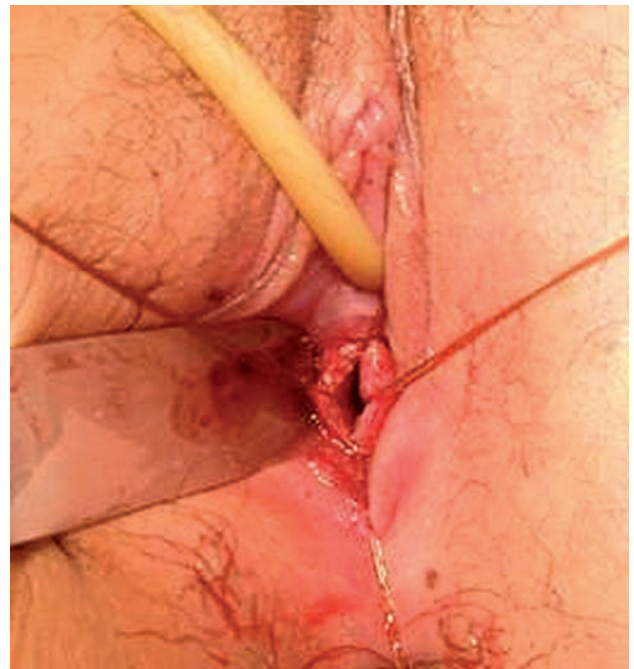
Figura 5E. Plastia de himen.



canalización del tejido conjuntivo que conforma el himen, lo que ocasiona que permanezca ocluida la salida de la vagina,^{5,9} debido a la persistencia de una porción de la membrana urogenital que ocurre cuando el mesodermo invade anormalmente esta membrana.^{7,9}

La frecuencia del himen imperforado varía entre 0.5 y 1 en 1,000 casos.^{2,4,5,10} Es aproximadamente del 0.1% en las recién nacidas, aparece en dos etapas de la vida: en la época neonatal y en la pubertad.^{5,8,10} Su presentación suele ser esporádica, aunque se han descrito casos de familiares debidos a herencia autosómica recesiva.¹²

Esta malformación no suele diagnosticarse durante los primeros años de vida, ya que por lo general no se realiza una exploración minuciosa de los genitales externos de la recién nacida o de la niña.

Si la malformación se detecta en niñas pequeñas se le conoce como hidrocolpos; en niñas púberes, criptomenorrea. El modo en que se manifiesta es variable. La asociación con otras malformaciones es infrecuente.^{2,11,13}

La retención de sangre en el interior de los genitales de las niñas se observa con relativa frecuencia y depende del defecto estructural que la causa y de la cantidad de sangre acumulada. Se puede localizar en la vagina (hematocolpos), en el útero (hematometra) o en las trompas de Falopio (hematosalpinx).^{5,12,14}

Cuando se retrasa el diagnóstico puede producirse menstruación retrógrada a través de la trompa de Falopio (salpingohematometra), en todo el sistema (hematocolpouterosalpingooforectasia) o inclusive puede derramarse a cavidad peritoneal si la tensión intraluminal rebasa ciertos límites, a lo cual se ha dado un importante papel en la génesis de la endometriosis.^{4,6,8,13}

El cuadro clínico del hematocolpos esta dado por alguno o varios de los siguientes trastornos: amenorrea primaria (criptomenorrea), desarrollo púberal avanzado,^{14,15} dolor y distensión abdominal, masa palpable a nivel del hipogastrio, prominencia del himen y aumento de la red capilar, cuando en el examen físico se realiza la separación de los labios menores y al tacto rectal se nota que la vagina ocupada.^{16,17} Se han descrito casos con sintomatología del aparato genitourinario como disuria recurrente, tenesmo y dolor lumbar.^{4,5,17}

El flujo menstrual atrapado, llena en forma primaria la vagina y por comunicación al útero, se manifiesta como una masa abdominal. Si no se diagnostica el problema, la sangre puede, en forma retrógrada, ocasionar una

salpingohematometra o hematosalpix. Si tiene lugar una retención urinaria se debe a la compresión de la vejiga y de la uretra. El diagnóstico tardío de esta patología –himen imperforado– puede ser causa de endometriosis, adenosis vaginal y hemoperitoneo.^{5,18}

Por sus características peculiares esta patología también puede causar torsión de los anexos e hidronefrosis.^{7,9}

El diagnóstico de himen imperforado se puede realizar in utero en el segundo trimestre del embarazo por medio de una ecografía fetal.^{4,19} El hallazgo de un hidrometrocolpos in útero tiene el interés de inducir la búsqueda de malformaciones renales.^{6,20}

La ecografía pélvica facilita el diagnóstico preoperatorio correcto de himen imperforado. Este estudio permite la rápida comprobación del diagnóstico clínico y la exclusión de otras malformaciones genitales.^{20,21}

El diagnóstico temprano se puede realizar explorando a la niña recién nacida o cuando hay una producción excesiva de moco cervical que al acumularse, se comporta como un hidrocolpos.^{18,21}

Cuando no se diagnostica, por lo general sigue un periodo asintomático hasta la pubertad, cuando se inicia la menarquia y las sucesivas menstruaciones; la sangre comienza a acumularse en la cavidad vaginal y el fenómeno se conoce como criptomenorrea.^{5,22,23}

En el diagnóstico diferencial, se deben considerar: adherencias labiales, septo vaginal obstructivo o parcialmente obstructivo; quiste vaginal o de ovario, agenesia vaginal (Síndrome Mayer-Rokitansky-Kuster-Hauser) con o sin la presencia de útero o endometrio funcional; feminización testicular; prolapso ureteral, ureterocele, quiste parauretral, rhabdomyosarcoma vaginal y retención vesical.²⁴⁻²⁶

El tratamiento de elección es la plastia del himen: apertura de la membrana himeneal. La técnica quirúrgica más aceptable es la descrita por Rock, que consiste en efectuar incisiones estrelladas a través de la membrana himeneal con escisión de los bordes.²⁷⁻²⁹

Se han descrito otras técnicas quirúrgicas como la de Pozz que consiste en incidir el himen y los músculos constrictores a las 5 y 7 horarias de manera radial. Se hacen incisiones transversales en los músculos constrictores de la vulva y se suturan circularmente con puntos separados. Esta técnica tiene la finalidad de agrandar el orificio vaginal. La técnica de Graber propone una hemisección inferior y radiada del himen con sección muscular de los cons-

trictores. La técnica de Capraro consiste en una sección himeneal sagital, que proporciona un himen labiado, es la única técnica que conserva la integridad del himen.²⁹⁻³²

El abordaje quirúrgico que se realizó en nuestros pacientes, es sencillo. No debe realizarse laparotomía exploradora. Por un abordaje del introito vaginal se coloca inicialmente un sonda Foley para vigilar la uretra y no lesionarla al momento de realizar la himenoplastia; posteriormente se drena el contenido de retención del útero y se realiza un aseo exhaustivo. Se vigila a la paciente por 24 horas y se le puede egresar en 48 horas. No deben introducirse aspirador o dilatadores con fines de un aseo exhaustivo. Preferimos la compresión bimanual.

Entre las complicaciones del tratamiento se han señalado la formación de un anillo himeneal con dispareunia y retención urinaria.^{33,34}

CONCLUSIÓN

El aspecto ginecológico de las adolescentes es sin duda un problema a nivel institucional y privado, ya que el pediatra no maneja los conceptos básicos y el ginecólogo la mayoría de los casos no cuenta con la experiencia suficiente. Éste deja un área en que las pacientes quedan desprotegidas y expuestas a errores en el diagnóstico y en el tratamiento.

Es muy importante el interrogatorio y tener in mente la posibilidad de himen imperforado en niñas recién nacidas cuando acuden al pediatra o al cirujano pediatra, y en adolescentes que muestran vello púbico y desarrollo de glándulas mamarias con amenorrea, en cuyo caso se debe sospechar himen imperforado. Esto debe corroborarse clínicamente y por ultrasonido.

Se pueden cometer errores muy graves, desde un abordaje abdominal mal indicado, hasta cirugías mutilantes por un mal diagnóstico. De ahí la importancia de dar a conocer estos casos. Es de suma importancia la exploración cuidadosa de genitales externos en pacientes de todas las edades.

REFERENCIAS BIBLIOGRÁFICAS

- Kloss T, Nacca E, Cantor M. Hematocolpos secondary to imperforate hymen. *Int J Emerg Med* 2010;5(6):98–9.
- Kalmantis K, Koompis C, Daskalakis G, Papantoniou N, Mesogitis S, Antsaklis A. Imperforate hymen with hematocolpometra combined with elevated Ca 125. *Bratisl Lek Listy* 2009;110(2):120–2.
- Ketabchi A, Naroeei S, Ahmadinejad M. Hematocolpos as a cause of urinary overflow incontinence in a young girl: a case report. *Iran J Radiol* 2009;6(2):97–9.
- Jocelle D, Sunil P, Watson D, Grover S. Laparoscopic drainage of hematocolpos: a new treatment option for the acute management of a transverse vaginal septum. *Fertility and Sterility* 2010;94(5):1853–7.
- Saeed A, Morris L, Atkinson E. Distal mucocolpos and proximal hematocolpos secondary to concurrent imperforate hymen and transverse vaginal septum. *J Pediatr Surg* 2009;34(10):1555–6.
- Saks E, Vakili B, Steinberg C. Primary amenorrhea with an abdominal mass at the umbilicus. *J Pediatr Adolesc Gynecol* 2009;22:1–3.
- Mustafa B, Deniz U, Cumhuri A. Hymen sparing surgery for imperforate hymen: Case reports and review of literature. *J Pediatr Adolesc Gynecol* 2009;22(5):61–4.
- Dane C, Dane B, Erginbas M, Cetin A. Imperforate hymen: A rare cause of abdominal pain: Two cases and review of the literature. *J Pediatr Adolesc Gynecol* 2007;20(2):245–7.
- Stone M, Alexander L. Imperforate hymen with hematocolpometra. *N Engl J Med* 2004;12(5):351–7.
- Warner E, Mann M. Hematocolpos with imperforate hymen. *Obstet Gynecol* 2005;6(4):405–10.
- Joachim-Sailer F. Hematometra and hematocolpos: Ultrasound findings. *AJA* 2009;3(2):1010–11.
- Agüera-Font J, Lozoya-Serrano B, Mendieta-Sanz E. Masa abdominal en niñas adolescentes. Hematocolpos: a propósito de un caso. *Rev Pediatr Aten Prim* 2002;4(15):89–93.
- Vázquez-Pizaña E, Rojo-Quiñones A, Vargas-Salazar O, Gómez-Rivera N, López-Cervantes G. Malformaciones del aparato genital femenino en la adolescencia. *Bol Clin Hosp Infant Edo Son* 2006;23(2):57–63.
- Lewitan G, Pérez S, Levy J, Raful A, Poncelas M, Chomski B. Hallazgos del neonatólogo en el examen genital de la recién nacida. *Arch Argent Pediatr* 2003;101(5):382–5.
- Yoder C, Pfister C. Unilateral hematocolpos and ipsilateral renal agenesis: Report of two cases and review of the literature. *Am J Roentgenol* 2007;127:303–8.
- Cem D, Banu D, Murat E, Ahmet C. Imperforate hymen: A rare cause of abdominal pain: Two cases and review of the literature. *J Pediatr Adolesc Gynecol* 2007;20:245–7.
- Saks K, Vakili B, Steinberg C. Primary amenorrhea with an abdominal mass at the umbilicus. *J Pediatr Adolesc Gynecol* 2009;22(7):1–3.
- Khemchandani S, Devra A, Sandeep G. An unusual case of urinary tract obstruction due to imperforate hymen in an 11-month-old infant. *Indian J Urol* 2007;23(2):198–9.
- Nova J, Cots D, Rodríguez P, Wagner G, Núñez M. Hematometra por hematocolpo secundario a himen imperforado: reporte de un caso. *Rev Méd Dominicana* 2004;55(3):211–3.
- Delgado P, López N, Rodríguez H, Espín J, Pizarro M, Rodríguez R. Himen imperforado como causa infrecuente de dolor abdominal recurrente. *An Pediatr (Barc)* 2007;66(6):626–8.
- Hernández M, Cevallos J, Fuente J, Gil G, Tejada J, Lopera E. Hematocolpos. Imperforación del himen en adolescente. *Clín Invest Ginecol Obstetr* 2008;35(2):69–70.
- Fontirroche-Cruz R, Barroetabeña-Riol Y, Rodríguez-Nuñez B, González-Dalmau L. Secondary hematocolpos to imperforate hymen in the adolescence. A case report. *MEDICIEGO* 2010;16(1):1–5.

23. Dennie J, Pillay S, Watson D, Grover S. Laparoscopic drainage of hematocolpos: a new treatment option for the acute management of a transverse vaginal. *Septem Fertil Steril* 2010;94(5):1853-7.
24. Gómez C, Serna P, Trives B, Navarro A, Garaulet R, Ingelmo J. Hematocolpos secundario a himen imperforado aislado. Aportación de la ecografía pélvica abdominal. *Prog Obstet Ginecol* 2004;47:139-42.
25. Sailer FJ. Hematometra and hematocolpos: ultrasound findings. *AJR* 2007;132:1010-11.
26. Jiménez E, García D, García T, González F. Masas abdominales en la infancia. *Bol Pediatr* 2002;41:122-30.
27. Fernández A, Roca J, Nieto R, Mulet F, Román P. Himen imperforado: una revisión de diez años. *Rev Pediatr Atenc Prim* 2007;20(5):51-6.
28. Dickson A, Saad S, Tesar D. Imperforate hymen with hematocolpos. *Aniñas Emerg Med* 2005;14(5):467-9.
29. Tejerizo G, Teijelo A, Sánchez S, García R, Benavente J, Pérez E, y cols. Hematocolpos-hematometra por imperforación himeneal. *Clin Invest Ginecol Obstet* 2000;27:397-404.
30. Gyimadu A, Sayal B, Guven S, Gunalp S. Hematocolpos causing severe urinary retention in an adolescent girl with imperforate hymen: an uncommon presentation. *Arch Gynecol Obstetr* 2006;280(3):461-63.
31. Ali A, Cetin C, Nedim C, Kazim G, Cemalettin A. Treatment of imperforate hymen by application of Foley catéter. *Eur J Obstet Gynecol Reprod Biol* 2004;106(1):3-4.
32. López J, Murillo C, Rosa J. Retención urinaria causada por hematocolpos secundario a himen imperforado. *Arch Esp Urol* 2003;46:732-3.
33. Herrera J, Castaño J, Soler J. Himen imperforado con hematocolpos diagnosticado por síntomas urinarios. *Actas Urol Esp* 2006;14:50-1.
34. Schneider K, Hong J, Fong J, Sanders C. Hematocolpos as an easy overlooked diagnosis. *Curr Opin Pediatr* 2009;11:249-52.

SUSCRIPCIÓN

ACTA PEDIÁTRICA DE MÉXICO

Suscripción anual (6 números): \$350.00 (trescientos cincuenta pesos)

Nombre: _____

Dirección: _____

Colonia: _____ Estado: _____

Código postal: _____ País: _____

Teléfono: _____

Depósito en la cuenta 4030985774 del Banco HSBC.

Enviar ficha de depósito, en un plazo no mayor de 20 días, a: Publicaciones Médicas. Instituto Nacional de Pediatría. Insurgentes Sur 3700 C, Col. Insurgentes Cuicuilco, México, DF 04530. Tel.: 1084-0900 ext. 1112 y 1489.