

<https://doi.org/10.18233/apm.v45i6.3039>

Pie Plano en Pediatría. ¡Lo que el pediatra debe saber!

Flatfoot in pediatrics. What the pediatrician should know!

José Cortés Gómez,¹ Felipe Aguilar Ituarte²

INTRODUCCIÓN

El pie plano se define como la pérdida del arco longitudinal interno del pie, asociado a una deformidad en valgo del retropié y su diagnóstico en niños se realiza clínicamente y con apoyo plantar.¹⁻² En la mayoría de los casos se trata de una variante fisiológica benigna, propia de la etapa de la niñez y que coincide con el inicio de la marcha hasta los 9 años de edad. Esta condición se puede corregir de forma pasiva y activa, siempre y cuando el niño no presente ninguna anomalía neurológica, especialmente antes de los 6 años de edad. También se define como la deformación en la cual el arco plantar interno ha disminuido en su altura o ha desaparecido, generando un aumento de la huella plantar, como resultado de alteraciones en la elasticidad musculo-ligamentaria, condicionando desequilibrio muscular del pie.³ El tratamiento solo está indicado para variantes sintomáticas. En el caso del pie plano rígido, son necesarios otros diagnósticos para excluir causas neurológicas o estructurales⁴.

Aspectos epidemiológicos

En México, entre 15 y 20 por ciento de la población padece pie plano y de no ser tratado con oportunidad, puede ocasionar desgaste articular de tobillo, rodilla, cadera y columna³.

La prevalencia del pie plano (flexible) en niñas/niños de 2 a 6 años varía de 21 a 57%, y disminuye de 13.4 a 27.6% en la edad escolar.

¹ Departamento de ortopedia.

² Unidad de publicaciones médicas. Instituto Nacional de Pediatría, SSA, CDMX.

Correspondencia

José Cortés Gómez
pediatips@outlook.com

Este artículo debe citarse como: Cortés Gómez J, Aguilar Ituarte F. Pie Plano en Pediatría. ¡Lo que el pediatra debe saber! Acta Pediatr Méx 2024; 45 (6): 645-648.

La prevalencia del pie plano patológico es de menos del 1% (síndromes dismorfológicos vgr. Artrogriposis familiar múltiple). Los niños tienen el mayor porcentaje de pie plano flexible (52%) que las niñas (36%).³

Comorbilidades asociadas y qué hay que buscar

Dos de las principales causas del pie plano son la hiperlaxitud ligamentaria y el sobrepeso, así como los pacientes con trisomía 21, Síndrome de Ehlers-Danlos y Marfan, que suelen tener pie plano muy grave.^{1,2,4}

Presentación clínica

La Ausencia o deformidad del arco plantar se puede identificar a cualquier edad, es conveniente que sea diagnosticado a partir de los dos años, ya que antes y desde el nacimiento los infantes cuentan con un cojinete graso en la región plantar que puede dar la apariencia de pie plano.¹ Las variantes clínicas pueden ser:¹

- **Flexible**, donde se presenta debilidad de músculos y ligamentos en la región plantar.
- **Flexible** con tendón de Aquiles y plantar delgado cortos.
- **Rígido o estructurado sindromático**, caracterizado por deformidad en los huesos de la extremidad (astrágalo vertical congénito o astrágalo verticalizado).

Abordaje diagnóstico sugerido¹⁻⁵

El diagnóstico se establece con una exploración física completa y por medio de pruebas complementarias simples.

El examen clínico se realiza en dos fases:

1. Examen clínico en descarga:

- Búsqueda de zonas dolorosas (zonas de hiperqueratosis plantar).
- Inspección articular (test de Kelikian ó Windlass invertido).
- Inspección morfológica.
- Inspección cutánea.

2. Examen clínico en carga:

- Valoración del pie bajo la acción del peso del cuerpo.
- Valoración estática.
- Valoración de la flexibilidad del arco.
- Valoración del paciente apoyado en las puntas de los pies que aumenta la bóveda plantar.
- Valoración de la marcha (toe in, metatarso primo varo, torsión tibial, genu valgo o varo).

Se recomienda realizar pruebas de confirmación diagnóstica para demostrar pie plano flexible o alguna otra condición patológica:

- La Prueba de Jack: valora la flexibilidad del pie y la integridad ligamentaria.⁵
- La Prueba de Rodríguez Fonseca: demuestra lesión del tendón tibial posterior y la presencia de la malformación congénita conocida como coalición tarsal.

Dentro de las pruebas complementarias se utiliza el plantoscopia para la visualización directa de la región plantar: de manera estática con apoyo bipodal, colocar al paciente de espaldas al explorador, con los pies en apoyo bipodal y separados al menos 15 cm, se recomienda identificar la ausencia de los arcos plantares, deformidades óseas, hiperqueratosis y desviaciones en valgo o varo del retropié.³⁻⁵ No se recomienda

realizar estudios radiográficos en los pacientes que presentan datos de pie plano flexible.

Solo en los casos donde se documente la presencia de pie plano doloroso solicitar estudios radiográficos en proyecciones dorsoplantar y lateral con apoyo de ambos pies. **Figura 1**

Diagnóstico diferencial

Ante la presencia de pie plano rígido o doloroso, considerar que este es producido por un acortamiento o espasticidad del tendón de Aquiles (asociado o no a enfermedad neuromuscular), alteraciones congénitas del pie, o cualquier patología que afecte la movilidad de la articulación subastragalina, así como artritis reumatoide juvenil o alguna enfermedad inflamatoria de etiología autoinmune.

TRATAMIENTO

Los pacientes asintomáticos no requieren tratamiento en más del 95% de los casos. No se ha demostrado la efectividad de aplicación de zapatos ortopédicos, plantillas (ortésis) o ejercicios específicos dirigidos a los músculos de la región plantar.¹⁻⁵

Cuando referir y a quién referir:

Se recomienda enviar al servicio de Ortopedia a los pacientes que presenten alguna de las siguientes condiciones:

- Pacientes con trisomía 21.
- Síndrome de Ehlers-Danlos.
- Síndrome de Marfán.

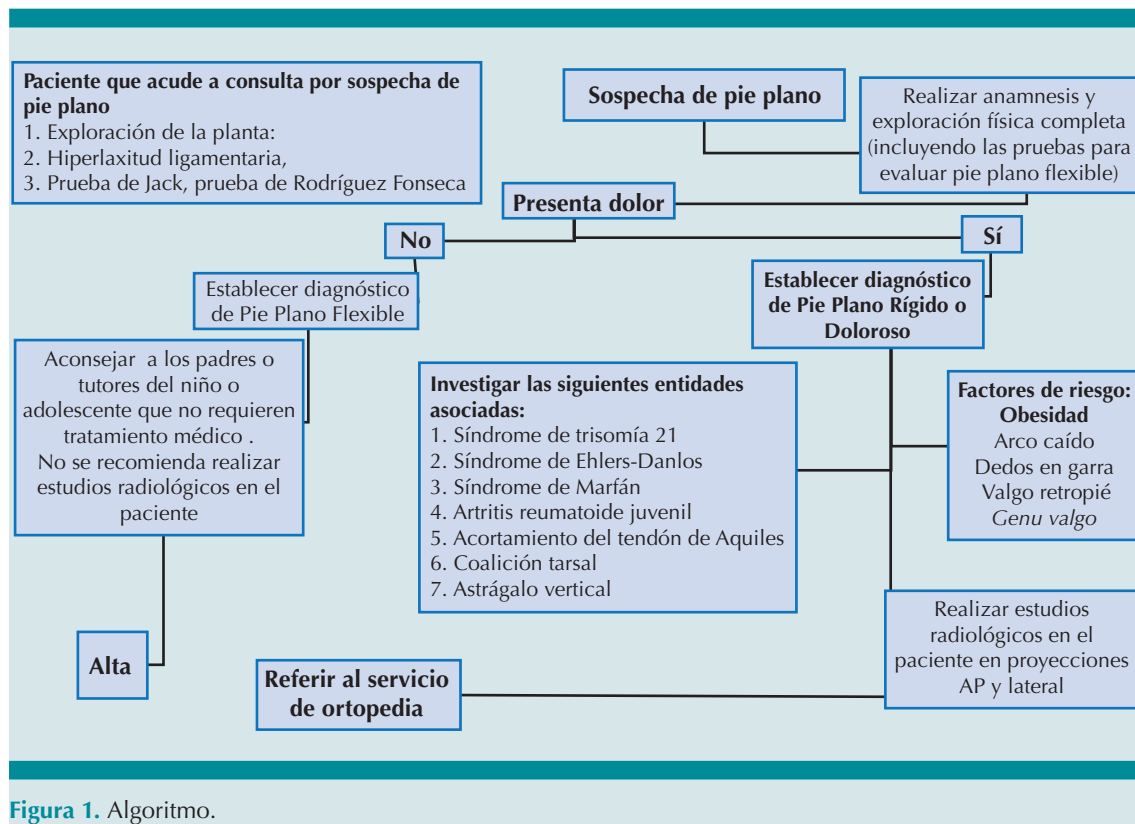


Figura 1. Algoritmo.

- Pacientes con pie plano rígido o doloroso secundario a un acortamiento o espasticidad del tendón de Aquiles (asociado o no a enfermedad neuromuscular).
- Coalición tarsal.
- Astrágalo vertical o congénito.
- Artritis juvenil.
- Cualquier patología que afecte la movilidad de la articulación subastragalina.
- Escafoides accesorio, *Os trigonum*, *Os vesalio*, Osteocondritis.

ESTUDIOS Y SEGUIMIENTO

1. Radiografías AP y lateral y Oblicuas de ambos pies con carga.
2. Perfil inmunológico (solo si hay datos clínicos sugestivos de enfermedad inflamatoria autoinmune).
3. Educación para la salud: Cambiar hábitos posturales en los niños como evitar el uso de calzado plano tipo tenis cambia por un calzado cómodo, flexible, antiderrapante, que les permita correr, saltar, etc., incluso favorecer un ambiente seguro que le permita caminar descalzo.

4. Control de peso.
5. Ejercicio diario, que sean actividades lúdicas, recreativas no excesivas o extenuantes.
6. Evitar el sobre entrenamiento y las cargas pesadas de más de 2 horas al día de cualquier deporte, con la finalidad de evitar lesiones por sobreuso
7. Citas de seguimiento cada 4 a 6 meses.

Figura 1

REFERENCIAS

1. Dingeldey E, Oblinger B. Kindlicher Knick-Senk-Fuß [Flatfoot in children]. Orthopädie (Heidelb). 2024 May;53(5):379-390. German. doi: 10.1007/s00132-024-04490-x. Epub 2024 Apr 5. PMID: 38578460.
2. Eva R. Gil Monzó Juan Pedro García Paños Rosa Busquets Net en Pie Plano Infantil, Sociedad Española de Medicina y Cirugía de Pie y Tobillo, 2021
3. www.imss.gob.mx/sites/all/statics/guiasclinicas/779GER.pdf Consultado el 4 noviembre del 2024
4. Xu, L.; Gu, H.; Zhang, Y.; Sun, T.; Yu, J. Risk Factors of Flatfoot in Children: A Systematic Review and Meta-Analysis. Int. J. Environ. Res. Public Health 2022, 19, 8247. <https://doi.org/10.3390/ijerph19148247>
5. <https://www.gob.mx/salud/articulos/detecta-a-tiempo-el-pie-plano>, Consultado el 4 noviembre del 2024