

Manejo toracoscópico sin pleurodesis en neumotórax espontáneo primario

Thoracoscopic management without pleurodesis in primary spontaneous pneumothorax.

Sofía Brenes-Guzmán

Resumen

ANTECEDENTES: La acumulación de aire en la cavidad pleural sin una patología aparente se denomina Neumotórax Espontáneo Primario (NEP), su causa principal es ruptura de bulas subpleurales (BS). Se presenta sobre todo en adolescentes, pero tiene baja incidencia de 3.4:100,000, por lo que el tratamiento se basa en guías con recomendaciones internacionales en adultos, series de casos o revisiones sistemáticas.

OBJETIVO: Describir el manejo, experiencia quirúrgica, evolución y estancia hospitalaria en los pacientes con NEP por bulas en nuestro centro.

CASO CLÍNICO: Se describe el manejo en 7 pacientes pediátricos, con edad promedio entre los 12 y 16 años, quienes presentaron neumotórax mayores. Se realizó manejo conservador con drenaje pleural con persistencia de fuga a las 48-72 horas, por lo que se decidió realizar resección de BS con engrapadora lineal por toracoscopia video-asistida (TVA), no se realizó pleurodesis mecánica o química por el riesgo de las complicaciones propias. A las 48 horas postquirúrgicas se retiró el drenaje pleural con remisión de la enfermedad y los pacientes se egresaron a las 72 horas postquirúrgicas. A los 8 meses de evolución persisten sin recaída.

CONCLUSIÓN: El uso de manejo conservador en pacientes pediátricos sin importar el tamaño del neumotórax, no debe sobrepasar las 24-48 horas para el manejo quirúrgico, con ello se disminuye el tiempo de estancia hospitalaria y comorbilidades asociadas, además la resección de BS con engrapadora lineal mecánica sin pleurodesis es un tratamiento seguro hasta el momento sin datos de recidiva, como se comprueba en esta serie de casos.

PALABRAS CLAVE: Neumotórax espontáneo primario, bulas subpleurales, toracoscopia video asistida.

Abstract

BACKGROUND: Air accumulation in pleural cavity without a cause can be classified as primary spontaneous pneumothorax and the main problem is subpleural bullae rupture. Mostly is present in adolescents and has a low incidence of 3.4:100 000. The management is based on adult guidelines recommendations or systematic reviews.

OBJECTIVE: Describe the management in pediatric patients with primary spontaneous pneumothorax secondary to subpleural bullae, surgery experience, outcome and hospital stay days.

Residente de Cirugía pediátrica, Unidad Médica de Alta Especialidad, Hospital de Pediatría, Centro Médico Nacional Siglo XXI, Ciudad de México.

Recibido: 27 de julio de 2022

Aceptado: 23 de enero de 2023

Correspondencia

Sofía Brenes Guzmán
sofiabrenesg1992@gmail.com

Este artículo debe citarse como: Brenes-Guzmán S. Manejo toracoscópico sin pleurodesis en neumotórax espontáneo primario. Acta Pediatr Méx 2023; 44 (3): 198-203.

CLINICAL CASE: Seven pediatric patients were observed in these clinical series, aged between 12 and 16 years old, with mayor pneumothorax. They all have been managed with conservative treatment and have persistence of air leak up to 48-72 hours, so then it was decided to remove the bullae with lineal stapler by thoracoscopic video-assisted approach. Pleurodesis was not performed in these cases. The pleural tube was removed 48 hours later and then they were discharged. 8 months after the surgery they remain without exacerbation.

CONCLUSIONS: The conservative management in pediatric patients must not exceed 24-48 hours of vigilance without improvement to offer surgery and have less days of hospital stay and comorbidities, the resection of bullae with lineal mechanical stapler without pleurodesis is a safe choice without recurrence, as it is proved in this report.

KEYWORDS: Primary spontaneous pneumothorax, subpleural bullae, video-assisted thoracoscopy.

ANTECEDENTES

La acumulación de aire en la cavidad pleural sin una patología aparente se denomina Neumotórax Espontáneo Primario (NEP), principalmente es secundario a ruptura de Bulas Subpleurales (BS).¹ Se presenta en adolescentes o adultos jóvenes con incidencia general de 3.4:100,000, de los cuáles sólo el 10-25% son pacientes pediátricos y es debido a la baja incidencia que no existen guías dirigidas al tratamiento en este grupo etario, por lo que se utilizan las recomendaciones en adultos de la guías internacionales de la *British Thoracic Society* (BTSG) y *American College of Chest Physicians* (ACCP),² así como recomendaciones a partir de revisiones sistemáticas de evidencia en tratamiento pediátrico.³

Generalmente, los pacientes presentan las mismas características como estatura alta y complexión delgada. El cuadro clínico se presenta con dolor torácico opresivo de inicio agudo súbito con tos agregada que progresa a disnea y se confirma diagnóstico de NEP mediante radiografía de tórax. Para determinar el manejo se clasifica como mayor o menor con la fórmula

de *Light* (menor o mayor a 3 cm),⁴ la BTSG (2 cm entre el borde lateral del pulmón y la pared torácica), y la ACCP (3 cm entre el pulmón y pared apical torácica).⁵

Además de la cantidad de neumotórax, es importante la sintomatología y el número de evento (primero o recurrente). Las guías internacionales (BTSG y ACCP) dictan manejo conservador ante un NPE menor con sintomatología leve, incluso colocación de drenaje pleural si la fuga persiste a las 48 horas en pacientes pediátricos según recomendaciones actuales, entonces se ofrece manejo quirúrgico con tomografía previa para planeación, mientras que al tratarse de un NEP mayor se ofrece tratamiento quirúrgico inmediato.^{6,7,8,9}

El tratamiento quirúrgico es la resección con endograpadora de las bulas subpleurales mediante TVA bajo intubación bronquial selectiva con drenaje pleural mínimo 48 horas posteriores.^{10,11} El objetivo es eliminar la causa de la fuga, re-expansión completa del parénquima pulmonar, y se ha descrito la pleurodesis mecánica para disminuir el riesgo de recidiva, sin embargo, se

ha demostrado también que la pleurodesis mecánica o química se ve asociada a complicaciones como adherencias firmes, sangrado, hematoma e incluso infección, por lo que no se recomienda ampliamente. El tratamiento quirúrgico en conjunto disminuir morbilidad.^{11,12,13}

CASOS CLÍNICOS

Se describe el manejo en 7 pacientes (**Cuadro 1**) con rangos de edad entre los 12 y 16 años de edad, quienes al momento de su ingreso al hospital evidenciaron neumotórax mayor por medio de radiografía de tórax (**Figura 1**). Uno se encontraba hospitalizado en tratamiento y presentaba neumotórax espontáneo.

Los pacientes refieren padecimiento con dolor súbito opresivo torácico que iba en aumento, se agregó tos y finalmente algunos llegaron a la disnea leve; tres se encontraban en sueño

profundo, otro durante un vuelo aéreo y dos al final de hacer actividades físicas. Tres de los pacientes contaba con comorbilidades, 2 con padecimiento oncológico en remisión y una más con antecedente de cardiopatía.

El manejo inicial fue conservador con drenaje pleural, entre 72 horas hasta 5 días, dónde el NEP persiste (**Figura 2**), se realizó en todos tomografía computarizada de tórax para plan quirúrgico, evidenciar las lesiones y valoración contralateral (**Figura 3**). Finalmente, se realizó resección de bulas con engrapadora por TVA (**Figura 4**) dónde se disecaron las bulas de tejidos circundantes y con engrapadora mecánica se realizó la resección completa de las mismas con margen de parénquima sano, se dejó tubo pleural con sello de agua por el primer puerto de trabajo. En las 48-72 horas postquirúrgicas se retiró drenaje pleural con datos clínicos y radiológicos de remisión de la enfermedad (**Figura 5**)

Cuadro 1. Características generales de los 7 pacientes incluidos en el estudio

P	Edad (años)	Comorbilidades	Presentación clínica *	Presentación radiológica **	Tratamiento inicial	Tratamiento definitivo	Seguimiento a 8 meses
1	13	Ninguna	Durante sueño profundo	Neumotórax izquierdo mayor	Conservador 72 horas	Resección de bulas por TVA	Sin recidiva
2	13	Tumor de vaina de nervio periférico en remisión	Durante actividad física	Neumotórax derecho mayor	Conservador 48 horas	Resección de bulas por TVA	Sin recidiva
3	16	Ninguna	Durante sueño profundo	Neumotórax derecho apical mayor	Conservador 48 horas	Resección de bulas por TVA	Sin recidiva
4	16	Ninguna	Durante un vuelo	Neumotórax izquierdo mayor		Resección de bulas por TVA	Sin recidiva
5	16	Síndrome de Marfan	Durante sueño profundo	Neumotórax derecho mayor	Conservador 24 horas	Resección de bulas por TVA	Sin recidiva
6	12	Ninguno	Al final de actividad física.	Neumotórax derecho apical mayor	Conservador 48-72 horas	Resección de bulas por TVA	Sin recidiva
7	14	Leucemia Linfoblástica Aguda	Hospitalizado para administración de quimioterapia	Neumotórax bilateral mayor	Conservador 72 horas	Resección de bulas por TVA	Sin recidiva

P: paciente, *Todos los pacientes del estudio refieren un dolor opresivo, progresivo torácico que incluso evoluciona a disnea, pero cambia la situación en la que se encuentran, ** Se utilizó fórmula de Light para clasificación del neumotórax (mayor o menor de 3 cm)

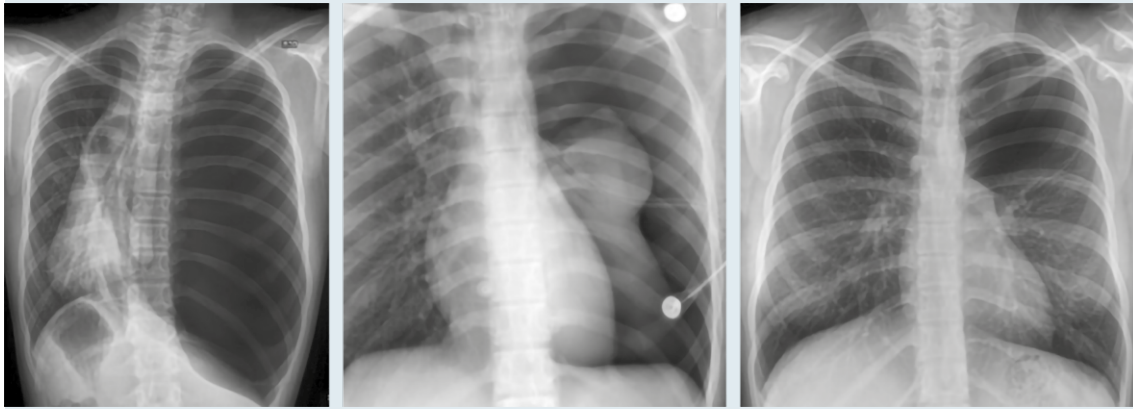


Figura 1. Pacientes pediátricos, con rangos de edad entre los 12 y 16 años de edad quienes al momento de su ingreso al hospital evidenciaron neumotórax mayor por medio de radiografía de tórax.

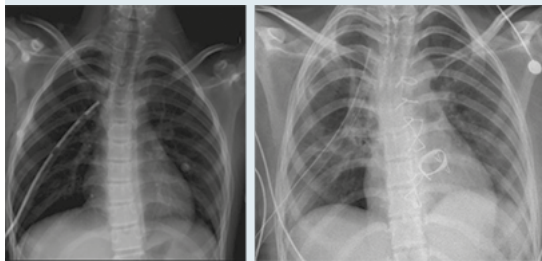


Figura 2. El manejo inicial fue conservador con drenaje pleural entre 72 horas y 5 días, donde el NEP persiste.

con egreso en las 24 horas posteriores. Se realizó seguimiento de los pacientes a los 8 meses de evolución aún sin presencia de recidiva.

DISCUSIÓN

Ante un tratamiento quirúrgico oportuno en un NEP se puede reducir la morbilidad, los días de estancia hospitalaria y uso de narcóticos en los pacientes pediátricos.² En la edad pediátrica en general, la reincidencia sin importar el tipo de manejo brindado, tras el primer episodio de NEP secundario a bulas subpleurales es del 50%

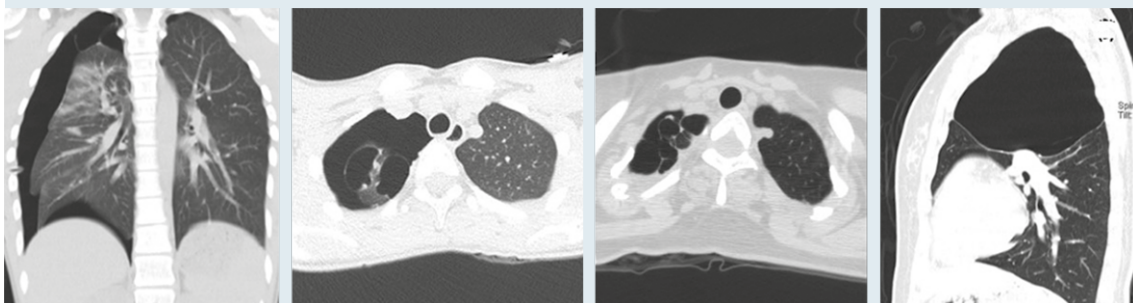


Figura 3. Se realiza tomografía computarizada de tórax para plan quirúrgico, evidenciar las lesiones y valoración contralateral.

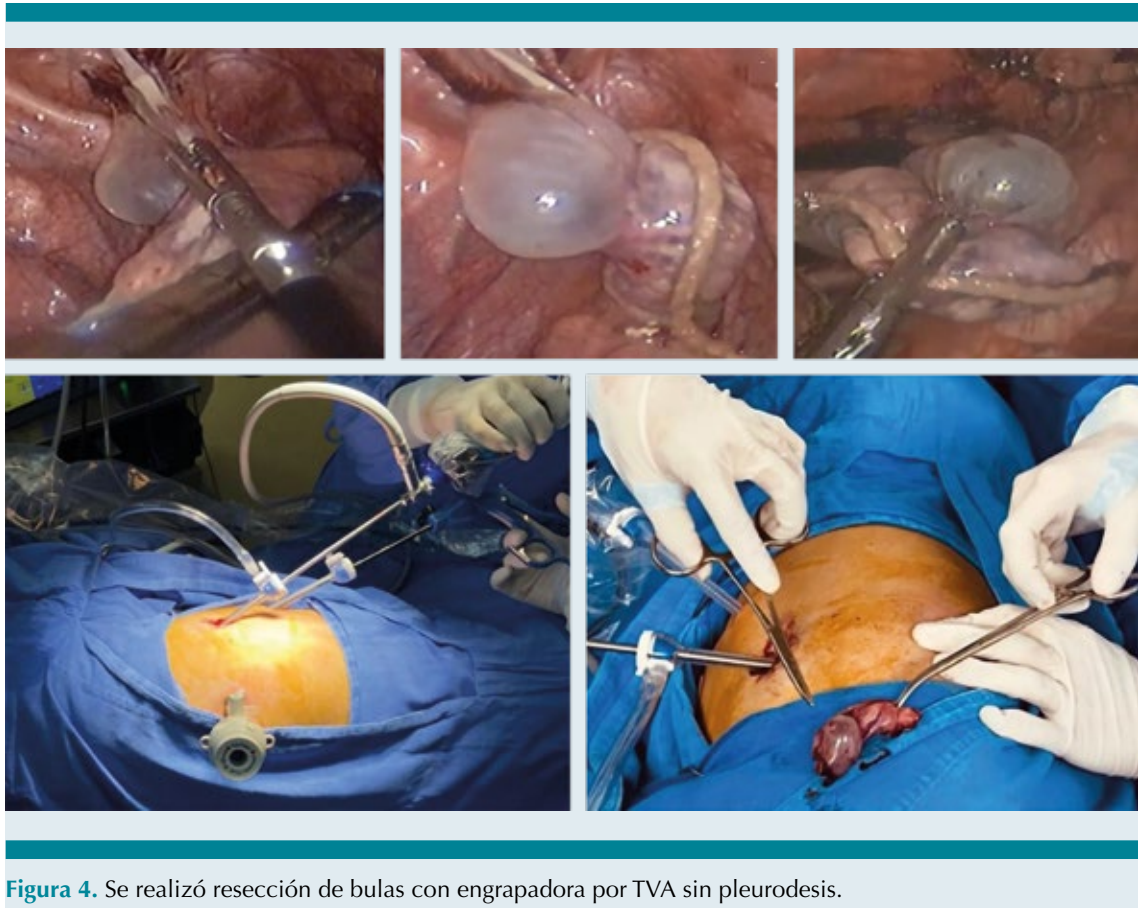


Figura 4. Se realizó resección de bulas con engrapadora por TVA sin pleurodesis.

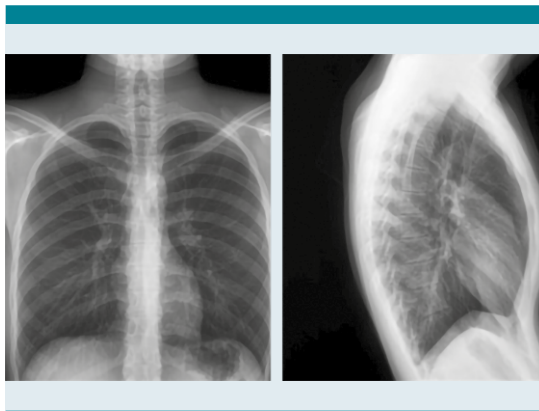


Figura 5. A las 48-72 horas postquirúrgicas se retiró drenaje pleural con datos clínicos y radiológicos de remisión de la enfermedad con egreso a las 24 horas posteriores.

al 60% de los casos.¹ Se ha evidenciado que el tratamiento conservador más allá de las 24-48 horas, que hasta el momento es el de elección en pediatría, puede ser resolutivo, sin embargo tiene mayor tasa de recidiva y morbilidad a largo plazo, ya que se ha evidenciado múltiples cuadros que además conllevan a más eventos de hospitalización y mayor estancia hospitalaria, es por ello que se prefiere actualmente ofrecer manejo quirúrgico de forma temprana (no más de 48 horas de vigilancia).

El tratamiento quirúrgico por TVA ha mostrado ser eficaz, seguro y reproducible con una disminución de la tasa de hasta del 20%, asegurando así una curación más rápida con

menos complicaciones como dolor e infección.^{7,11-14}

La resección de las bulas subpleurales con engrapadora mecánica y pleurodesis mecánica o química por TVA es el tratamiento estándar más descrito para NEP que cumple con los objetivos de eliminar la causa de fuga, reexpansión completa de parénquima pulmonar y evitar recidiva.^{8,9} pero se ha demostrado en la actualidad que la pleurodesis puede llegar a generar mayor comorbilidad a futuro, por lo que se intenta evitar en estos pacientes y hasta este momento los resultados inmediatos han sido excelentes y en el seguimiento a 8 meses los pacientes continúan sin recidiva.^{11,13,14}

CONCLUSIONES

La resección de las bulas subpleurales con engrapadora mecánica por toracoscopia es el tratamiento estándar que disminuye la tasa de recidiva hasta 20% y se evita el uso de pleurodesis para ampliar más éste tiempo sin enfermedad. En esta serie de casos se demuestra que el tratamiento quirúrgico no solo es una técnica reproducible, con excelentes resultados y con disminución de las comorbilidades, sino que también tiene sustento para realizarla de forma temprana para mejorar aún más la evolución de los pacientes.^{8,9,11,14,15}

REFERENCIAS

- Miscia ME, Lauriti G, Lisi G, Riccio A, Lelli Chiesa P. Management of Spontaneous Pneumothorax in Children: A Systematic Review and Meta-Analysis. *Eur J Pediatr Surg* 2020; 30 (1): 2-12.
- Lewit RA, Tutor A, Albrecht A, Weatherall YZ, Williams RF. Pediatric Spontaneous Pneumothorax: Does Initial Treatment Affect Outcomes? *Jou Surg Res* 2021; 259: 532-537.
- Engwall-Gill AJ, Weller JH, Rahal S, Etchill E, Kunisaki SM, Nasr IW. Early risk factors of operative management for hospitalization children with spontaneous pneumothorax. *J Pediatr Surg* 2022; S0022-3468 (22): 00331-1.
- Elisa Cerchia, Maria Luisa Conighi, Cosimo Bleve, Salvatore Fabio Chiarenza, et al. Feasibility of a Standardized Management for Primary Spontaneous Pneumothorax in Children and Adolescents: A Retrospective Multicenter Study and Review of the Literature. *J Laparoendosc Adv Surg Tech A* 2020; 30 (7) 841-846.
- Baumann MH. Management of spontaneous pneumothorax. *Clin Chest Med* 2006; 27 (2): 369-81.
- Hung C-S, Chen Y-C, Yang T-F, Huang FH. Systematic review and meta-analysis on juvenile primary spontaneous pneumothorax: Conservative or surgical approach first? *PLoS ONE*. 2021;16(4): e0250929.
- Williams K, Lautz TB, Leon AH, Oyetunji TA. Optimal timing of video-assisted thoracoscopic surgery for primary spontaneous pneumothorax in children. *J Pediatr Surg* 2017; 53 (9): 1858-186.1
- Demir M, Akin M, Kaba M, Filiz Ş, et al. Thoracoscopic Resection in the Treatment of Spontaneous Pneumothorax. *Sisli Etfal Hastan Tip Bul* 2020; 25; 54 (1): 94-97.
- Zhang, Z., Du, L., Feng, H., Lian, C., Liu, D. Pleural abrasion should not routinely preferred in treatment of primary spontaneous pneumothorax. *J Thorac Dis* 2017; 9: 1119-25.
- Mármol-Cazas EE, Martínez-Somolinos S, Baldó-Padró R, Rubio-Garay MM, et al. Eficacia y morbilidad del tratamiento quirúrgico mediante videotoracoscopia y pleurodesis con talco del neumotórax espontáneo primario. *Cir Esp* 2011; 89 (7): 463-467.
- Jiménez-Arribas P, López-Fernández S, Laín-Fernández A, Guillén-Burrieza G, et al. Spontaneous pneumothorax in children: factors associated with their recurrence. *Cir Pediatr* 2015; 28: 200-4.
- Tschopp JM, Bintcliffe O, Astoul P, Canalis E, Driesen P, et al. ERS task force statement: diagnosis and treatment of primary spontaneous pneumothorax. *Eur Respir J* 2015; 46: 321-35.
- Dokhan AL, Abd Elaziz M E. Influence of timing of chest tube removal on early outcome of patients underwent lung resection. *Journal of the Egyptian Society of Cardio-Thoracic Surgery* 2016; 24 (1): 86-93.
- Xing T, Li X, Liu J, Huang Y, et al. Early removal of chest tubes leads to better short-term outcome after video-assisted thoracoscopic surgery lung resection. *Ann Transl Med* 2020; 8 (4): 101.
- Lawrence AE, Huntington JT, Savoie K, Dykes M, et al. Improving care through standardized treatment of spontaneous pneumothorax. *J Pediatr Surg* 2021; 56 (1): 55-60.