

<https://doi.org/10.18233/apm.v44i3.2711>

## ¿Cómo realizar una biopsia de piel?

### How to perform a skin biopsy?

Andrea Gallardo Villamil,<sup>1</sup> Carolina Mitchell Palacios,<sup>2</sup> Carolina Palacios López<sup>1</sup>

Una biopsia de piel suele realizarla un dermatólogo(a) o dermatólogo(a) pediatra; pero cualquier médico, sea o no cirujano, puede realizarla en el hospital o en el consultorio, dependiendo de la accesibilidad al órgano cutáneo.

Para realizar una biopsia de piel es importante considerar los siguientes puntos:

1. **Indicaciones:** cuando los datos clínicos que nos da el cuadro clínico no son claros o suficientes.
2. **¿Qué esperamos encontrar y para qué necesitamos la biopsia?**  
Esperamos que se confirme nuestro diagnóstico clínico, o que nos dé el diagnóstico en caso de no tenerlo.
3. **¿Qué lesión es la adecuada para realizar la biopsia?**  
Es preferible siempre tomar la lesión más nueva, la última que apareció.
4. **Si es única la lesión, ¿qué consideraciones debemos tener?**  
Se debe siempre tomar una fotografía clínica de las lesiones del paciente, sobre todo cuando es una sola lesión, para tener presente la imagen en caso de duda y poder hacer una correlación clínico-patológica.
5. **Instrumentos necesarios para realizar una biopsia de piel.**
6. **Cuidados posteriores a la toma de biopsia de piel.**

Una biopsia de piel nos apoya en el diagnóstico de algunas enfermedades dermatológicas. En caso de no ser claro el resultado o negativo

<sup>1</sup> Servicio de Dermatología, Instituto Nacional de Pediatría, Ciudad de México.  
<sup>2</sup> Licenciada en Artes Visuales.

**Recibido:** 30 de enero de 2023

**Aceptado:** 11 de mayo de 2023

#### Correspondencia

Carolina Guadalupe Palacios-López  
caroderma@yahoo.com.mx

**Este artículo debe citarse como:**  
Gallardo-Villamil A, Mitchell-Palacios C, Palacios-López C. ¿Cómo realizar una biopsia de piel? Acta Pediatr Mex 2023; 44 (3): 248-254.

# CICLOFERON®

Aciclovir

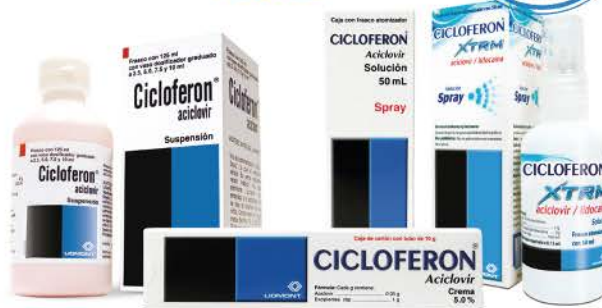Tratamiento específico de  
**VARICELA y HERPES<sup>1,2</sup>**

En varicela, administrado dentro de las 24 horas  
posteriores a la aparición de los síntomas cutáneos:<sup>3-5</sup>

- Reduce el número de días de fiebre<sup>3-5</sup>
- Disminuye el número máximo de lesiones<sup>3-5</sup>
- Acorta el curso clínico de la varicela<sup>3</sup>

Reintegra al paciente  
a sus actividades<sup>3</sup>

Terapia combinada:  
**Sistémica y  
Tópica<sup>3</sup>**



#### INFORMACIÓN EXCLUSIVA PARA PROFESIONAL DE LA SALUD.

Referencias: 1. Abarca, K. Varicela: Indicaciones actuales de tratamiento y prevención. Rev Chil Infect. 2004;21(Supl 1):S20-S23 2. Información Para Prescribir (IPP) Cicloferon® Suspensión 3. Castañeda, J. L. Uso de profilaxis con aciclovir en contactos con varicela. Rev Enfer Infecc Pediatr. 2015;28(111) 4. Cubero, A. García, A. Tratamiento con Aciclovir en Varicela y Herpes Zóster. Asociación Española de Pediatría de Atención Primaria. 2018;8 Fecha de consulta: noviembre 2020. Obtenido de: [http://www.aepap.org/sites/default/files/documento/archivosadjuntos/tratamiento\\_con\\_aciclovir\\_en\\_varicela\\_y\\_herpes\\_zoster.pdf](http://www.aepap.org/sites/default/files/documento/archivosadjuntos/tratamiento_con_aciclovir_en_varicela_y_herpes_zoster.pdf) 5. Klassen, T. P. et al. Aciclovir para el tratamiento de la varicela en niños y adolescentes sin otra enfermedad. The Cochrane Library. Fecha de consulta: noviembre 2020. Obtenido de: <https://www.cochrane.org/es/CD002980/aciclovir-para-el-tratamiento-de-la-varicela-en-ninos-y-adolescentes-sin-otra-enfermedad>. 6. Consulta de registros sanitarios de Aciclovir/Lidocaína, Cicloferon XTRM®, con Número de Registro: Solución 111M2010 SSA VI. Fecha de consulta: diciembre de 2021. Cicloferon® Suspensión Reg. Núm. 263M93 SSA IV, Cicloferon XTRM® Solución Reg. Núm. 111M2010 SSA VI, Cicloferon® Solución Reg. Núm. 586M2000 SSA IV, Cicloferon® Crema Reg. Núm. 088M93 SSA VI. Aviso de publicidad No. XXXX Reporte las sospechas de reacción adversa al correo: farmacovigilancia@liomont.com.mx o en la página de internet www.liomont.com.mx

para lo que estamos buscando puede ser bueno para el estudio del paciente.

### A. Técnica de sujeción infantil (Figura 1)

Objetivos:

- 1) Facilitar la intervención.
- 2) Evitar al mínimo las molestias.
- 3) Al realizarse con la mano, se tiene un punto de contacto con el niño.

### B. Anestesia por infiltración local

Lidocaína al 1-2% con epinefrina o sin epinefrina en solución.

Lugares donde no se recomienda aplicar epinefrina:

- 1) Borde libre de párpados.
- 2) Punta de la nariz.
- 3) Pabellones auriculares.
- 4) Pene.
- 5) Falange distal de dedos de manos y pies

El efecto más común de la epinefrina es la taquicardia. La anestesia por infiltración local en altas dosis puede provocar:

- Sudoración, palpitaciones, temblor, angina, nerviosismo, cefalea, palidez, hipertensión arterial.

Metabolismo: hígado

Duración: 30 minutos – 2 horas

Al combinarla con epinefrina: 1 – 6 horas

### C. Técnica de marcaje de la lesión

1. Marcar la lesión con un marcador quirúrgico o tinta china.
2. Recordar las líneas de tensión de Langer (Figura 2).

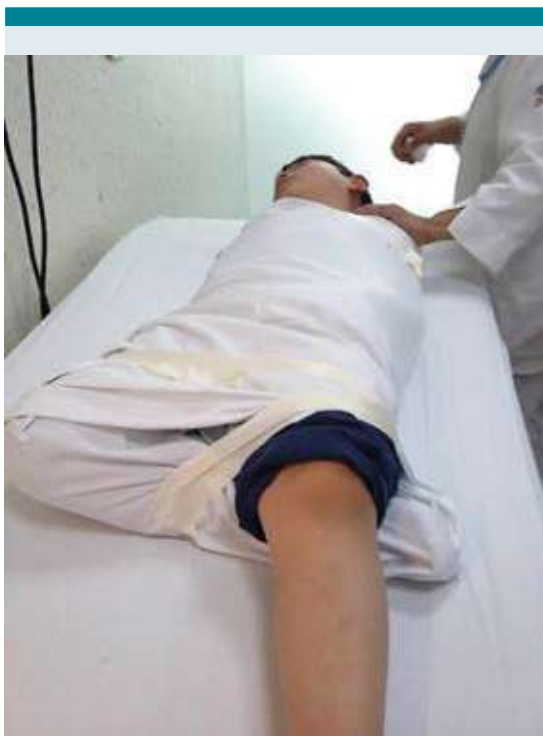

Figura 1. Sujeción adecuada del paciente pediátrico.

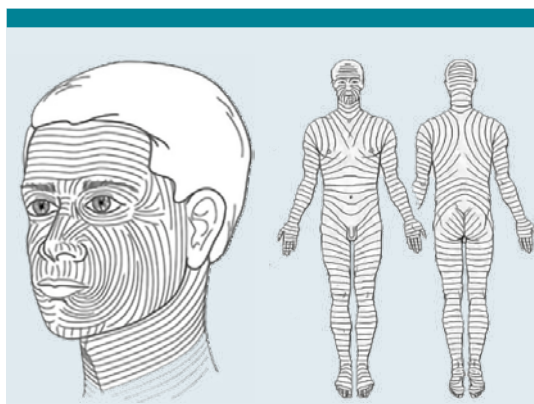


Figura 2. Líneas de tensión de Langer.

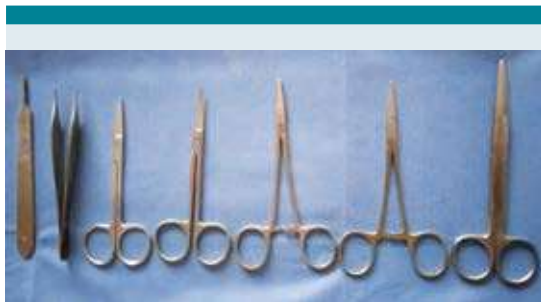
#### D. Instrumental (Figura 3).

Se requiere un mínimo de instrumental:

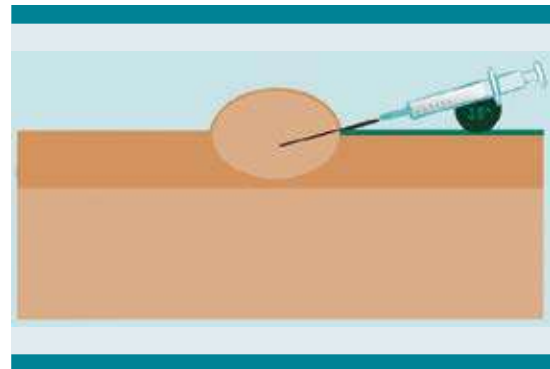
- 2 pares de guantes desechables
- Bisturí no. 3 con hoja del no. 15 o sacabocados o punch 4 mm.
- Porta agujas Welsted y pinzas Halsted (mosquitos) rectas y curvas.
- Tijeras Iris rectas y curvas 5 pulgadas.
- Porta agujas con quiijadas de superficie lisa, tipo Webster de 5".
- Tijeras Iris rectas.
- Pinzas de Adson con dientes.
- Tijeras Mayo.
- Sutura de Nylon 3-5 ceros (5 ceros en cara).
- Xilocaína al 2% con epinefrina solución.

#### E. Técnica de aplicación de anestesia

La anestesia debe aplicarse lejos del sitio de la toma y tratar de no atravesar la lesión con la aguja. Se debe realizar la infiltración intradérmica de la lesión, con un ángulo de 15°, con dos puntos de penetración, uno encima y un segundo debajo de la lesión (Figura 4).



**Figura 3.** De izquierda a derecha: mango de bisturí No. 3 y hoja de bisturí No 15, Pinza de Adson con dientes, Tijeras Iris rectas y curvas, Pinza de Halsted, Porta agujas con quiijadas de superficie lisa, tipo Webster y tijeras Mayo rectas.

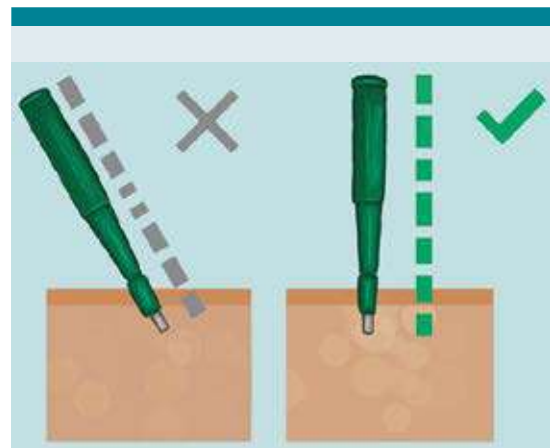


**Figura 4.** Esquema de la infiltración intradérmica. Se observa el ángulo de 15° de la jeringa y la formación de la ampolla por el depósito de la anestesia.

#### F. Técnica de toma de biopsia por sacabocado o punch

Los sacabocados o punch pueden ser de 2mm (el más usado es de 4 mm).

El sacabocados siempre debe girar en sentido de las manecillas del reloj. (Figura 5)



**Figura 5.** La biopsia se realiza con un punch o sacabocados de 4 mm, en posición recta, como en el lado derecho y girando en sentido de las manecillas del reloj.

### G. Técnica para trazar un huso

El huso o elipse se utiliza para las lesiones grandes, en localizaciones donde queremos dejar un margen y si es necesario darle mayor profundidad a la biopsia. Es el prototipo de la técnica de biopsia de piel.

- 1) Se realiza el dibujo con un marcador quirúrgico de una elipse rodeando la lesión.
- 2) Incisión en forma de huso y siguiendo las líneas de Langer o de clivaje de la piel, para asegurar una buena cicatrización.
- 3) Relación del huso, longitud- anchura debe ser 3-4: 1, con ángulos en los ápices de 30°.
- 4) La profundidad de la toma es importante, de acuerdo con el diagnóstico, por ejemplo, en caso de una celulitis, las principales alteraciones están en el tejido celular subcutáneo (grasa) y no así en un *nevo* epidérmico, que como su nombre lo indica se encuentra en epidermis. (Figura 6)

### H. Técnica de sutura

Una buena técnica quirúrgica se acompaña de una buena hemostasia.

- 1) Despegar los bordes libres de la piel de la hipodermis disminuye tensión al suturar (*undermining*). Es importante no olvidar realizarlo (Figura 7).
- 2) Los espacios entre suturas dependen del tamaño de la herida. La sutura puede comenzar por el centro o por los lados.
  - a. Si se inicia la sutura por el centro se disminuye inmediatamente la tensión.
  - b. Si se comienza por los lados se evita "orejas de perro", las cuales se forman cuando el huso no se puede realizar correctamente o

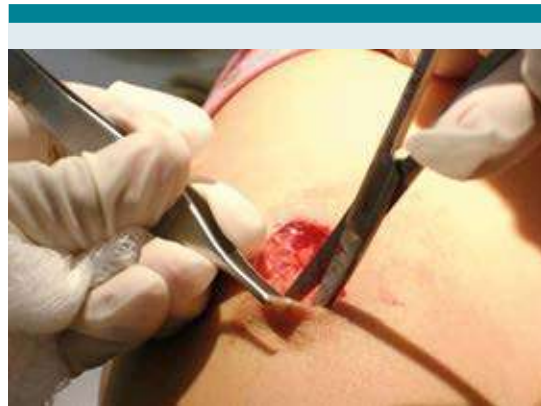

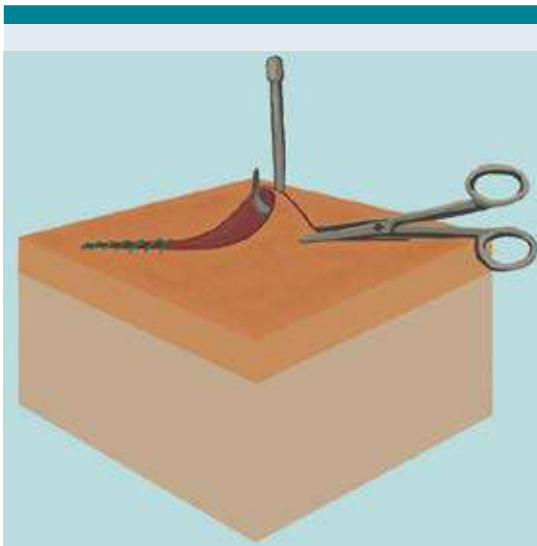
Figura 7. Despegamiento de los bordes de la herida.

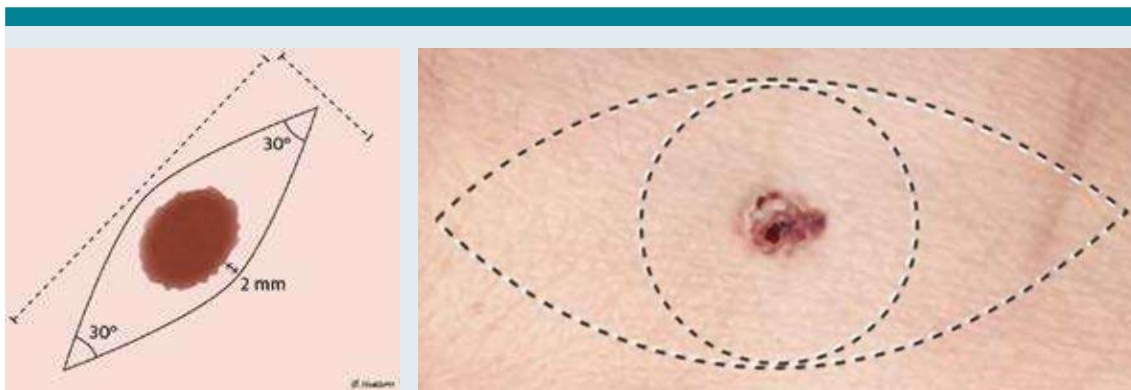

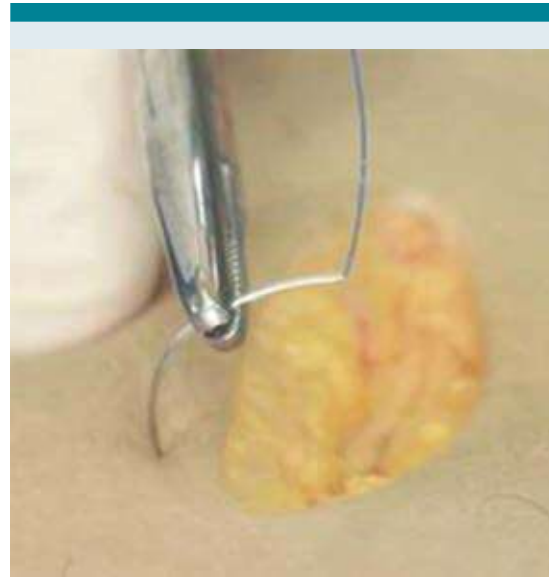
Figura 6. Incisión en forma de elipse para la biopsia en huso.

por mala alineación de las suturas. La “corrección de orejas de perro” es importante para una cicatriz estética. (**Figura 8**).

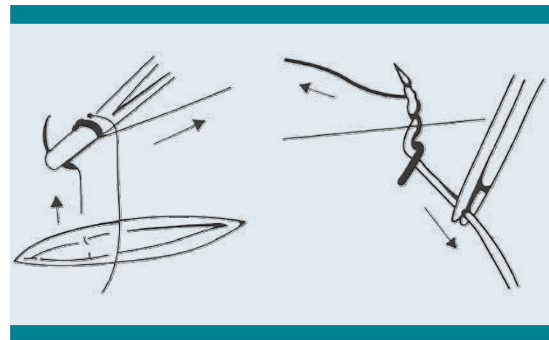
3. Para iniciar una sutura, la aguja se introduce en un ángulo de  $90^\circ$  y respetando un margen de 2 a 3 mm de la herida quirúrgica. (**Figura 9**).
4. La técnica de sutura que realizamos con mayor frecuencia es la sutura simple.
  - a. Sutura simple (**Figura 10**)
    1. Se introduce la aguja en la piel de un borde de forma perpendicular a 2-3 mm del defecto, se dan dos vueltas a la sutura.
    2. En hipodermis se da un giro de  $90^\circ$ .
    3. Se introduce la aguja en la dermis contralateral.
    4. Sale por piel, a la misma distancia del borde de la herida por donde entró.



**Figura 8.** Corrección de “orejas de perro”.

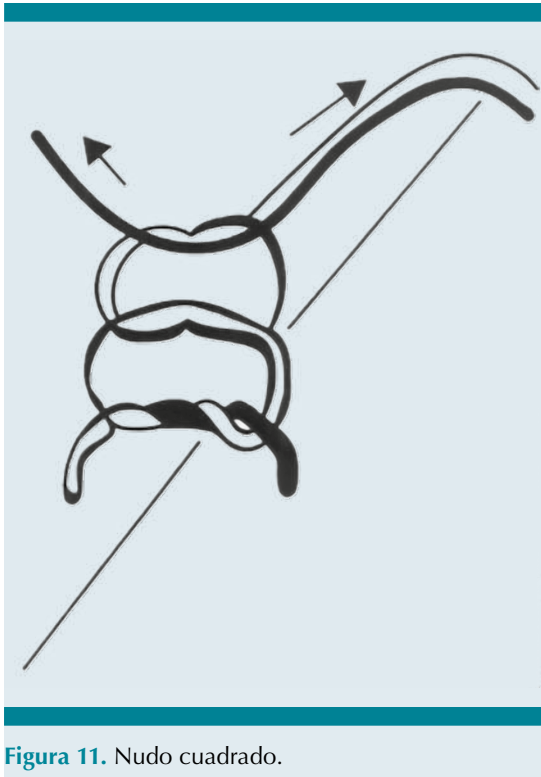


**Figura 9.** Técnica correcta de introducir la aguja. Tomada de “Principios en técnicas de suturas de piel: una guía para estudiantes”. Miranda – Díaz y cols. Medidas UIS; 31, 2018.



**Figura 10.** Sutura simple.

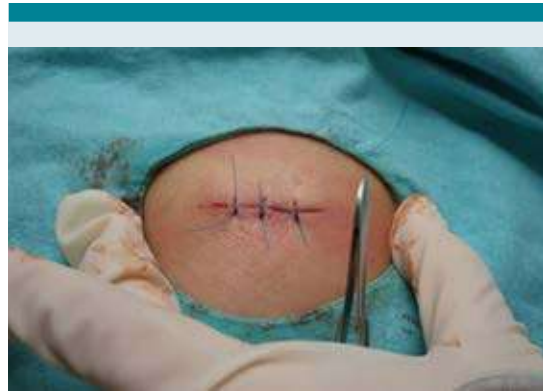5. El “nudo cuadrado” (**Figura 11**)
  - a. El porta agujas se sujeta con la mano dominante mientras la sutura se enrolla alrededor de las puntas cerradas del porta agujas.
  - b. Se retira la sutura de porta agujas en una dirección que haga que la sutura en bucle quede plana contra la superficie de la herida.



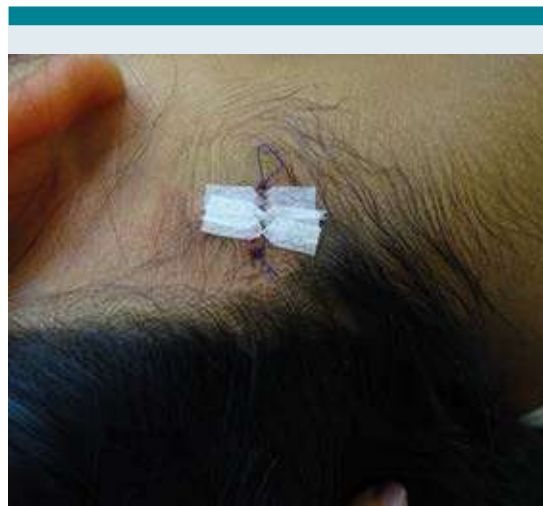**Figura 11.** Nudo cuadrado.

- c. En el primer nudo, se realizan dos vueltas, lo que ayuda a asegurar la sutura, evitando que se deslice mientras se lanza el segundo nudo.
- d. El segundo y tercer nudos son de una sola vuelta para asegurar el nudo, lo cual es especialmente importante cuando se usan suturas de monofilamento con coeficientes de fricción reducidos. Cada vuelta debe darse en una dirección directamente opuesta a la última, para cuadrar y asegurar el nudo. De lo contrario, se creará un nudo menos seguro. Los puntos deben ser equidistantes. (**Figura 12**)

7. Uso de vendoteles (**Figura 13**)



**Figura 12.** Puntos simples equidistantes.



**Figura 13.** Uso de vendoteles.

### 1. Manejo de la biopsia de piel

Evitar maltratar la biopsia, no pinzarla. El fragmento tomado se coloca en formol al 10%, el cual debe cubrir la pieza completamente. Posteriormente se rotula el frasco con el nombre del paciente y la fecha. Se realiza el formato con la historia clínica dermatológica, para enviarlo a Patología. Además, en caso necesario agregar

indicaciones, por ejemplo, pedir tinciones especiales, que serán necesarias para una correcta interpretación de la biopsia.

En caso de lesiones como vesículas o ampollas, como en la Púrpura de Henoch-Schönlein, es necesario realizar inmunofluorescencia debido a que esta nos dará la confirmación del diagnóstico.

### J. Cuidados de las heridas

- A. Primera curación 24 a 48 horas para comprobar si hay o no signos de infección.
- B. Informar de la posibilidad de:
  - 1) Infección (calor, rubor, dolor, mal olor, fiebre, pus o secreción).
  - 2) Signos clínicos que se deben vigilar.  
Si están presentes se debe acudir a urgencias.
- C. Lavar la herida diariamente con agua y jabón suave.
- D. Aplicar en la herida vaselina o mupirocina en ungüento para aislarla.
- E. Proteger la herida con una gasa de cambio diario.
- F. Retirar los puntos de sutura en los días indicados:

### Cuadro 1

#### K. Retiro de puntos

- a. Para retirar las suturas, se sujeta uno de los extremos del nudo de la sutura con unas pinzas.
- b. Levantando la sutura lejos de la herida, se corta la sutura debajo del nudo.

**Cuadro 1.** Características del procedimiento

Área suturada	Tiempo de retiro de puntos (días)
Mucosas	1
Cara	5 – 7
Cuello	7 – 10
Tronco	10 – 12
Extremidades	10 – 14
Piel cabelluda	7 - 10
Mano	7 – 10
Región lumbar y pies	14 - 21

- c. Después de cortar, continúe levantando el extremo de la sutura para completar su retiro. Es importante cortar solo un extremo de la sutura debajo del nudo; cortar ambos extremos de la sutura por debajo del nudo evitará que se elimine la parte enterrada de la sutura.

### REFERENCIAS

1. Crisan D. Dermatology surgery in children: an update on indication, anesthesia, analgesia and potential perioperative complications. *J Dtsch Dermatol Ges* 2018; 16 (3): 268-276.
2. Chidambaran V, Costandi A, D'Mello A. Propofol: a review of its role in pediatric anesthesia and sedation. *CNS Drugs*. 2015; 29 (7): 543-63. doi: 10.1007/s40263-015-0259-6.
3. Forsch RT, Little SH, Williams C, Laceration repair: A practical repair Approach. *Am Pham Physician*. 2017; 15; 95 (10): 628-636.
4. Metz BJ. Procedural pediatric dermatology. *Dermatol Clin*. 2013; 31 (2): 337-46. doi: 10.1016/j.det.2012.12.011. PMID: 23557660.
5. Srivastava D y Taylor RS. Suturing Technique and Other Closure Materials. *Surgery of the Skin* 2015; 13: 193-213.
6. Palacios-López CG, Cantú-Maltos H, Maza-Morales M, Pérez-Leal NG. Manual de cirugía dermatológica pediátrica. 1ª ed., 2020, CdMx., Editorial Lettr@ G, SA de CV ISBN:978-607-97888-2-7.