

<https://doi.org/10.18233/apm.v44i3.2458>

Infecciones retrofaríngeas en pediatría: algoritmo para toma de decisiones durante la guardia

Retropharyngeal infections in children: literature review and algorithm to guide decisions during the shift.

C. Mireya Muñoz-Ramírez, Andrea Sarmiento-Aguilar, Edgar Alberto Jorge-Chang, Mariana Jasso-Negrete, Paola Stephanie García-Vargas, Salim Kuri-Ayala

INTRODUCCIÓN

Aunque son poco frecuentes, las infecciones retrofaríngeas pueden ocurrir en cualquier momento desde el primer hasta el último día de vida.¹ Dependiendo de su localización anatómica, tienen un riesgo potencialmente alto de comprometer la vía aérea, invadir estructuras vecinas o ser causa de sepsis. Pueden tener una evolución insidiosa y manifestaciones clínicas poco específicas, por lo que la sospecha diagnóstica oportuna y el tratamiento temprano pueden tener implicaciones definitivas en el pronóstico.² El objetivo de este trabajo es proponer un algoritmo de decisiones para el manejo de estos pacientes durante la guardia.

EPIDEMIOLOGÍA

La literatura respecto a la experiencia pediátrica es escasa. Woods *et al* realizó uno de los estudios más grandes con 2,685 egresos hospitalarios del año 2003 al 2012: se observó un incremento en la incidencia de 2.9 por cada 100,000 niños en 2003 a 4.1 casos por cada 100,000 niños en 2012, concluyendo que la edad promedio de afección es 4 años, ya que el 70% de los casos correspondieron a esta edad, siendo ligeramente más frecuente la afección en el sexo masculino (proporción

Recibido: 24 de enero de 2022

Aceptado: 02 de junio de 2023

Correspondencia

Cleotilde Mireya Muñoz Ramírez
permireya07@hotmail.com

Este artículo debe citarse como: Muñoz-Ramírez CM, Sarmiento-Aguilar A, Jorge-Chang EA, Jasso-Negrete M, García-Vargas PS, Kuri-Ayala S. Infecciones retrofaríngeas en pediatría: algoritmo para toma de decisiones durante la guardia. Acta Pediatr Mex 2023; 44 (3): 242-247.

LORATADINA
Sensibit[®]
ORODISPERSABLE

Nueva
Presentación
Pediátrica

La primera Loratadina OROdispersable en México²

• **Antihistamínico**¹ • **Antialérgico**¹

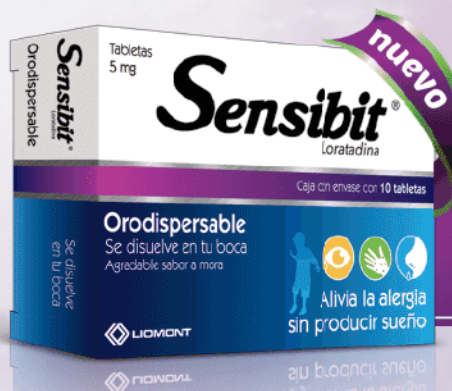Para el tratamiento y prevención de los síntomas asociados a¹:

• **Rinitis alérgica**¹
estacional, crónica

• **Conjuntivitis**¹

• **Urticaria y prurito**¹

niños
de 2 a 12
años de edad



SABOR
MORA AZUL 5mg



REFERENCIAS:

1. Información para prescribir SENSIBIT[®] Loratadina Tabletas Orodispersables Reg. Núm. 218M2011 SSA W

2. IMS MAT Mayo 2016 NO. DE AVISO: 173300202C2518



LIOMONT
ÉTICA FARMACÉUTICA DESDE 1938

www.liomont.com

1.6:1.4) (63%)³ González-Saldaña y cols reportan en México, en el Instituto Nacional de Pediatría, una serie de 27 casos en un periodo de 39 años.^{2,3}

En niños, las infecciones retrofaríngeas son frecuentemente secundarias a infecciones de vías aéreas superiores, pero también se reportan casos atribuidos a ingestión de cuerpo extraño⁴ La mayor frecuencia de estas complicaciones en pacientes preescolares se atribuye a la contigüidad de la orofaringe con los ganglios linfáticos y su drenaje a cuello y tórax, motivo por el cual disminuye su incidencia posterior a los 5 años de edad, cuando ocurre la regresión fisiológica de los ganglios linfáticos de esta zona.⁵ Cuando ocurren infecciones retrofaríngeas en adultos, su etiología está más asociada a trauma faríngeo y cuerpos extraños; sin embargo, también se observa asociado a infecciones de vías respiratorias u odontogénicas.⁶ Así mismo, se ha observado un incremento en invierno y primavera, posiblemente debido a la mayor frecuencia de infecciones de vías respiratorias superiores en estas épocas.⁵

ANATOMÍA

Para su estudio, el cuello se divide en tres compartimentos que se comunican en la parte superior con la base del cráneo y en la parte inferior por el mediastino (**Figura 1**): 1) Compartimento visceral: partes del sistema respiratorio, digestivo y endócrino, 2) Vertebral: vértebras cervicales, médula espinal, nervios cervicales y músculos asociados y 3) Compartimentos vasculares o vaina carotídea: uno derecho y otro izquierdo, contienen a la vena yugular, arteria carótida y nervio vago. En la **Figura 2**, podemos valorar de forma longitudinal las áreas más importantes a delimitar, destacando el espacio retrofaríngeo y la localización inmediatamente posterior del “espacio peligroso”, entre la fascia prevertebral y la fascia alar, llamado así por su comunicación con el mediastino.⁷

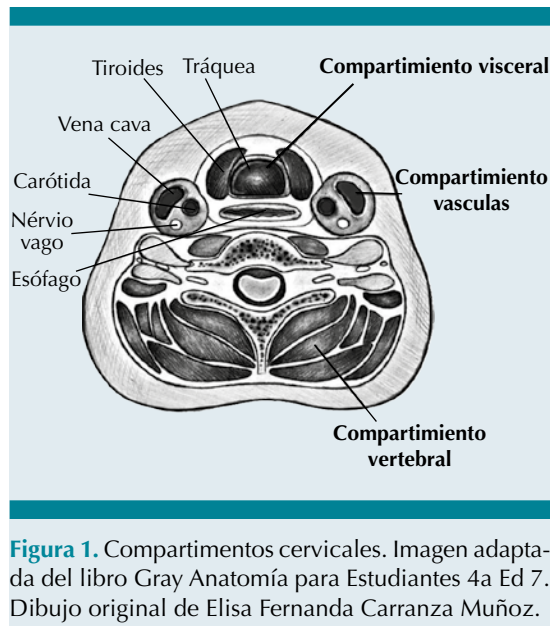


Figura 1. Compartimentos cervicales. Imagen adaptada del libro Gray Anatomía para Estudiantes 4a Ed 7. Dibujo original de Elisa Fernanda Carranza Muñoz.

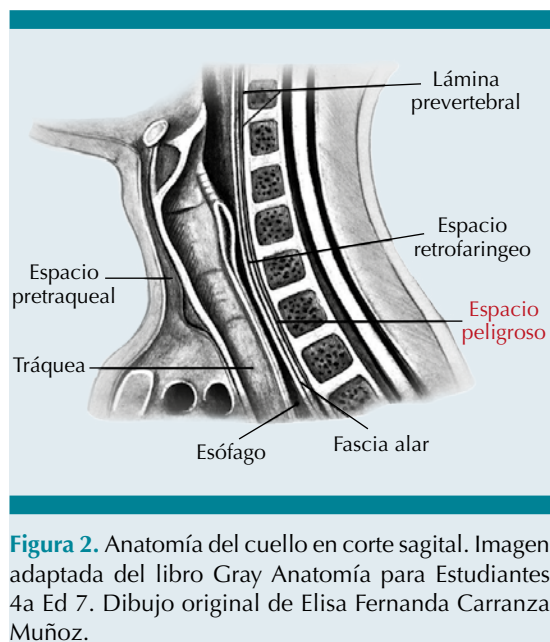


Figura 2. Anatomía del cuello en corte sagital. Imagen adaptada del libro Gray Anatomía para Estudiantes 4a Ed 7. Dibujo original de Elisa Fernanda Carranza Muñoz.

MICROBIOLOGÍA

La obtención adecuada de las muestras para cultivo es de suma importancia, ya que la etiología es frecuentemente polimicrobiana y debemos

evitar la contaminación de la muestra. El mejor momento para la obtención del espécimen es durante el drenaje quirúrgico o por medio de la aspiración con aguja; por lo tanto, debemos evitar procesar muestras obtenidas por hisopado ya que puede estar contaminado con microbiota de la orofaringe.⁸ Es común el aislamiento de hasta 5 bacterias en el material cultivado.

De forma menos frecuente también se han reportado casos donde *Streptococcus spp* y *S. aureus* son los únicos agentes aislados.^{9, 10} Los agentes etiológicos de los abscesos retrofaríngeos reflejan la microbiota normal de la orofaringe, así como los agentes etiológicos de las infecciones donde se originan, siendo los aerobios más frecuentes *S. pyogenes*, *S. aureus* y *S. pneumoniae*.¹⁰ Existe un microorganismo anaerobio que destaca por su frecuencia y consecuencias clínicas, *Fusobacterium necrophorum*, relacionada con casos de tromboflebitis séptica de grandes vasos o abscesos metastásicos.^{10, 11} Otros microorganismos anaerobios frecuentemente implicados son *Prevotella* y *Veillonella*.¹⁰ Otras causas poco comunes son *Mycobacterium tuberculosis*, micobacterias atípicas y *Coccidioides immitis*.⁹

MANIFESTACIONES CLÍNICAS

La clínica es variable, puede ir desde síntomas insidiosos sugerentes de faringitis aguda, hasta progresión de la inflamación y diseminación de la infección que condicionen un cuadro clínico grave de obstrucción de la vía aérea superior.²

Algunos signos o síntomas pueden ser más frecuentes dependiendo de la localización del absceso; sin embargo, en forma general, los principales signos y síntomas son: aumento del volumen cervical (66%), fiebre (61%), dolor cervical (55%), decaimiento (44%), odinofagia (38%) y rechazo alimentario (38%).¹³ En casos de involucro de compartimentos profundos, podemos encontrar el signo de Bolte o hiperextensión del cuello, rigidez (7%), taquipnea, cambios en

el tono vocal, estridor y disnea, estos últimos presentes únicamente en el 5% de los casos.⁵ Así mismo, es frecuente que encontremos trismus por irritación de la musculatura pterigoidea.^{12, 13}

Es importante considerar diagnósticos diferenciales durante la evaluación de un absceso retrofaríngeo, ya que su presentación clínica puede ser muy similar a la epiglotitis con fiebre y estridor; en ocasiones, puede incluso dar síntomas difíciles de distinguir de una meningitis. La historia clínica detallada y una adecuada exploración física pueden evitar que el diagnóstico sea tardío y esto aumente la morbilidad y mortalidad.¹⁴

DIAGNÓSTICO

Cuando el paciente se encuentra estable al triángulo de la valoración pediátrica es posible llevar a cabo una evaluación clínica secuencial que inicie con el interrogatorio, en el cual debemos preguntar específicamente el antecedente de fiebre, síntomas de infección de vías respiratorias superiores u oídos, disfagia y odinofagia. Posteriormente, se debe buscar intencionadamente resistencia para extender el cuello, evaluar la presencia de disfonía, signos de dificultad respiratoria, sialorrea, presencia de masa cervical y *trismus*.¹⁵ Al solicitar estudios de laboratorio, se debe realizar una biometría hemática, donde se espera encontrar leucocitosis, teniendo en cuenta que cuentas mayores a 12,000 se han asociado a la presencia de absceso y mayores a 20,000 con mayor riesgo de complicaciones e incremento en la estancia intrahospitalaria.¹⁶ La proteína C reactiva se eleva ante a estímulos inflamatorios desde las primeras 4 a 6 horas de la infección, tiene un pico máximo desde las 36 a 50 horas posteriores, y conforme se resuelve el cuadro, comienza a descender. Por estas características, se considera útil tanto para el diagnóstico como para el seguimiento;¹⁷ sin embargo, su utilidad específica en abscesos retrofaríngeos en pediatría no ha sido estudiada.

Como nos muestra el Dr. Ibacache y su equipo en la **Figura 3**,¹⁸ la radiografía lateral de cuello es el estudio de imagen inicial en la evaluación de las infecciones retrofaríngeas debido a su accesibilidad y la rapidez con la que se puede evaluar el compromiso de la vía aérea, al observar compresión de la columna de aire e incremento del ancho que ocupan los tejidos blandos retrofaríngeos. Otros datos que se pueden encontrar son niveles hidroaéreos y rectificación de la lordosis cervical. Como referencia, en niños, el límite superior normal del espacio prevertebral es 7 mm (3.5mm) a nivel de la segunda vértebra cervical y el diámetro anteroposterior de los tejidos paravertebrales no debe superar el diámetro anteroposterior del cuerpo vertebral. Finalmente, es muy importante que el estudio sea realizado en inspiración y con cuello en extensión, de no ser así, se corre el riesgo de obtener casos falsos positivos.¹⁹ Cuando se confirme la presencia de un absceso retrofaríngeo por radiografía (**Figura 3**) o cuando la sospecha clínica sea alta, la tomografía

cervical es el mejor estudio para evaluación del paciente con infección retrofaríngeo, tiene una sensibilidad del 69% a 100% y una especificidad del 45% a 100%, con la utilidad adicional de diferenciar entre un absceso y una celulitis, poder encontrar la localización específica y las estructuras anatómicas involucradas y servir para una planificación quirúrgica.²⁰

TRATAMIENTO

La decisión del tratamiento de un absceso retrofaríngeo debe ir de la mano de la evaluación que se ejemplifica en el algoritmo de la **Figura 4**, ya que si existe alteración en el triángulo de la valoración pediátrica, como puede ser ansiedad, dificultad respiratoria o cianosis, el tratamiento debe dirigirse a asegurar la vía aérea por un especialista en vía aérea difícil (anestesiólogo, intensivista u otorrinolaringólogo), considerar el drenaje quirúrgico urgente y tratamiento antibiótico empírico posterior a la toma de muestras para cultivo. Cuando el paciente se encuentra

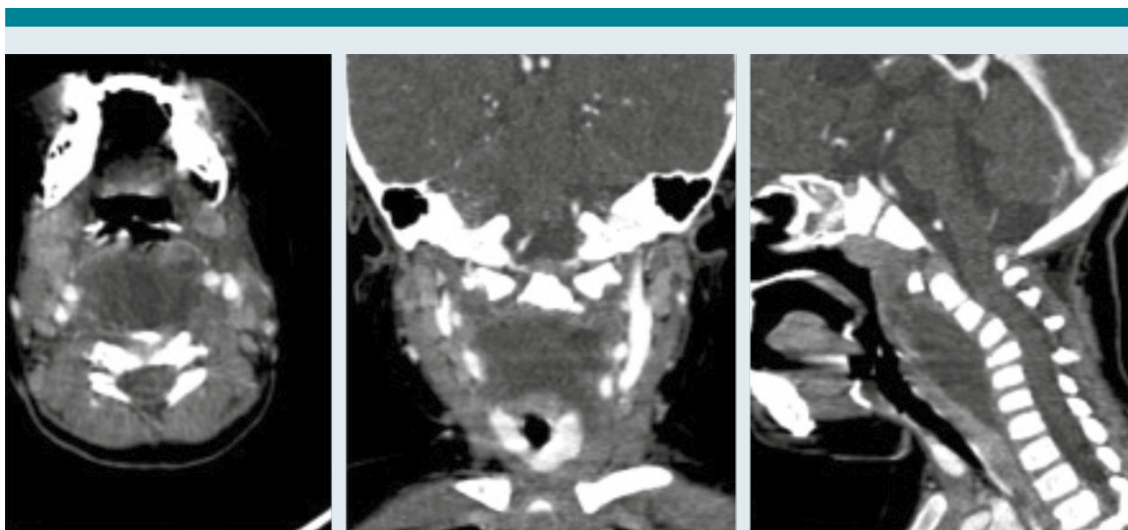


Figura 3. Colección hipodensa fusiforme ubicada en el espacio retrofaríngeo, que se extiende en forma caudal hacia mediastino superior, tomada de: Cruz D, Bayer C, Andrés Durán J, Rojas K, Ibacache F. Absceso retrofaríngeo en lactante menor: reporte de caso y revisión de la literatura. *Rev Otorrinolaringol Cir Cabeza Cuello*. 2017 Jun 25;77:435–40.

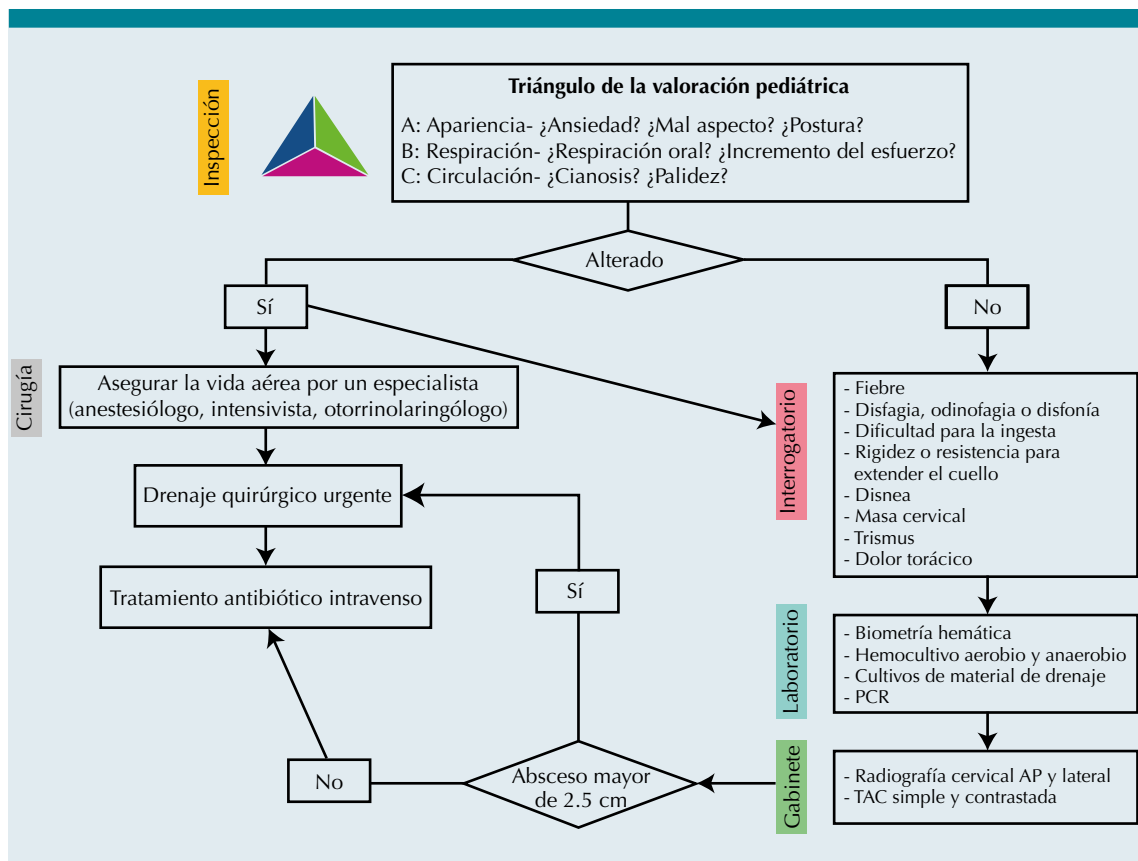


Figura 4. Algoritmo de decisiones. AP: Anteroposterior, PCR: Proteína C Reactiva.

estable, es posible llevar a cabo una evaluación clínica secuencial que nos permita establecer con claridad el diagnóstico e iniciar el tratamiento antibiótico adecuado. Se sugiere como tratamiento antibiótico empírico Ampicilina/Sulbactam 50 mg./kg. / dosis cada 6 horas o bien Clindamicina 15 mg./kg. dosis cada 8 horas, vía intravenosa, mínimo durante 10 días de acuerdo a la evolución del paciente, además de Vancomicina 40 mg./kg./ día cada 6 horas en caso de que se sospeche de la presencia de *Staphylococcus aureus* resistente a meticilina.¹⁵

Recientemente, se ha propuesto el manejo conservador de aquellos casos de pacientes

inmunocompetentes, que responden adecuadamente al tratamiento antibiótico y no tienen compromiso de la vía aérea.²¹ Se ha resaltado el papel de los esteroides como tratamiento concomitante, ya que aunque la evidencia es todavía controversial, han demostrado en varios estudios realizados tanto en niños como en adultos, reducir la duración de los síntomas y la estancia hospitalaria^{22,23}. Por lo tanto, debe siempre estar presente en nuestro actuar, considerar de forma oportuna el tratamiento quirúrgico cuando sea necesario, y también el tratamiento médico (antibióticos, antiinflamatorios, esteroides, analgésicos) en pacientes que así lo permitan, individualizando siempre cada caso.

REFERENCIAS

1. Ali NE, Alyono JC, Koltai PJ. Neonatal retropharyngeal abscess with complications: Apnea and cervical osteomyelitis. *Int J of Pediatr Otorhinolaryngol*. 2019; 126: 109613. doi: 10.1016/j.ijporl.2019.109613
2. Saldaña NG, Feregrino RR, Olguín HJ. Características clínicas y manejo de los abscesos retrofaríngeos en un hospital pediátrico. Experiencia de 39 años y revisión de la literatura. *Neumol Cir Torax* 2010; 69 (1): 22-6.
3. Woods CR, Cash ED, Smith AM, Smith MJ, Myers JA, Espinosa CM, et al. Retropharyngeal and Parapharyngeal Abscesses Among Children and Adolescents in the United States: Epidemiology and Management Trends, 2003-2012. *J Pediatric Infect Dis Soc*. 2016; 5 (3): 259-68.
4. Sánchez EB. Absceso retrofaríngeo. Aportación de tres casos. *An Esp Pediatr* 1996; 45: 824.
5. Grisar-soen G, Komisar O, Aizenstein O, Soudack M, Schwartz D, Paret G. Retropharyngeal and parapharyngeal abscess in children — Epidemiology, clinical features and treatment. *Int J Pediatric Otorhinolaryngol* 2010; 74 (9): 1016-20.
6. Brenes AK. Absceso profundo de cuello: revisión del tema y presentación de caso. *Rev Med Cos Cen* 2014; 71 (612): 709-714.
7. Drake RL, Vogl AW, Mitchell AWM. Gray, Anatomía para Estudiantes. 4ª ed. España: Elsevier, 2020. p 1270.
8. Archibaldo J, Guerrero H, Cadena MM. Microbiología y factores predisponentes en los abscesos profundos del cuello. *An Orl Mex* 2009; 54 (3): 85-91.
9. Corning B, Copland AP, Frye JW. The Esophageal Microbiome in Health and Disease. *Curr Gastroenterol Rep* 2018; 20 (8): 39.
10. Brook I. Anaerobic bacteria in upper respiratory tract and head and neck infections: Microbiology and treatment. *Anaerobe* 2012; 18 (2): 214-20.
11. Hughes CE, Spear RK, Shinabarger CE, Tuna IC. Septic pulmonary emboli complicating mastoiditis: Lemierre's syndrome. *Clin Infect Dis* 1994;18(52):633e5.
12. Absceso retrofaríngeo en lactante menor. Reporte de caso y revisión de la literatura. *Rev Otorrinol Cir Cab Cuello* 2017; 77 (4): 435-40.
13. Astudillo J, Santander MJ, Rosenbaum A, Thone M, Palma S, Imarai C. Abscesos profundos de cuello en pediatría. Experiencia del Hospital Dr. Sótero del Río entre los años 2011 y 2018. *Rev Otorrin Cir Cabeza Cuello* 2019; 79:75-84.
14. Craig FW, Schunk JE. Retropharyngeal abscess in children: clinical presentation, utility of imaging, and current management. *Pediatrics* 2003; 111 (6): 1394-8.
15. Lawrence R BN. Controversies in the management of deep neck space infection in children: an evidence-based review. *Clin Otolaryngol* 2017; 42 (1): 156-63.
16. Cheng J, Elden L. Children with Deep Space Neck Infections: Our Experience with 178 Children. *Otolaryn Head Neck Sur* 2013; 148 (6): 1037-42.
17. Mingo-Aleman C, Carrascosa-Lezcano A. Utilidad de la proteína C reactiva como marcador pronóstico en niños con patología infecciosa grave [Tesis de Doctorado]. Universidad Autónoma de Barcelona: ISBN 9788469464137; 2010. 110 p.
18. Cruz D, Bayer C, Andrés Durán J, Rojas K, Ibacache F. Absceso retrofaríngeo en lactante menor: reporte de caso y revisión de la literatura. *Rev Otorrinolaringol Cir Cabeza Cuello* 2017; 25 (77): 435-40.
19. Wholey MH, Baker HL. The Lateral Roentgenogram of the Neck. *The Mayo Clinic* 1958; 71: 350-6.
20. Daniel R, Stokes P, Dhillon K, Walsh P. The accuracy of lateral X-ray and computed tomography in diagnosis of paediatric retropharyngeal abscess: a systematic review. *Australian Jour Otolaryn* 2020; 3 (12): 1-9.
21. Villanueva-Fernández E, Casanueva-Muruáis R, Vivanco-Allende A, Llorente JL, Coca-Pelaz A. Role of steroids in conservative treatment of parapharyngeal and retropharyngeal abscess in children. *Eur Arch Otorhinolaryngol* 2022; 279 (11): 5331-5338.
22. Hur K, Zhou S, Kysch L. Adjunct steroids in the treatment of peritonsillar abscess: A systematic review. *Laryngoscope* 2018; 128: 72-77.
23. Esposito S, De Guido C, Pappalardo M, Laudisio S, Mecariello G, et al. Retropharyngeal, Parapharyngeal and Peritonsillar Abscesses. *Children* 2022; 9: 618.