

Neumotórax neonatal y desnitrogenización. Reflexiones sobre la intervención. Reporte de casos

Neonatal pneumothorax and denitrogenization. Reflections on the intervention. Case report.

Jorge Luis Alvarado Socarras,¹ Beatriz H. Franco Mateus,² Carlos F. Guerrero Gómez³

Resumen

INTRODUCCIÓN: El neumotórax es la consecuencia del escape aéreo más frecuente en el periodo neonatal y su manejo conservador o invasivo depende de la gravedad de las manifestaciones clínicas. El tratamiento con oxígeno a concentraciones altas (desnitrogenización) a aquellos con manifestaciones clínicas leves a moderada ha sido una terapia usada para buscar su rápida resolución; sin embargo, su utilidad es controversial.

CASOS CLÍNICOS: Neonatos de 36 semanas que presentaron neumotórax espontáneos entre un 30-45%, asociado a dificultad respiratoria leve a moderada. Por lo anterior, se indicó oxígeno a concentraciones altas y se obtuvo una adecuada respuesta clínica.

CONCLUSIONES: El uso de oxígeno a concentraciones altas para el manejo del neumotórax no ha generado ventajas por estudios recientes. Por el contrario, puede haber efectos secundarios por hiperoxia y otros desenlaces clínicos poco favorables. A pesar de esto, es probable que existan conductas de preferencias sobre el uso de altas concentraciones de oxígeno por aparente buenos resultados. Sin embargo, por estudios recientes, se debe evitar la exposición de altas concentraciones de oxígeno como manejo rutinario de neumotórax y hacer seguimiento de los desenlaces de estos escapes aéreos en cada unidad.

PALABRAS CLAVE: Neumotórax, neonatos, oxígeno, desnitrogenización.

Abstract

INTRODUCTION: The pneumothorax is consequence of the most frequent air leak in the neonatal period and its treatment is based mainly on severity of clinical manifestations. Oxygen treatment at high concentrations (Nitrogen washout) to those with mild to moderate clinical manifestations has been a therapy used to achieve its rapid resolution; However, its usefulness is controversial.

CLINICAL CASES: 36-week neonates that presented spontaneous pneumothorax of 30-45%, associated with mild to moderate respiratory distress. Therefore, oxygen was indicated at high concentrations with adequate clinical response.

CONCLUSIONS: The use of oxygen at high concentrations for the treatment of pneumothorax has not generated advantages by recent studies. On the contrary, there may be side effects from hyperoxia and other unfavorable clinical outcomes. In spite of this, there is likely to exist trends for use, with apparent good results. However, for recently studies, this intervention should be avoided and must follow up on the results of pneumothorax in each unit.

KEYWORDS: Pneumothorax, neonates, nitrogen washout.

¹ Departamento de Pediatría, Unidad Neonatal. Fundación Cardiovascular de Colombia. Floridablanca Santander. Hospital Internacional de Colombia.

² Universidad de Santander. Residente de Cuidado Intensivo Pediátrico.

³ Departamento de Radiología, Fundación Cardiovascular de Colombia.

Recibido: 23 de marzo 2023

Aceptado: 09 de abril 2024

Correspondencia

Jorge Luis Alvarado Socarras
jorgealso2@yahoo.com
jorgealvarado@fcv.org

Este artículo debe citarse como: Alvarado-Socarras JL, Franco-Mateus BH, Guerrero-Gómez CF. Neumotórax neonatal y desnitrogenización. Reflexiones sobre la intervención. Reporte de casos. Acta Pediatr Méx 2024; 45 (5): 466-471.



INTRODUCCIÓN

El neumotórax es consecuencia de un escape aéreo. Este puede ser secundario a patologías pulmonares como síndrome de dificultad respiratoria, taquipnea transitoria del recién nacido, neumonía, aspiración de meconio o incluso a intervenciones como ventilación mecánica invasiva y no invasiva. Pero algunos neonatos, principalmente a término, pueden presentar neumotórax de forma espontánea. En este último escenario, el manejo dependerá de los síntomas clínicos asociados, los cuales estarán determinados por el porcentaje del neumotórax y algunos plantean que aquellos mayores del 20%, son los que van a requerir intervención invasiva o no invasiva.¹

Por el riesgo de muerte en caso de hipoxemia severa, hipercapnia y compromiso hemodinámico (neumotórax a tensión), el drenaje inmediato a través de toracocentesis o toracostomía cerrada es la conducta estandarizada;² sin embargo, en relación al neumotórax espontáneo en neonatos a término o secundario con síntomas leves a moderados, la conducta no ha sido tan clara y la decisión de manejo puede estar determinada por el personal médico al momento del evento. Lo que demuestra claramente la falta de consensos uniformes en relación con la conducta médica en casos de neumotórax espontáneos en neonatos a términos o pretérminos tardíos, con síntomas leves a moderados.³

Una de las intervenciones usadas ha sido el uso de oxígeno a altas concentraciones, entre 60-100% (nitrogen *washout* /*desnitrogenización*), soportado una resolución más rápida del neumotórax. No obstante, existen algunas consideraciones recientes sobre esta práctica, por no generar ventajas sobre al empleo de oxígeno a concentraciones más bajas.⁴ Por lo anterior, se reportan 2 casos de neumotórax espontáneos, asociado a dificultad respiratoria moderada, que se manejaron con desnitrogenización y se

realiza una revisión sobre esta práctica clínica, encontrando evidencia que se debe revisar esta intervención en la actualidad.

CASOS CLÍNICOS

Caso 1

Producto de madre de 18 años, Gestación (G) 1, Cesarea (C)1, Vivos (V) 1, con controles prenatales regulares. En el tercer trimestre curso con vaginosis de difícil tratamiento. A las 36 semanas, presentó fiebre, taquicardia fetal y materna, dolor uterino y hubo sospecha clínica de corioamnionitis, por lo cual iniciaron antibióticos y fue llevada a cesárea. No se realizó maduración pulmonar. Neonato femenino, con adaptación neonatal espontánea, peso de 2,830 gramos(grams), talla 49 cm, PC 34 cm. SpO₂ preductal menor del 90% a los 10 minutos por lo cual se inicia oxígeno por cánula a 0.5 litros (Lt)/ minutos (min) con mejoría de la saturación hasta 95%. Por lo anterior, asociado a antecedentes maternos de corioamnionitis fue trasladado a la unidad neonatal por riesgo de sepsis neonatal. Se inició dosis de antibióticos con ampicilina 50 mg/k/dosis cada 12 horas, gentamicina 4 mg/k/día, previa toma de hemocultivos. El hemograma a las 6 horas de vida presentó: leucocitos 28,500 x 10³/uL, uL Neutrófilos 72% Linfocitos 15,7 %, Monocitos 7,7 % Eosinófilos 0.7 % Hemoglobina (Hb) 16,2 gr/dl Hematocrito (Hto) 42.1 %, Plaquetas 325.000 x 10³/uL y Proteína C reactiva (PCR) 0.46 mg/l. Saturación transcutánea de oxígeno (SpO₂) por debajo de 90%, por lo cual se inició oxígeno por cánula nasal y se realizó radiografía de tórax, no evidenciándose alteraciones pleuropulmonares. Luego de evolución clínica adecuada, a las 16 horas de vida presentó signos de dificultad respiratoria, con Silverman de 4/0 y SPO₂ 80%, por lo cual se realizó control radiológico, evidenciado neumotórax izquierdo del 45%. Ante esta condición, personal asistencial en ese momento, inició oxígeno al 100% por cámara cefálica, con mejoría

de SpO₂. Radiografía de tórax a las 6 horas, mostró mejoría del neumotórax, por lo cual se inició disminución de la Fracción inspirada de oxígeno (FIO₂) para mantener metas de SPO₂ entre 90-95%. A las 12 horas post aumento de la concentración de O₂, hay resolución total del neumotórax (**Figura 1A, B y C**). Esto fue asociado a una mejoría progresiva de los signos de dificultad respiratoria e iniciamos nutrición enteral progresiva sin complicaciones y disminución del oxígeno hasta su retiro a las 72 horas de vida. A los 5 días Se suspendieron antibióticos con hemocultivos negativos y sin signos de respuesta inflamatoria durante su estancia en la unidad. Se realizó ecografía abdominal y cerebral, la cuales fueron normales. Egresó en buenas condiciones y seguimiento ambulatorio.

Caso 2

Producto de madre de 31 años, G1C1V1, con embarazo controlado y sin alteraciones. En la semana 36 presentó ruptura prematura de membranas ovulares e inició de actividad uterina progresiva. Monitoria fue alterada y deciden cesárea por estado fetal insatisfactorio. Neonato femenino con peso de 2,930 grs, talla 47 cm, PC 34.5 cm. y durante la adaptación, se evidenció abundantes secreciones orales, asociado a apnea y cianosis, por lo cual se inició ventilación a presión positiva con pieza en T (*Neopuff*[®]) con Presión Pico de 15, Presión Positiva al Final de la Espiración (PEEP por sus siglas en inglés) de 5 y FIO₂ del 30%, con mejoría de coloración, patrón respiratorio; sin embargo, presentó SPO₂ preductal de 82% asociado a signos leves de dificultad respiratoria, con un Silverman de 2/0 por lo cual se inició oxígeno por cánula nasal. Trasladamos a la unidad neonatal y se solicitó Radiografía de tórax que no mostró alteraciones pulmonares asociadas. Inicialmente fue manejado con líquidos basales, en ayuno y se solicitan a las 6 horas, Hemograma que reportó Leucocitos 18.400 x 10³/uL, Neutrófilos: 68.8%, Linfocitos: 18.5%, Monocitos 8.9%, Eosinófilos: 0.53%,

Hb: 17.7 g/dl, Hto: 50%, Plaquetas: 303,000 x 10³/uL PCR 0.82 mg/L. A pesar del antecedente de Ruptura de membranas, no se encontraron criterios para inicio de antibióticos.

A las 12 horas presentó deterioro del patrón respiratorio, aumento del Silverman 4/0 y la SPO₂ cae a 83%, por lo cual se realizó control radiológico evidenciando neumotórax derecho del 30%. Ante esta condición, personal asistencial incrementó el oxígeno por cámara cefálica al 100%, con mejoría de la SPO₂. Control radiológico a las 6 horas, mostró mejoría del neumotórax y se inicia disminución de la FIO₂ de forma progresiva para mantener SPO₂ por encima del 90%. Esto fue asociado a mejoría de los signos de dificultad respiratoria. A las 12 horas se realizó control radiológico y evidenció resolución del neumotórax (**Figura 1D, E y F**). Por evolución adecuada, se inició disminución de oxígeno hasta su retiro a las 72 horas. Simultáneamente, se inició vía oral sin complicaciones y no se evidenció deterioro infeccioso durante su estancia. Se realizó ecografía abdominal y cerebral, la cuales fueron normales. Se logró enteral por succión, y egresó al quinto día de vida en buenas condiciones.

DISCUSIÓN

Los casos reportados corresponden a neumotórax espontáneos en neonatos pretérminos tardíos, no asociados a síntomas severos. Si bien el caso 2, recibió presión positiva, la radiografía post intervención no demostró neumotórax temprano. La causa de estos neumotórax no es totalmente comprendida, aunque es probable que estén relacionados con elevada presión negativa transpulmonar en la primeras respiraciones, que pueden alcanzar los 100 cm/H₂O que permita apertura de los espacios aéreos que estuvieron colapsados *in útero* o presión positiva post natal (caso 2).^{2,5} Su incidencia varía entre un 0.05-1% de todos los neonatos a términos y generalmente no están asociados a patología subyacente.⁶ Sin

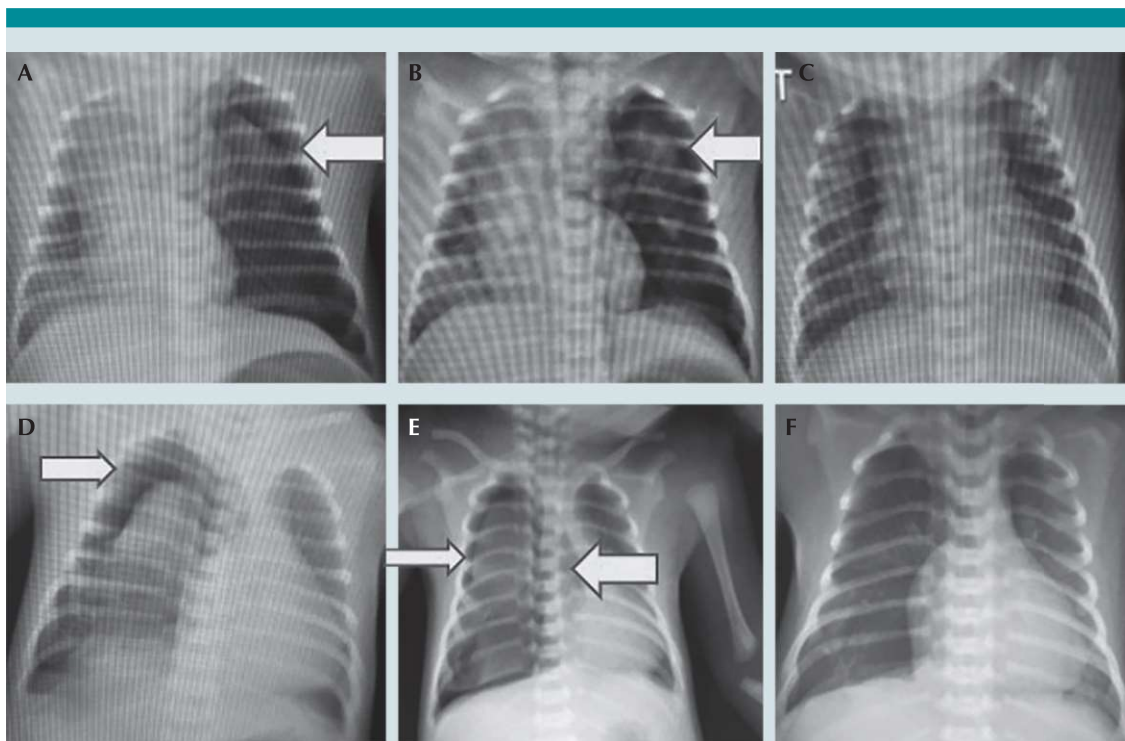


Figura 1. Caso 1. Neumotórax del 45% (A), desarrollado a las 16 horas de vida. Inicio desnitrogenización por 6 horas, con Radiografía de tórax (B), con neumotórax del 30%. Se disminuye la FIO₂, con Radiografía de tórax (C) a las 12 horas, sin neumotórax. Caso 2 Neumotórax del 30% (D), desarrollado a las 12 horas de vida. Inicio desnitrogenización por 6 horas, con Radiografía de tórax (E), con neumotórax del 15%. Se disminuye la FIO₂, con Radiografía de tórax (F) a las 12 horas, sin neumotórax. ** Las flechas amarillas indican neumotórax.

embargo, algunos trabajos han relacionado los neumotórax espontáneos con malformaciones renales y cardiopatías congénitas.^{7,8} Lo que pueden existir son factores relacionados, como es el género, siendo más frecuente en varones, parto por cesárea, peso grande e instrumentación del parto.⁹

El manejo en estos casos (sintomáticos) sería la toracocentesis u oxígeno a diferentes concentraciones. Por un lado, la toracocentesis, es considerada una opción en adultos, sin ser una opción de igual consideración en el periodo neonatal, especialmente en aquellos con estabilidad hemodinámica, posiblemente por una tendencia a ser menos invasivo en este grupo

etéreo.¹⁰ Por lo anterior, el uso de oxígeno a elevadas concentraciones ha sido una opción en estos escenarios clínicos, sin existir guías estandarizadas para su tratamiento.

Históricamente el manejo del neumotórax mediante desnitrogenización se ha usado durante mucho tiempo, por la mejoría clínica y resolución radiológica del neumotórax, tal como en los casos reportados. Si bien, hay pocos trabajos en relación con esta intervención, dos estudios publicados en el 2014, ambos retrospectivos, no encontraron beneficios de la desnitrogenización, a favor de una resolución más rápida del neumotórax, y por el contrario analizan posibles efectos adversos secundarios.^{3,11} Pero una de las

Conclusiones es que no hay diferencias en la rapidez de resolución al exponerse a más altas concentraciones de oxígeno, y su resolución estará determinado por el tamaño, usualmente no en menos de 6 horas lo que ayuda a determinar el momento del control radiológico, buscando racionalizar la exposición de radiación de los pacientes.^{11,12} La exposición a elevadas concentraciones de oxígeno no juega un papel relevante. Siendo así, es claro que la suplencia de oxígeno y la forma de suministrarlo debe ser revisada.

La desnitrógenización o "*nitrogen washout*" es un procedimiento descrito desde 1965 e inicialmente usado en adultos para el manejo de neumotórax, basados en la ventaja potencial de una resolución más rápida del neumotórax y evitar procedimientos invasivos o complicaciones. A pesar de que se ha demostrado ser efectiva de forma teórica y en modelos experimentales, los datos encontrados en la literatura son limitados y desde el principio de la descripción del método no encontraron un claro beneficio en los casos leves a moderados en el resultado final.¹¹ Recientemente un trabajo en la población adulta, reporta resultados similares, donde logran resolver mediante la intervención neumotórax pequeños, pero concluyen que la intervención debería ser utilizada de forma cuidadosa.¹³

Pero esta práctica se generalizó en los años 80 en muchas unidades neonatales, dado por un resultado clínico favorable sin aparentes resultados adversos. En esa época existía un uso más liberal del oxígeno, con menores restricciones, hasta cuando comienzan los trabajos de efectos dañinos de una alta exposición al oxígeno, no solo en prematuros, sino también en neonatos a término. Estos por estrés oxidativo, no solo relacionado con la hiperoxia, sino además relacionado con un sistema de defensa oxidativo inadecuado, lo que ha sido relacionado con la producción de radicales libres, destrucción de membranas celulares por per oxidación lipídica,

proteínas y oxidación del DNA.¹⁴ Estos efectos pueden ser desencadenados, incluso, por periodos muy cortos de exposición al oxígeno a elevadas concentraciones. Esto está relacionado con alteraciones pulmonares secundario a estrés oxidativo, daño alveolar lo que genera como disminución de la distensibilidad, capacidad vital, difusión y anomalía de las pequeñas vías aéreas,^{11,15} Pero además riesgo de enfermedades malignas como leucemia en la infancia temprana.¹⁶

La práctica fue establecida basado en un concepto teórico de que altas concentraciones de oxígeno genera un barrido del nitrógeno alveolar, generando un gradiente entre el espacio alveolo-pleural, favoreciendo la reabsorción del aire libre del espacio pleural (neumotórax); pero el aporte de oxígeno debería estar direccionada a determinar la FIO_2 necesaria para una SPO_2 mayor del 90%. Sin embargo, algunos grupos también plantean que el oxígeno ambiental tendría el mismo impacto. Conducta que debe ser analizada en el contexto clínico, ya que posiblemente paciente sintomáticos ya sean leves o moderados son candidatos a intervención.³ Adicionalmente, de no haber beneficios, hay posibilidad de efectos no deseados como mayor tiempo en lograr alimentación plena y mayor exposición a oxígeno.¹¹ Sobre el neonatos asintomático, no debe existir mayor discusión, donde la simple observación podría ser suficiente.

Es probable, dado los hallazgos recientes, que el manejo del oxígeno FIO_2 debe ser controlado en base de unas metas de SPO_2 y si es posible una PaO_2 , lo que permitiría disminuir el riesgo de exposición de altas concentraciones de oxígeno. Difícilmente se podrían hacer estudios prospectivos, conociendo los potenciales daños del oxígeno a altas concentraciones.

Por otro lado, el resultado clínico de los neumotórax espontáneos es casi siempre favorable, pero algunos neonatos pueden desarrollar com-



plicaciones como hipertensión pulmonar severa, que motivan el uso adicional de terapias como óxido nítrico inhalado. Estos desenlaces se desconocen si están en relación con la enfermedad en sí, al tamaño del neumotórax o procedimientos invasivos en estos pacientes.⁵

CONCLUSIONES

Como conclusión, a pesar de que los casos clínicos presentados, que fueron tratados con oxígeno suplementario a altas concentraciones, mostraron una respuesta favorable y resolución del neumotórax; consideramos que la aplicación de oxígeno a altas concentraciones no debe de ser una terapia utilizada de forma rutinaria. Se debe realizar una suplencia de oxígeno titulada para buscar SPO₂ por encima del 90%. El neumotórax es una complicación potencialmente grave, incluso el neumotórax espontáneo, por lo que el manejo conservador debe de involucrar un monitoreo muy estricto para detectar de manera oportuna el incremento del neumotórax antes de que sea hipertensivo y ponga en riesgo la vida del paciente.

REFERENCIAS

1. P Karthikeyan, M Sathyamoorthy, P Paramanandam, Saravana Bhavan, A Prema, M Poornima. Spontaneous Pneumothorax in a Term Neonate – A case Report. International Journal of Scientific and Research Publications, Volume 4, Issue 3, March 2014. 2014 1 ISSN 2250-3153
2. M Hassan, M Begum, S M Z Haque, N Jahan, A Mannan, A W S Rob. M. Pneumothorax in Neonate. Northern International Medical College Journal. 2014; 5: 357-59. doi.org/10.3329/nimcj.v5i2.23140
3. Shaireen H, Rabi Y, Metcalfe A, Kamaluddeen M, Amin H, Akierman A, Lodha A. Impact of oxygen concentration on time to resolution of spontaneous pneumothorax in term infants: a population based cohort study. BMC Pediatr. 2014 Aug 23;14:208. Doi: 10.1186/1471-2431-14-208
4. Gregory A, Ewer AK, Singh A. Is High-Concentration Oxygen Therapy More Effective Than Targeted Oxygen Therapy in Neonatal Non-Tension Pneumothorax? Arch Dis Child. 2019;104(4):405-406. DOI: 10.1136/archdis-child-2018-315659.
5. Smith J, Schumacher RE, Donn SM, Sarkar S. Clinical course of symptomatic spontaneous pneumothorax in term and late preterm newborns: report from a large cohort. Am J Perinatol. 2011;28(2):163-8. Doi 10.1055/s-0030-1263300
6. Smith J, Schumacher RE, Donn SM, Sarkar S. Clinical course of symptomatic spontaneous pneumothorax in term and late preterm newborns: report from a large cohort. Am J Perinatol. 2011;28(2):163-8. Doi 10.1055/s-0030-1263300
7. Al Tawil K, Abu-Ekteish FM, Tamimi O *et al* Symptomatic spontaneous pneumothorax in term newborn infants. Pediatr Pulmonol. 2004 ; 37(5) :443–446. Doi 10.1002/ppul.10447
8. Ashkenazi S, Merlob P, Stark H, Einstein B, Grunebaum M, Reisner SH. Renal anomalies in neonates with spontaneous pneumothorax—incidence and evaluation. Int J Pediatr Nephrol. 1983; 4:25–27.
9. Selahattin Katar, Celal Devocioğlu, Mehmet Kervancioğlu, Refik Ulkü. Symptomatic spontaneous pneumothorax in term newborns. Pediatr Surg Int. 2006;22(9):755-8. Doi10.1007/s00383-006-1740-6
10. Murphy MC, CPF O'Donnell. Pneumothorax in Newborns: Needle, Less Damage Done? . Ir Med J. 2018;111(10):832.
11. Clark SD, Saker F, Schneeberger MT, Park E, Sutton DW, Littner Y. Administration of 100% oxygen does not hasten resolution of symptomatic spontaneous pneumothorax in neonates. J Perinatol. 2014 ;34(7):528-31. DOI: 10.1038/jp.2014.55
12. Alvarado Socarras JL. Disminuir la radiación en pediatría. Un compromiso desde el periodo neonatal . Arch Argent Pediatr 2018;116(3):e496-e499
13. Park CB, Moon MH, Jeon HW, Cho DG, Song SW, Won YD et al. Does Oxygen Therapy Increase the Resolution Rate of Primary Spontaneous Pneumothorax?. J Thorac Dis. 2017 ;9(12):5239-5243. doi: 10.21037/jtd.2017.10.149.
14. Saugstad OD, Oei JL, Lakshminrusimha S, Vento M. Oxygen therapy of the newborn from molecular understanding to clinical practice. Pediatr Res. 2019 ;85(1):20-29. DOI: 10.1038/s41390-018-0176-8.
15. Garcia D, Carr JF, Chan F, Peterson AL, Ellis KA, Scaffa A, Ghio AJ, Yao H, Dennery PA. Short exposure to hyperoxia causes cultured lung epithelial cell mitochondrial dysregulation and alveolar simplification in mice. Pediatr Res. 2020;3:10.1038/s41390-020-01224-5. doi: 10.1038/s41390-020-01224-5.
16. Steinhorn RH, Lakshminrusimha S. Oxygen and pulmonary vasodilation: The role of oxidative and nitrosative stress. Semin Fetal Neonatal Med. 2020;25(2):101083. DOI: 10.1016/j.siny.2020.101083