



# Tratamiento endoscópico de pacientes pediátricos con cuerpos extraños en el tracto digestivo superior. Revisión de los últimos 10 años en un hospital de alta especialidad de la Ciudad de México

## Endoscopic treatment of foreign bodies in the upper digestive tract in children: Review of last 10 years at a tertiary care hospital in Mexico City

Ada Ruth Dionicio-Avedaño,<sup>1</sup> Flora Elva Zárate-Mondragón,<sup>2</sup> Gerardo Flores-Nava,<sup>3</sup> Lorena Hernández-Delgado,<sup>4</sup> Roberto Cervantes-Bustamante,<sup>2</sup> Jaime Alfonso Ramírez-Mayans,<sup>2</sup> Juan Octavio Alonso-Lárraga,<sup>6</sup> Irma Jiménez-Escobar

### Resumen

**ANTECEDENTES:** La ingestión de un cuerpo extraño es un problema común en la población pediátrica. El 80% de los cuerpos extraños ingeridos pasa por el tubo digestivo de forma asintomática y sin complicaciones. Alrededor del 10-20% de los pacientes requerirá intervención endoscópica y solo 1% cirugía. Algunos cuerpos extraños son dañinos y potencialmente mortales o se asocian con toxicidad, por lo que deben identificarse y removerse oportunamente.

**OBJETIVOS:** Reportar la experiencia y los desenlaces en el tratamiento de pacientes pediátricos que ingresaron al servicio médico por ingestión de cuerpo extraño.

**MATERIALES Y MÉTODOS:** Estudio retrospectivo, transversal, observacional y descriptivo llevado a cabo en niños de 0 a 16 años a quienes se practicó endoscopia digestiva alta, por sospecha de ingestión de cuerpo extraño, en el Hospital General Dr. Manuel Gea González, entre 2010 y 2019.

**RESULTADOS:** Se registraron 137 pacientes: 48.2% mujeres y 51.8% varones. En 102 pacientes (74.4%) se encontró el cuerpo extraño en la vía digestiva superior. Los cuerpos extraños predominantes fueron: monedas (51.9%) y baterías (13.7%). La tasa de éxito del tratamiento endoscópico para extracción del cuerpo extraño fue del 100%.

**CONCLUSIONES:** La extracción de cuerpos extraños por endoscopia es el procedimiento de elección, por lo que es importante comprender el rol de la endoscopia y el tiempo de la intervención con la finalidad de reducir la morbilidad.

**PALABRAS CLAVE:** Cuerpos extraños; tratamiento; niño; endoscopia.

### Abstract

**INTRODUCTION:** Foreign body ingestion is a common problem among the pediatric population. Fortunately, over 80% of ingested foreign bodies will pass through the digestive tract asymptotically and without complications, about 10-20% of patients will require endoscopic intervention and only 1% will require surgery. Some foreign bodies are harmful and potentially fatal, or are associated with toxicity; therefore they must be identified and timely removed.

**OBJECTIVES:** To report our experience and results in the management of foreign body ingestion in children seen at the Hospital Dr. Manuel Gea González in Mexico City.

**MATERIALS AND METHODS:** We reviewed the records of all children who underwent upper digestive endoscopy at the Hospital General Dr. Manuel Gea González in 2010-2019, with the suspicion of having ingested a foreign body.

**RESULTS:** The analysis included 137 patients, 48.2% female and 51.8% male, 0-16 years old. In 102 patients (74.4%), a foreign body was found in the upper digestive tract. In

<sup>1</sup> Médica adscrita a la clínica de Gastroenterología y Endoscopia Pediátrica del Hospital General Dr. Manuel Gea González, Ciudad de México.

<sup>2</sup> Servicio de Gastroenterología y Nutrición Pediátrica, Instituto Nacional de Pediatría, Ciudad de México.

<sup>3</sup> Subdirección de Pediatría Médica, Hospital General Dr. Manuel Gea González, Ciudad de México.

<sup>4</sup> Jefa del servicio de Pediatría Médica, Hospital General Dr. Manuel Gea González, Ciudad de México.

<sup>5</sup> Servicio de Endoscopia, Instituto Nacional de Cancerología, Ciudad de México.

<sup>6</sup> Dirección médica, Hospital Dr. Manuel Gea González, Ciudad de México.

**Recibido:** 3 de diciembre 2020

**Aceptado:** 7 de enero 2021

### Correspondencia

Ada Ruth Dionicio Avedaño  
ruthavenda\_o@yahoo.com.mx

**Este artículo debe citarse como:** Dionicio-Avedaño AR, Zárate-Mondragón FE, Flores-Nava G, Hernández-Delgado L, Cervantes-Bustamante R, Ramírez-Mayans JA, Jiménez-Escobar I. Tratamiento endoscópico de pacientes pediátricos con cuerpos extraños en el tracto digestivo superior. Revisión de los últimos 10 años en un hospital de alta especialidad de la Ciudad de México. Acta Pediatr Mex 2022; 43 (1): 14-21.

this group of patients, the predominant foreign body was coins in 53 children (51.9%), followed by batteries in 14 children (13.7%). The success rate in the endoscopic management of foreign bodies was 100% of the patients.

**CONCLUSIONS:** Endoscopic foreign body extraction is the procedure of choice, and therefore very important to understand the role and timing of endoscopic intervention in order to reduce morbidity.

**KEYWORDS:** Foreign bodies; Treatment; Child; Endoscopy

## ANTECEDENTES

El primer registro de ingestión de cuerpo extraño en un paciente pediátrico fue en 1692, y desde entonces se han descrito numerosos casos al respecto. Se estima que más del 40% de los casos no son presenciados. Si bien la mayor parte de los cuerpos extraños ingeridos atravesará el tracto gastrointestinal sin eventualidades, alrededor del 10-20% requerirá intervención, principalmente endoscópica, para mitigar las complicaciones (obstrucción, ulceración, perforación y muerte). Estas complicaciones ocurren, principalmente, en áreas de estrechamiento y angulaciones fisiológicas (cricofaríngeo, impresión del arco aórtico, unión esófago-gástrica, píloro, válvula ileocecal) o patológicas (esofagitis eosinofílica, acalasia, estenosis, anillo de Schatzky, dismotilidad, divertículos).<sup>1-7</sup>

El riesgo inminente para el paciente varía de insignificante a potencialmente mortal, dependiendo del objeto ingerido, ubicación, condición física subyacente y tiempo transcurrido para recibir tratamiento.<sup>1</sup> Después de establecer el diagnóstico de ingestión del cuerpo extraño se decide si la intervención es necesaria o no y el grado de urgencia. Las decisiones de intervención están influidas por varios factores: edad, condición clínica del paciente, tamaño y forma del objeto extraño, tipo de objeto ingerido, ubicación anatómica donde se ha detenido el objeto y las técnicas de extracción disponibles.<sup>2-8</sup>

Puesto que la endoscopia gastrointestinal se ha convertido en el método de elección para el tratamiento de la mayor parte de los cuerpos extraños en el tracto digestivo, es importante para

los gastroenterólogos comprender la función de la intervención endoscópica y los dispositivos para la terapia adecuada, con la finalidad de evitar complicaciones y mitigar la morbilidad potencial.<sup>1-3,5,6,9-11</sup> La ingestión de cuerpos extraños es una causa importante de atención en los servicios de Urgencias pediátricas. En México existen pocos reportes asociados con este problema y el tratamiento que debe otorgarse aún no es muy claro.

Con base en lo anterior, el objetivo de este estudio fue: reportar la experiencia y los resultados obtenidos con el tratamiento de pacientes pediátricos que ingresaron al servicio médico por ingestión de cuerpo extraño.

## MATERIALES Y MÉTODOS

Estudio retrospectivo, transversal, observacional y descriptivo que incluyó la información de los expedientes clínicos de pacientes pediátricos, de 0 a 16 años, a quienes se efectuó endoscopia digestiva alta por sospecha de ingestión de cuerpo extraño, atendidos en el Hospital General Dr. Manuel Gea González entre 2010-2019. *Criterios de inclusión:* pacientes con síntomas gastrointestinales y sospecha de ingesta de cuerpo extraño; pacientes con evidencia radiológica de cuerpo extraño y síntomas gastrointestinales; casos asintomáticos con ingestión de baterías, imanes o algún cuerpo extraño punzocortante en El tracto digestivo alto y pacientes sintomáticos, con sospecha de ingestión de cuerpo extraño y sin evidencia radiológica del mismo.

*Criterios de exclusión:* pacientes sin síntomas, con cuerpo extraño en la cámara gástrica,

asintomáticos con visualización de monedas en la cámara gástrica y evolución menor de 4 semanas, por no tener criterios de extracción endoscópica según las recomendaciones de las guías de práctica clínica disponibles. También se excluyeron los pacientes con cuerpos extraños en el intestino o colon, por no cumplir con los criterios de inclusión.

Los pacientes se clasificaron por grupo etario en: lactantes, preescolares, escolares y adolescentes. Dependiendo del grado de urgencia se efectuó el procedimiento endoscópico de forma emergente < 6 horas; urgente en menos de 24 horas y no urgente en más de 24 horas.

Otros parámetros de estudio: edad, género, ingesta intencionada o accidental, manifestación clínica, tipo y localización del cuerpo extraño, urgencia del procedimiento endoscópico, hallazgos endoscópicos, dispositivo empleado para la extracción y complicaciones.

### Procedimiento endoscópico

A todos los pacientes se les practicó una endoscopia digestiva alta, con anestesia general e intubación orotraqueal en el área de endoscopia gastrointestinal, con ayuno de 2 a 8 horas (según el tipo y localización del cuerpo extraño). Los procedimientos se realizaron con los equipos: Olympus GIF XP180N y, Olympus GIF 180. Los accesorios utilizados para la extracción del cuerpo extraño fueron: pinzas de dientes de ratón, pinzas de caimán, asa de polipectomía, pinzas de trípode, canastilla y red.

Todos los pacientes recibieron y sus tutores firmaron el consentimiento informado para el procedimiento.

### Análisis estadístico

Todas las variables fueron cualitativas y se analizaron con frecuencias y porcentajes.

## RESULTADOS

Se registraron 137 pacientes: 71 (51.8%) hombres y 66 (48.2%) mujeres. De acuerdo con el grupo de edad: 24 (17.5%) eran lactantes, 58 (42.3%) preescolares, 41 (29.9%) escolares y 14 (10.2%) adolescentes. **Cuadro 1**

Solo en 5 (3.6%) pacientes hubo ingestión intencionada del cuerpo extraño (2 masculinos de 6 y 15 años que ingirieron una moneda y un alfiler, respectivamente; y 3 femeninos de 13, 15 y 16 años, que ingirieron un juguete de plástico, un broche de seguridad y seis navajas, respectivamente). De este grupo, 1 paciente se encontraba en tratamiento por depresión mayor. En 132 (96%) se refirió ingesta accidental. En 35 (25.5%) no se identificó el cuerpo extraño en la vía digestiva superior al momento de la evaluación endoscópica.

### Tipos de cuerpo extraño

Los objetos predominantes fueron: monedas (51.9%), baterías (13.7%), objetos metálicos con borde romo (11.7%), alfileres (5.8%), bolos alimenticios (3.9%), tapones de bolígrafo (3.9%), juguetes de plástico (2.9%), huesos de pollo (1.9%), navajas (1.9%), espinas (0.9%) y palillo (0.9%). **Cuadro 1**

### Localización anatómica

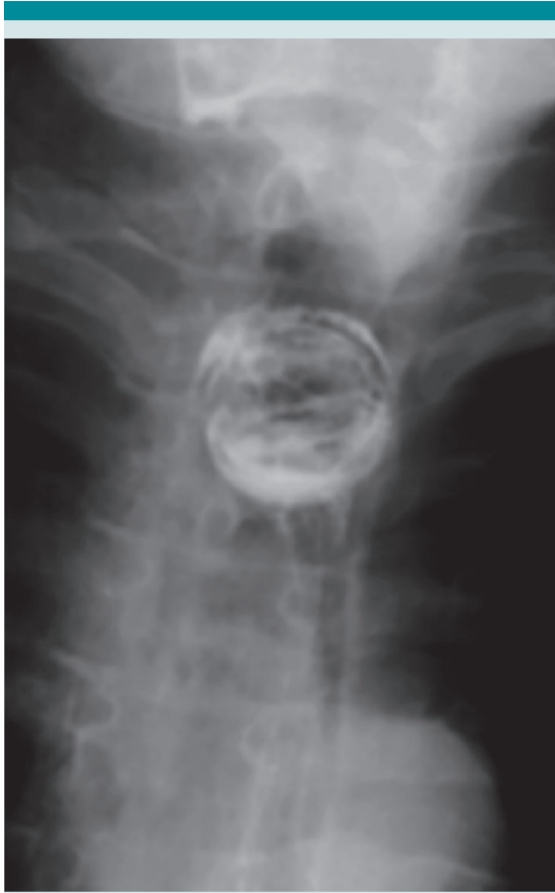El sitio más frecuente fue el esófago proximal en 51 (50%) pacientes (**Figura 1**), seguido de la cámara gástrica en 28 (27.4%; **Figura 2**) y tercio medio del esófago en 9 (8.8%; **Figura 3**). **Cuadro 1**

### Manifestaciones clínicas

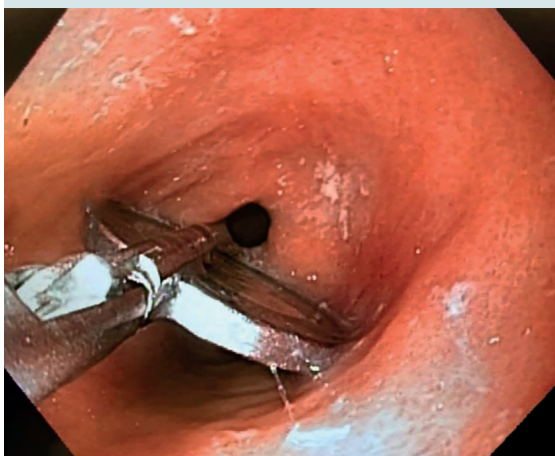Seis pacientes no manifestaron síntomas. Al interrogatorio, directo o indirecto, la mayoría de los pacientes tuvo más de un síntoma y las manifestaciones clínicas mayormente reportadas fueron: sensación de cuerpo extraño (45.9%),

**Cuadro 1.** Características de los pacientes con cuerpos extraños

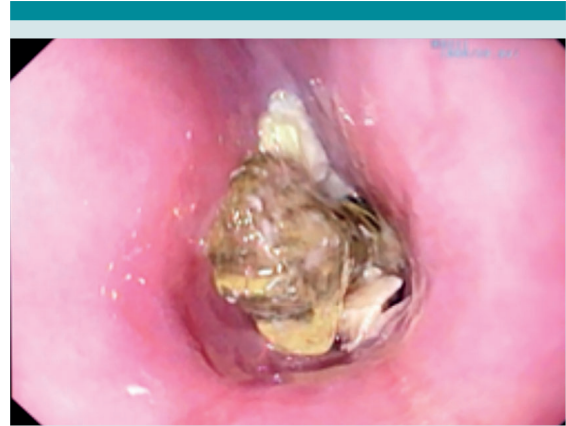
Variables	Grupos etarios			
	Lactante	Preescolar	Escolar	Adolescente
<b>Pacientes (n)</b>	<b>24</b>	<b>58</b>	<b>41</b>	<b>14</b>
<b>Tipo de endoscopia</b>				
Emergente	2	9	4	1
Urgente	21	34	23	7
No urgente	1	15	14	6
<b>Localización</b>				
Seno piriforme	0	3	0	1
Tercio proximal del esófago	18	24	9	0
Tercio medio del esófago	1	2	5	1
Tercio distal del esófago	0	3	2	0
Cámara gástrica	1	10	8	9
Píloro	0	2	1	0
Duodeno	0	0	2	0
<b>Tipo de cuerpo extraño</b>				
Moneda	14	24	13	2
Batería	2	10	2	0
Espina	0	0	1	0
Bolo alimenticio	0	2	1	1
Hueso	0	0	0	2
Alfiler	3	1	1	1
Metálico romo	1	4	5	2
Tapón de bolígrafo	0	1	2	1
Navaja	0	0	0	2
Juguete de plástico	0	2	1	0
Palillo	0	0	1	0
<b>Manifestaciones clínicas</b>				
Sensación de cuerpo extraño	4	23	26	10
Vómito	9	14	7	3
Disfagia	1	8	11	2
Odinofagia	5	12	9	4
Sialorrea	19	8	2	1
Llanto	10	9	0	0
Dolor cervical	0	0	2	0
Dolor torácico	0	5	5	1
Dolor abdominal	1	5	7	1



**Figura 1.** Canica en el tercio proximal del esófago.



**Figura 2.** Moneda en la cámara gástrica.



**Figura 3.** Juguete de plástico en el tercio medio del esófago.

vómito (24%), sialorrea (21.8%), odinofagia (21.8%), disfagia (16%), dolor torácico (15%), llanto (13.8%), dolor abdominal (10.2%) y dolor cervical (1.4%). **Cuadro 1**

#### Tiempo del procedimiento endoscópico

Los procedimientos endoscópicos para la extracción del cuerpo extraño se llevaron a cabo según la edad, síntomas, tipo y localización del cuerpo extraño. Se efectuaron 16 (15.6%) procedimientos de forma emergente. La mayor parte se catalogaron urgentes en 68 (66.6%) casos y no urgentes en 18 (17.6%). De los procedimientos emergentes se recuperó el 100% de los cuerpos extraños, y de los urgentes se encontró el cuerpo extraño en 80%. Finalmente, en los procedimientos no urgentes se encontró el cuerpo extraño en 50% de los casos. **Cuadro 1**

#### Hallazgos endoscópicos

Después de retirar el cuerpo extraño se evaluó la mucosa subyacente y circundante y en 36 (35.2%) endoscopias no se observó ningún cambio debido a la ingestión del cuerpo extraño. En 35 (34.3%) procedimientos se evidenciaron erosiones esofágicas y edema secundarios a la fricción del cuerpo



extraño. Otros 23 (22.5%) pacientes tuvieron gastropatía erosiva. En 4 (3.9%) se encontró esofagitis erosiva no asociada con el cuerpo extraño y en 2 (1.9%) esofagitis por *Candida* spp. En 1 (0.9%) caso se documentó perforación esofágica en el sitio de impactación del cuerpo extraño y en otro se encontró estenosis esofágica secundaria a esofagitis eosinofílica (0.9%).

### Técnica endoscópica y dispositivos empleados

La técnica utilizada para el retiro del cuerpo extraño fue por extracción *–pull–* en 98 (96%) procedimientos, y en 4 (3.9%) pacientes con impactación del bolo se usó técnica de *piece-meal –extracción por fragmentos–*. El dispositivo más utilizado fue la pinza endoscópica con dientes de ratón en 73 (71.5%) procedimientos, seguido de la pinza con dientes de caimán en 15 (14.7%), asa de polipectomía en 7 (6.8%), pinza trípode en 4 (3.9%), canastilla y red en 1, respectivamente. Una paciente requirió el uso de sobretubo debido a la existencia de seis navajas en la cámara gástrica y en otro se utilizó la capucha de látex para proteger la vía digestiva durante la extracción del cuerpo extraño.

### Complicaciones

Un paciente tuvo perforación esofágica en el tercio proximal del esófago, desencadenada por la impactación de una moneda en ese sitio, con cuatro semanas de evolución antes de llevarlo al hospital. Recibió tratamiento endoscópico con colocación de clips en el sitio de la perforación y antibiótico. Su evolución fue satisfactoria. Durante los procedimientos no se observaron complicaciones por la intervención endoscópica ni anestésica.

## DISCUSIÓN

La ingestión de un cuerpo extraño es una causa importante de atención en los servicios de Urgencias pediátricas. Aunque la mayor parte de los cuerpos extraños ingeridos atraviesan el

tracto digestivo de forma espontánea, algunos pueden ser dañinos y requieren atención especial e inmediata; por tanto, el diagnóstico y tratamiento oportunos reducen la morbilidad y mortalidad.<sup>12</sup> En este estudio, de 137 pacientes, 71 (51.8%) fueron hombres y 66 (48.2%) mujeres; no se observaron diferencias significativas en cuanto al género para incrementar el riesgo de este problema, lo que coincide con lo reportado por Blanco y sus colaboradores.<sup>13</sup>

El grupo de edad principalmente afectado se encontró en menores de 5 años, en donde el 17.5% fueron lactantes y 42.3% preescolares. De manera semejante, Lin y su grupo<sup>14</sup> reportaron 68% de cuerpos extraños en este grupo de edad.

Existen diversas publicaciones que señalan que el objeto extraño encontrado con más frecuencia en niños son las monedas. Yosepg y su equipo<sup>15</sup> reportan 85% de este tipo de artefactos. Jayachandra y colaboradores, en una revisión sistemática de pacientes pediátricos, reportan que 70% de los casos corresponden a monedas.<sup>16</sup> Li y su equipo de trabajo<sup>17</sup> encontraron como primera causa de cuerpo extraño en menores de 14 años las monedas (47.4%), seguido de juguetes de plástico o metal en 11.6%. En la población adulta la causa principal de cuerpo extraño en la vía digestiva superior es la obstrucción por alimentos.<sup>10,17</sup> En nuestra revisión, los hallazgos encontrados no distan mucho de lo reportado mundialmente. En este estudio, el cuerpo extraño extraído con mayor frecuencia fue la moneda (51.9%), seguido de las baterías (13.7%).

La probabilidad de obstrucción de objetos extraños en el esófago se relaciona con la edad del paciente, las enfermedades esofágicas preexistentes, el tamaño del cuerpo extraño, sin olvidar que en esta región anatómica existen tres sitios de estrechez anatómica, lo que incrementa la probabilidad de obstrucción en este sitio.<sup>18</sup> En nuestra revisión, el sitio de impactación más frecuente fue el esófago en 62.7%, con predominio en el tercio superior del órgano. En una serie de

1088 pacientes, Li y colaboradores informaron una frecuencia de 62.1% de cuerpos extraños encontrados en esta región anatómica.<sup>17</sup>

Los síntomas asociados con la ingestión de cuerpos extraños varía según su localización, características y capacidad del paciente para describir el síntoma.<sup>19</sup> La endoscopia es el único procedimiento que permite afirmar o negar con certeza la coexistencia del cuerpo extraño en la vía digestiva, por lo que está indicada en todos los casos de “sospecha fundada” de deglución o aspiración de cuerpo extraño. La “sospecha fundada” es la manifestación de síntomas de crisis de tos, asfixia, ahogo, dificultad respiratoria, estridor, disfonía, sibilancias, sialorrea, náusea, disfagia, vómito, opresión y dolor retroesternal.<sup>20</sup>

En esta serie, el 95% de los pacientes fueron referidos con uno o más síntomas. Lin y sus colaboradores reportaron síntomas en 85% de los pacientes,<sup>14</sup> Yalçin y su grupo informaron vómito y disfagia en 28.6 y 16.1%, respectivamente;<sup>19</sup> Blanco y colaboradores, en una serie de 2637 casos pediátricos, encontraron sialorrea (41.2%), disfagia (31.3%) y vómito (30.9%), como manifestaciones predominantes.<sup>13</sup> En nuestro estudio, los síntomas más frecuentemente encontrados fueron: sensación de cuerpo extraño (45.9%), vómito (24%), sialorrea y odinofagia (21.8%).

De acuerdo con la *North American Society for Pediatric Gastroenterology, Hepatology and Nutrition* (NASPGHAN) y la *American Society for Gastrointestinal Endoscopy* (ASGE), la necesidad de extracción del cuerpo extraño y el tiempo en que debe realizarse el procedimiento dependen de varios factores: tipo de ingestión, localización del cuerpo extraño y estado clínico del paciente.<sup>4,21</sup> En este estudio informamos 16 pacientes a quienes se efectuó endoscopia emergente, 68% correspondieron a menores de 5 años. Algunos procedimientos llevados a cabo de forma urgente o electiva, eran candidatos a procedimientos emergentes; sin embargo, no fue

así debido a retraso en la búsqueda de atención médica, tiempo transcurrido de llegada y envío a la institución. Tal es el caso de un preescolar con una moneda impactada en el esófago, quien permaneció 4 semanas con el cuerpo extraño antes de acudir al hospital, porque la ingesta no fue presenciada y solo se había detectado rechazo a la alimentación.

Una de las ventajas de retirar el cuerpo extraño mediante endoscopia es la evaluación de estragos causados por el cuerpo extraño en la superficie con la que tuvo contacto y obtención de biopsias en caso de sospecha de alguna enfermedad preexistente. En esta serie se estableció el diagnóstico de esofagitis eosinofílica en un adolescente con bolo alimenticio impactado. Los cambios más relevantes se asociaron con la fricción del cuerpo extraño con la mucosa, principalmente en el esófago (34.3%). Aunque también sorprendió encontrar esofagitis por *Candida* spp. en 2 pacientes que manifestaron sensación de cuerpo extraño. Hong y colaboradores encontraron lesiones menores en la mucosa (abrasiones o pequeñas erosiones en 30.7% de los pacientes) y complicaciones mayores (úlceras, perforación o absceso en 7.7%).<sup>22</sup>

Con el desarrollo de la técnica endoscópica, de los dispositivos y accesorios de recuperación la mayoría de los cuerpos extraños pueden removerse con éxito, y menos de 1% requerirá intervención quirúrgica.<sup>14,15,23</sup> La técnica y selección de los dispositivos de extracción serán elegidos de acuerdo con la localización y las características físicas del cuerpo extraño, así como el equipo disponible.<sup>1,3-5</sup> En nuestro centro hospitalario, la obtención del cuerpo extraño se efectuó con endoscopio flexible, pues es el instrumento disponible en la institución, también usamos, predominantemente, las pinzas de dientes de ratón en 73%. Lo anterior concuerda con lo reportado en otros estudios.<sup>14,16,17,24</sup> Diversos autores reportan 86% de los procedimientos efectuados con endoscopio rígido.<sup>13</sup> Yalçin y su

grupo, además de la endoscopia flexible y rígida, tuvieron éxito para la extracción del cuerpo extraño con laringoscopia y pinzas de Magill.<sup>19</sup>

Cuando la endoscopia no se encontraba disponible se realizaban otras alternativas de tratamiento, por ejemplo: la extracción con sonda de Foley o el uso de dilatadores esofágicos.<sup>25,26</sup> En la actualidad son prácticas que ponen en riesgo a los niños, por lo que deben evitarse.

## CONCLUSIONES

La ingestión de cuerpos extraños es más frecuente en lactantes y preescolares, la edad limita conocer con detalle el contexto de la ingestión del cuerpo extraño y el tiempo de evolución, incluso tener la sospecha de la ingesta. Por esto se debe estar sensibilizado para reconocer los síntomas digestivos que orienten al diagnóstico y, de esta forma, derivar a tiempo y establecer el tratamiento oportuno. La endoscopia es el tratamiento de elección, porque supone un procedimiento seguro y efectivo para el retiro del cuerpo extraño.

## REFERENCIAS

1. Wright CC, Closson FT. Updates in pediatric gastrointestinal foreign bodies. *Pediatr Clin North Am* 2013; 60 (5): 1221-39. doi: 10.1016/j.pcl.2013.06.007
2. Fung BM, Sweetser S, Wong Kee Song LM, Tabibian JH. Foreign object ingestion and esophageal food impaction: An update and review on endoscopic management. *World J Gastrointest Endosc* 2019; 16; 11 (3): 174-192. doi: 10.4253/wjge.v11.i3.174
3. Birk M, Bauerfeind P, Deprez PH, Häfner M, et al. Removal of foreign bodies in the upper gastrointestinal tract in adults: European Society of Gastrointestinal Endoscopy (ESGE) Clinical Guideline. *Endoscopy* 2016; 48: 1-8. doi: 10.1055/s-0042-100456.
4. Ikenberry SO, Jue TL, Anderson MA, Appalaneni V, et al. Management of ingested foreign bodies and food impactions. *Gastrointest Endosc* 2011; 73 (6): 1085-91. doi: 10.1016/j.gie.2010.11.010
5. Rahman I, Patel P, Boger P, Rasheed S, et al. Therapeutic upper gastrointestinal tract endoscopy in Paediatric Gastroenterology. *World J Gastrointest Endosc* 2015 16; 7 (3): 169-82. doi: 10.4253/wjge.v7.i3.169
6. Burgos A, Rábago L, Triana P. Western view of the management of gastroesophageal foreign bodies. *World J Gastrointest Endosc* 2016; 10; 8 (9): 378-84. doi: 10.4253/wjge.v8.i9.378
7. Soprano JV, Mandl KD. Four strategies for the management of esophageal coins in children. *Pediatrics* 2000; 105: e5. doi: 10.1542/peds.105.1.e5
8. Sahn B, Mamula P, Ford CA. Review of foreign body ingestion and esophageal food impaction management in adolescents. *J Adolesc Health* 2014;55(2):260-6. doi: 10.1016/j.jadohealth.2014.01.022
9. Kurowski JA, Kay M. Caustic Ingestions and Foreign Bodies Ingestions in Pediatric Patients. *Pediatr Clin North Am* 2017;64(3):507-524. doi: 10.1016/j.pcl.2017.01.004
10. Magalhães-Costa P, Carvalho L, Rodrigues JP, Túlio MA, Marques S, Carmos J, et al. Endoscopic management of foreign bodies in the upper gastrointestinal tract: an evidence-based review article. *GE Port J Gastroenterol* 2016;23(3): 142-152. doi: 10.1016/j.jpge.2015.09.002
11. Michaud L, Bellaiche M, Olives JP. Ingestion de corps étrangers chez l'enfant. Recommandations du Groupe francophone d'hepatologie, gastroentérologie et nutrition pédiatriques. *Archives de Pédiatrie* 2009; 16: 54-61. doi: 10.1016/j.arcped.2008.10.018
12. A-Kader HH. Foreign body ingestion: children like to put objects in their mouth. *World J Pediatr* 2010; 6 (4): 301-10. doi: 10.1007/s12519-010-0231-y
13. Blanco-Rodríguez G, Teyssier-Morales G, Penchyna-Grub J, Madriñan-Rivas JE, et al. Características y resultados de la ingestión de cuerpos extraños en niños. *Arch Argent Pediatr* 2018; 116 (4): 256-261. doi: 10.5546/aap.2018.eng.256
14. Lin CH, Chen AC, Tsai JD, Wei SH, et al. Endoscopic removal of foreign bodies in children. *Kaohsiung J Med Sci* 2007; 23 (9): 447-52. doi: 10.1016/S1607-551X(08)70052-4
15. Gurevich Y, Sahn B, Weinstein T. Foreign body ingestion in pediatric patients. *Curr Opin Pediatr* 2018; 30: 677-682. doi: 10.1097/MOP.0000000000000670
16. Jayachandra S, Eslick GD. A systematic review of paediatric foreign body ingestion: Presentation, complications, and management. *Int J Pediatr Otorhinolaryngol* 2013; 77 (3): 311-7. doi: 10.1016/j.ijporl.2012.11.025
17. Li ZS, Sun ZX, Zou DW, Xu GM, et al. Endoscopic management of foreign bodies in the upper-GI tract: experience with 1088 cases in China. *Gastrointest Endosc* 2006; 64 (4): 485-92. doi: 10.1016/j.gie.2006.01.059
18. Chen T, Wu HF, Shi Q, Zhou PH, et al. Endoscopic management of impacted esophageal foreign bodies. *Dis Esophagus* 2013; 26 (8): 799-806. doi: 10.1111/j.1442-2050.2012.01401.x
19. Yalçın S, Karnak I, Ciftci AO, Senocak ME, et al. Foreign body ingestion in children: an analysis of pediatric surgical practice. *Pediatr Surg Int* 2007; 23: 755-761. doi: 10.1007/s0.0383-007-1958-y



20. Pérez-Fernández L. Deglución o aspiración de cuerpos extraños. *Criterios Pediatr* 1991; 7 (c): 89-92.
21. Kramer RE, Lerner DG, Lin T, Manfredi M, et al. Management of ingested foreign bodies in children: a clinical report of the NASPGHAN Endoscopy Committee. *J Pediatr Gastroenterol Nutr* 2015; 60 (4): 562-74
22. Hong KH, Kim YJ, Kim JH, Chun SW, et al. Risk factors for complications associated with upper gastrointestinal foreign bodies. *World J Gastroenterol* 2015; 14; 21 (26): 8125-8131. doi: 10.3748/wjg.v21.i26.8125
23. Predescu D, Predescu I, Sarafoleanu C, Constantinoiu S. Oesophageal Foreign Bodies –from diagnostic Challenge to Therapeutic Dilemma. *Chirurgia* 2016; 111: 102-114
24. Katsinelos P, Kountouras J, Paroutoglou G, Zavos C, et al. Endoscopic Techniques and Management of Foreign Body Ingestion and Food Bolus Impaction in the Upper Gastrointestinal Tract: A Retrospective Analysis of 139 Cases. *J Clin Gastroenterol* 2006; 40 (9): 784-9. doi: 10.1097/01.mcg.0000225602.25858.2c
25. Choe JY, Choe BH. Foreign Body Removal in Children Using Foley Catheter or Magnet Tube from Gastrointestinal Tract. *Pediatr Gastroenterol Hepatol Nutr* 2019; 22 (2): 132-141. Doi.org/10.5223/pghn.2019.22.2.132
26. Dahshan AH, Kevin Donovan G. Bougienage versus endoscopy for esophageal coin removal in children. *J Clin Gastroenterol* 2007; 41 (5): 454-6. doi: 10.1097/01.mcg.0000225622.09718.5f