

## Retención en el esófago de una batería de botón durante 7 meses en una paciente de 2 años: informe de caso y revisión de la bibliografía

### Button battery retention in esophagus for 7 months in a 2-year-old patient: A case report and bibliographic review

Sofía Brenes-Guzmán, Víctor Manuel Puga-Ayala

#### Resumen

**ANTECEDENTES:** La mayoría de las ingestiones de cuerpo extraño suceden en lactantes mayores y preescolares. Casi todos cursan asintomáticos. Los objetos ingeridos con más frecuencia son: monedas y baterías de botón que pueden generar secuelas graves. Del 10 al 20% de los objetos ingeridos requieren retirarse mediante endoscopia y menos del 1% con intervención quirúrgica. La severidad de las lesiones y complicaciones están estrechamente relacionadas con el tiempo de exposición al cuerpo extraño.

**CASO CLÍNICO:** Paciente femenina de dos años de edad, con antecedente de náuseas siete meses atrás. Los padres recordaron haberla visto jugar con una pila, pero sin evidenciar que la hubiera ingerido. Cinco meses antes de acudir a consulta inició con regurgitación 1 a 2 veces por semana, malestar que evolucionó hasta la regurgitación y emesis posprandial en todas las comidas; además de sialorrea y rechazo a la alimentación. En la exploración física no se encontraron alteraciones. En la radiografía se evidenció la existencia de un objeto metálico, circular, parecido a una batería de botón. La TAC no mostró lesiones aparentes en los tejidos circundantes. Se intentó el retiro de la batería mediante endoscopia, sin éxito. La extracción se consiguió mediante intervención quirúrgica por toracotomía posterolateral derecha, con esofagotomía y esofagoplastia.

**CONCLUSIONES:** La atención médica correcta de los pacientes con sospecha de ingesta de cuerpo extraño es decisiva para su pronóstico. La evaluación debe comprender una minuciosa historia clínica y adecuada exploración física. El diagnóstico siempre debe sospecharse ante pacientes con un cuadro de regurgitación, vómito, rechazo a la alimentación, síntomas respiratorios que no ceden, a pesar del tratamiento, sobre todo en lactantes mayores y preescolares.

**PALABRAS CLAVE:** Baterías de botón; ingestión de cuerpo extraño; niños; preescolares; monedas; endoscopia; sialorrea; toracotomía; náusea; vómito.

#### Abstract

**BACKGROUND:** Most foreign body ingestions occur in older infants and preschoolers. Almost all of them are asymptomatic. The most frequently ingested objects are: coins and button batteries that can generate serious sequelae. Ten to 20% of swallowed objects require removal by endoscopy and less than 1% by surgery. The severity of the lesions and complications are closely related to the time of exposure to the foreign body.

**CLINICAL CASE:** Two-year-old female patient with a history of nausea seven months earlier. The parents remembered having seen her playing with a battery, but without evidence that she had ingested it. Five months before coming for consultation, she started with regurgitation 1 to 2 times per week, malaise that evolved to regurgitation and postprandial emesis at all meals; in addition to sialorrhea and refusal to eat. No alterations were found in the physical examination. Radiography showed the existence

Hospital de Pediatría, Centro Médico Nacional Siglo XXI, Instituto Mexicano del Seguro Social, Ciudad de México.

**Recibido:** 27 de septiembre 2020

**Aceptado:** 19 de agosto 2021

#### Correspondencia

Sofía Brenes-Guzmán  
sofiabrenesg1992@gmail.com  
<http://orcid.org/0000-0002-6753-1071>

**Este artículo debe citarse como:** Brenes Guzmán S, Puga-Ayala VM. Retención en el esófago de una batería de botón durante 7 meses en una paciente de 2 años: informe de caso y revisión de la bibliografía. Acta Pediatr Méx 2021; 42 (5): 241-46.

of a circular metallic object, like a button battery. CT showed no apparent lesions in the surrounding tissues. Removal of the battery was attempted endoscopically but was unsuccessful. Removal was achieved by surgical intervention by right posterolateral posterolateral thoracotomy, with esophagotomy and esophagoplasty.

**CONCLUSIONS:** Proper medical care of patients with suspected foreign body ingestion is critical to their prognosis. The evaluation should include a thorough clinical history and adequate physical examination. The diagnosis should always be suspected in patients with regurgitation, vomiting, refusal to feed, respiratory symptoms that do not subside despite treatment, especially in older infants and preschoolers.

**KEYWORDS:** Button battery; Foreign body ingest; Infants; Preschoolers; Coins; Endoscopy; Sialorrhea; Thoracotomy; Nausea; Vomiting.

## ANTECEDENTES

La ingestión de un cuerpo extraño es un motivo frecuente de atención en los servicios de urgencias.<sup>1</sup> La mayor parte de las veces es accidental y en niños. El diagnóstico oportuno, y el tratamiento temprano, son fundamentales para prevenir las complicaciones asociadas.

La mayor parte de las ingestas de un cuerpo extraño suceden en lactantes mayores y preescolares,<sup>2</sup> en general en menores de 6 años.<sup>3</sup> Se reportan, aproximadamente, 100,000 casos al año de ingestión de cuerpo extraño; de éstos, 80% son en pacientes pediátricos.<sup>4,5</sup> A pesar de que la mortalidad es muy baja sí hay casos reportados.<sup>6,7,8</sup>

Los objetos ingeridos con más frecuencia son: monedas, baterías de botón, juguetes, partes de juguetes, magnetos, pines, huesos o pedazos de comida, en orden de frecuencia.<sup>9-13</sup> El aumento en la cantidad de pequeños aparatos electrónicos alimentados con baterías de litio ha incrementado los casos de su ingestión accidental y permitido emprender nuevas investigaciones relacionadas con la morbilidad y mortalidad por ingestión de cáusticos.<sup>1</sup>

Si bien la mayoría de los pacientes permanecen asintomáticos o con síntomas transitorios durante el accidente,<sup>14</sup> todos requieren atención médica.

Los síntomas pueden variar desde rechazo al alimento, disfagia, sialorrea, estridor, sibilancias o atragantamiento.<sup>1,15</sup> Los cuerpos extraños retenidos durante largo tiempo pueden generar pérdida de peso, mal manejo de secreciones con aspiración recurrente y neumonías asociadas, estenosis por lesión de la mucosa esofágica e, incluso, generar fístulas hacia regiones vecinas.<sup>15</sup>

Al inicio de la atención médica se recomienda solicitar una radiografía anteroposterior de cuello, tórax y abdomen, incluso si se piensa que el objeto es radiolúcido. En caso de encontrar un objeto radiopaco se valora su localización, tipo y tamaño.<sup>6,14,16</sup> La tomografía computada, resonancia magnética o estudios con contraste solo están indicadas en pacientes sintomáticos en los que no es posible visualizar el objeto en la radiografía.<sup>6</sup>

Enseguida se expone el caso de una paciente con cuadro de aspiración e impactación esofágica de una batería de botón de 7 meses de evolución.

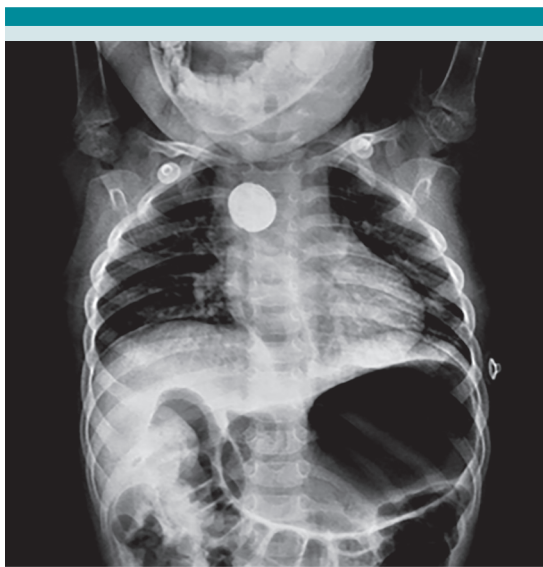## CASO CLÍNICO

Paciente femenina de dos años de edad, originaria de Cuauhtémoc, Chihuahua, etnia rarámuri. Antecedentes familiares, perinatales o patológicos sin relevancia; náuseas y vómitos aislados 7 meses antes, el mismo día que la madre observó a la paciente jugando con una batería

de botón, sin advertir su ingesta. Cinco meses antes de acudir a consulta inició con un cuadro de regurgitación una a dos veces por semana. Evolucionó hasta el punto de tener episodios de regurgitación y emesis posprandial en todas las comidas, además de sialorrea y rechazo a los alimentos.

A su ingreso por Urgencias, se la encontró con signos vitales estables; en el interrogatorio negó haber ingerido objetos extraños o líquidos nocivos recientes. En la exploración física no se encontró algo relevante. En el estudio radiográfico se advirtió la existencia de un objeto radiopaco circular, aparentemente una batería de botón, en el segundo estrechamiento fisiológico del esófago. **Figura 1**

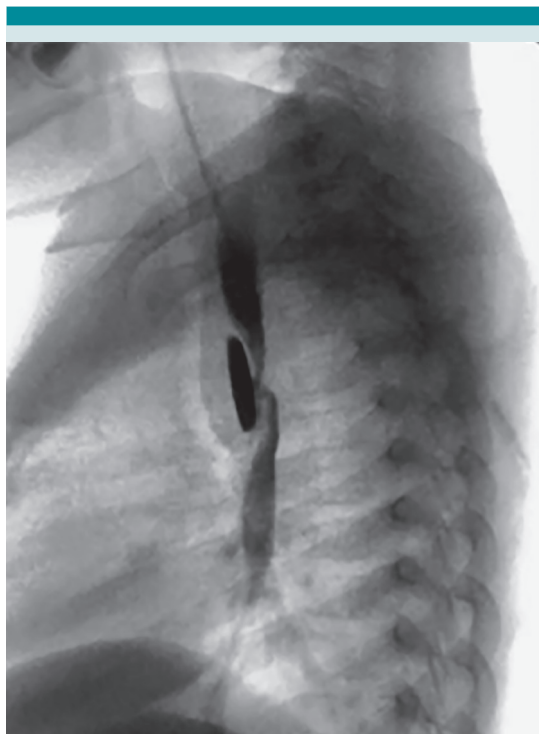
En el estudio con contraste hidrosoluble se evidenció el objeto, la estenosis de la luz esofágica de aproximadamente 90% en torno del cuerpo extraño (**Figura 2**). Se indicó una tomografía



**Figura 1.** Radiografía de tórax anteroposterior en decúbito que evidencia un objeto radiopaco circular que se correlaciona con batería de botón a nivel torácico en el segundo estrechamiento fisiológico del esófago.

contrastada para la búsqueda de perforaciones o colecciones periesofágicas y no se encontraron alteraciones. Se decidió la remoción urgente de la batería por medio de endoscopia flexible, sin éxito. El tercio proximal del esófago se encontró sin alteraciones. El tercio medio con disminución concéntrica intrínseca mayor al 90%. Había tejido friable que impidió el paso del endoscopio, no obstante la insuflación. El diámetro de la luz no era mayor de 2 a 3 mm y se observaba un cuerpo extraño distal.

Se solicitó la valoración del cirujano pediatra y se inició un esquema con corticosteroide, antibiótico y nutrición parenteral durante 5 días. Se intervino para la extracción del objeto por medio de toracotomía posterolateral derecha, esofago-



**Figura 2.** Estudio prequirúrgico con contraste hidrosoluble (esofagograma), que evidenció la existencia del objeto, estenosis de la luz esofágica de aproximadamente 90% a nivel del cuerpo extraño.

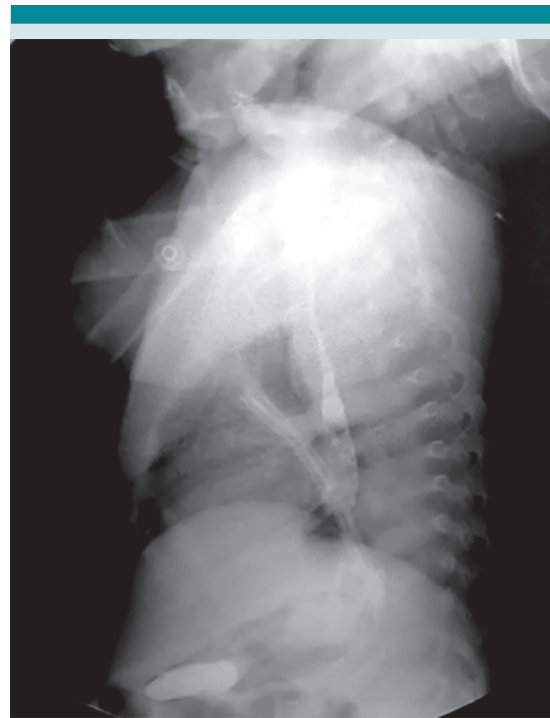tomía longitudinal sobre la zona de disminución del calibre, donde se evidenció la existencia de tejido friable en comparación con el resto del tejido esofágico. Se extrajo el cuerpo extraño y, posteriormente, se hizo la esofagoplastia primaria, tipo Mikulicz, por el alto riesgo de disminución de la luz esofágica debida al tejido friable. Puesto que no hubo resección no se envió tejido a Patología. Se consiguió preservar la pared esofágica y colocarle una sonda pleural porque existía alto riesgo de dehiscencia y fuga de la anastomosis.

Se sustrajo la batería de botón de litio Cr 2025 3V del tercio medio esofágico de 2 x 1.6 mm (**Figura 3**).

A los siete días, sin datos de fuga anastomótica, se retiró el drenaje y completó el esquema con antibiótico. En una nueva serie esofagogastro-duodenal con contraste hidrosoluble se valoró la permeabilidad esofágica, la ausencia de la estenosis y de fuga (**Figura 4**). Posteriormente se reinició la alimentación por vía enteral, con dieta blanda. La paciente fue dada de alta del hospital, sin complicaciones. Puesto que no tuvo síntomas respiratorios, ni disfagia en el postquirúrgico, no se practicó la broncoscopia diagnóstica, que puede ser importante para la búsqueda de complicaciones esperadas: fístula traqueoesofágica o lesión nerviosa que pueden pasar inadvertidas en un estudio con contraste.



**Figura 3.** Bateria de botón de Litio Cr 2025 3V a la altura del tercio medio esofágico de 2 x 1.6 mm. **A)** Cara posterior de la batería, **B)** Cara frontal de la batería.



**Figura 4.** Estudio posquirúrgico con contraste hidrosoluble (esofagograma) que evidencia la permeabilidad de la luz esofágica.

## DISCUSIÓN

Gran parte de los objetos ingeridos pasan espontáneamente, pero del 10 al 20% habrán de requerir retiro endoscópico y menos del 1% intervención quirúrgica.<sup>4,6,10</sup> El objeto puede quedar retenido en el esófago, casi siempre en la porción superior, a la altura de la unión cricofaríngea.<sup>17</sup>

La ingesta de baterías de botón puede generar secuelas graves: quemadura, perforación o fístula.<sup>6,18,19</sup> La tasa de complicaciones es de alrededor del 3% de los casos. La severidad de las lesiones y las complicaciones asociadas tienen una estrecha relación con el tiempo de exposición del cuerpo extraño y es directamente proporcional al retraso de la atención médica. Diversas series de casos

han reportado un tiempo de exposición desde la ingestión hasta la extracción, de aproximadamente 12 horas en el 60% de los casos, entre 12 a 24 horas en el 7%, y 30% después de las 24 horas.<sup>20-23</sup> En la bibliografía se encuentran dos casos de retención prolongada de batería de botón de litio: una en una paciente de 15 meses de edad con retención de la batería por 3 meses con los mismos síntomas, que se removió mediante endoscopia, sin complicaciones.<sup>24</sup> Otro paciente de 2 años, con retención de la batería durante 7 meses, con necesidad de intervención quirúrgica y extracción sin complicaciones, similar al de la paciente del caso.<sup>25</sup>

El mecanismo de lesión de la mucosa es consecuencia de la combinación de 4 mecanismos principales:

- 1) *Necrosis por licuefacción.* El contenido alcalino de la batería drena en los tejidos e incrementa el pH a más de 12 con baterías nuevas y 8 en las usadas; esto provoca necrosis con ulceración, incluso a las 2 horas de la implantación.<sup>26</sup>
- 2) *Voltaje.* Éste genera una corriente en el tejido esofágico, rico en electrolitos, y conecta el circuito de la batería con liberación y acumulación de hidróxidos que generan alcalinización y necrosis licuefactiva (que es el mecanismo de lesión más importante en las baterías de litio). A mayor voltaje más rapidez del proceso. No obstante que las baterías usadas pierden voltaje tienen uno residual que aún puede generar lesiones. Está reportado que las baterías con 1.2 V o más aún pueden causar daño. A menor voltaje menores complicaciones, lo que quizá podría explicar el caso aquí presentado.<sup>27</sup>
- 3) *Necrosis por presión.*
- 4) *Intoxicación por metales pesados.*<sup>24,28,29</sup>

## CONCLUSIONES

La atención médica correcta de los pacientes con sospecha de ingesta de cuerpo extraño es decisiva para su pronóstico. La evaluación debe comprender una minuciosa historia clínica y adecuada exploración física. El diagnóstico siempre debe sospecharse ante pacientes con un cuadro de regurgitación, vómito, rechazo a la alimentación, síntomas respiratorios que no ceden, a pesar del tratamiento, sobre todo en lactantes mayores y preescolares. Con la evidencia de la ingestión del cuerpo extraño debe precisarse su localización exacta con exámenes de imagenología. La existencia de una batería de botón requiere atención médica urgente para evitar las complicaciones.

El desenlace favorable de la paciente del caso refleja la necesidad de sensibilizar e instruir adecuadamente a los médicos en formación y a los encargados del primer contacto acerca de este tipo de eventos comunes en la edad pediátrica, de los que a pesar de que solo un porcentaje bajo de todos los objetos aspirados resultan en complicaciones, la probabilidad se incrementa con las baterías de botón. El diagnóstico temprano evita comorbilidades severas, de difícil control para el personal médico y para los familiares.

## REFERENCIAS

1. Haddad N, Wilson JD, Fard D, Levi JR. Pediatric button battery ingestion: Publication trends in the literature. *Am J Otolaryngol* 2020; 41 (3): 102401. <https://doi.org/10.1016/j.amjoto.2020.102401>
2. Bronstein AC, Spyker DA, Cantilena LR, Rumack BH, Dart RC. 2011 Annual Report of the American Association of Poison Control Centers' National Poison Data System (NPDS): 29<sup>th</sup> Annual Report. *Clin Toxicol* 2012; 50 (10): 911-1164. <https://doi.org/10.3109/15563650.2012.746424>
3. Hesham A-Kader H. Foreign body ingestion: children like to put objects in their mouth. *World J Pediatr* 2010; 6 (4): 301-10. <https://doi.org/10.1007/s12519-010-0231-y>
4. Kramer RE, Lerner DG, Lin T, Manfredi M, Shah M, Stephen TC, et al. Management of Ingested Foreign Bodies in Children: A Clinical Report of the NASPGHAN Endoscopy



- Committee. *J Pediatr Gastroenterol Nutr* 2015; 60 (4): 562-74. doi: 10.1097/MPG.0000000000000729
5. Uyemura MC. Foreign body ingestion in children. *Am Fam Physician* 2005; 72 (2): 287-91.
  6. Simic MA, Budakov BM. Fatal Upper Esophageal Hemorrhage Caused by a Previously Ingested Chicken Bone: Case Report. *Am J Forensic Med Pathol* 1998; 19 (2): 166-68.
  7. Yardeni D, Yardeni H, Coran AG, Golladay ES. Severe esophageal damage due to button battery ingestion: can it be prevented? *Pediatr Surg Int* 2004; 20 (7): 496-501. <https://doi.org/10.1007/s00383-004-1223-6>
  8. Waltzman ML, Baskin M, Wypij D, Mooney D, Jones D, Fleisher G. A randomized clinical trial of the management of esophageal coins in children. *Pediatrics* 2005; 116 (3): 614-9. <https://doi.org/10.1542/peds.2004-2555>
  9. Athanassiadi K, Gerazounis M, Metaxas E, Kalantzi N. Management of esophageal foreign bodies: a retrospective review of 400 cases. *Eur J Cardio-Thorac Surg Off J Eur Assoc Cardio-Thorac Surg* 2002; 21 (4): 653-6. [https://doi.org/10.1016/S1010-7940\(02\)00032-5](https://doi.org/10.1016/S1010-7940(02)00032-5)
  10. Shivakumar AM, Naik AS, Prashanth KB, Yogesh BS, Hongal GF. Foreign body in upper digestive tract. *Indian J Pediatr* 2004; 71 (8): 689-93. <https://doi.org/10.1007/BF02730655>
  11. Kay M, Wyllie R. Pediatric foreign bodies and their management. *Curr Gastroenterol Rep* 2005; 7 (3): 212-8. <https://doi.org/10.1007/s11894-005-0037-6>
  12. Sharieff GQ, Brousseau TJ, Bradshaw JA, Shad JA. Acute esophageal coin ingestions: is immediate removal necessary? *Pediatr Radiol* 2003; 33 (12): 859-63. <https://doi.org/10.1007/s00247-003-1032-4>
  13. Arana A, Hauser B, Hachimi-Idrissi S, Vandenplas Y. Management of ingested foreign bodies in childhood and review of the literature. *Eur J Pediatr* 2001; 160 (8): 468-72. <https://doi.org/10.1007/s004310100788>
  14. Başer M, Arslantürk H, Kisli E, Arslan M, Oztürk T, Uygan I, et al. Primary aortoduodenal fistula due to a swallowed sewing needle: a rare cause of gastrointestinal bleeding. *Ulus Travma Ve Acil Cerrahi Derg Turk J Trauma Emerg Surg TJTES*. 2007; 13 (2): 154-7.
  15. Conners GP, Hadley JA. Esophageal coin with an unusual radiographic appearance. *Pediatr Emerg Care* 2005; 21 (10): 667-9. doi: 10.1097/01.pec.0000181421.94847.60
  16. Jayachandra S, Eslick GD. A systematic review of paediatric foreign body ingestion: presentation, complications, and management. *Int J Pediatr Otorhinolaryngol*. 2013; 77 (3): 311-7. <https://doi.org/10.1016/j.ijporl.2012.11.025>
  17. Banerjee R, Rao GV, Sriram PVJ, Pavan Reddy KS, Nageshwar Reddy D. Button battery ingestion. *Indian J Pediatr* 2005; 72 (2): 173-4. <https://doi.org/10.1007/BF02760705>
  18. Eisen GM, Baron TH, Dominitz JA, Faigel DO, Goldstein JL, Johanson JF, et al. Guideline for the management of ingested foreign bodies. *Gastrointest Endosc* 2002; 55 (7): 802-6. [https://doi.org/10.1016/S0016-5107\(02\)70407-0](https://doi.org/10.1016/S0016-5107(02)70407-0)
  19. Ibrahim AH, Andijani A, Abdulshakour M, Algain S, Abu Thamrah A, Ali MM, et al. What Do Saudi Children Ingest?: A 10-Year Retrospective Analysis of Ingested Foreign Bodies From a Tertiary Care Center. *Pediatr Emerg Care*. doi: 10.1155/2019/3752645
  20. Dörterler ME. Clinical Profile and Outcome of Esophageal Button Battery Ingestion in Children: An 8-Year Retrospective Case Series. *Emerg Med Int* 2019; 2019: 3752645. <https://doi.org/10.1155/2019/3752645>
  21. Chan Y-L, Chang S-S, Kao K-L, Liao H-C, Liaw S-J, Chiu T-F, et al. Button battery ingestion: an analysis of 25 cases. *Chang Gung Med J* 2002; 25 (3): 169-74.
  22. 2Huang T, Li W-Q, Xia Z-F, Li J, Rao K-C, Xu E-M. Characteristics and outcome of impacted button batteries among young children less than 7 years of age in China: a retrospective analysis of 116 cases. *World J Pediatr WJP* 2018; 14 (6): 570-5. <https://doi.org/10.1007/s12519-018-0188-9>
  23. Marshalla J. Prolonged Esophageal Button Battery Impaction in a 15 Month-Old: A Case Report. *J Fam Med Dis Prev* 2020; 2 (3). <https://www.clinmedjournals.org/articles/jfmdp/journal-of-family-medicine-and-disease-prevention-jfmdp-2-044.php?jid=jfmdp>
  24. Alam E, Mourad M, Akel S, Hadi U. A Case of Battery Ingestion in a Pediatric Patient: What Is Its Importance? *Case Rep Pediatr* 2015; 2015: 1-3. <https://doi.org/10.1155/2015/345050>
  25. Sheikh A. Button battery ingestions in children. *Pediatr Emerg Care* [Internet]. 1993;9(4). [https://journals.lww.com/pec-online/Fulltext/1993/08000/Button\\_battery\\_ingestions\\_in\\_children.13.aspx](https://journals.lww.com/pec-online/Fulltext/1993/08000/Button_battery_ingestions_in_children.13.aspx)
  26. Jatana KR, Litovitz T, Reilly JS, Koltai PJ, Rider G, Jacobs IN. Pediatric button battery injuries: 2013 task force update. *Int J Pediatr Otorhinolaryngol* 2013; 77 (9): 1392-9. <https://doi.org/10.1016/j.ijporl.2013.06.006>
  27. Anfang RR, Jatana KR, Linn RL, Rhoades K, Fry J, Jacobs IN. pH-neutralizing esophageal irrigations as a novel mitigation strategy for button battery injury. *The Laryngoscope* 2019; 129 (1): 49-57. <https://doi.org/10.1002/lary.27312>
  28. Leinwand K, Brumbaugh DE, Kramer RE. Button Battery Ingestion in Children: A Paradigm for Management of Severe Pediatric Foreign Body Ingestions. *Gastrointest Endosc Clin N Am* 2016; 26 (1): 99-118. doi:10.1016/j.giec.2015.08.003