

Fosfopéptido de caseína-fosfato de calcio amorfo más cepillado con un dentífrico fluorurado en la remineralización de caries incipiente

Casein-phosphopeptide-amorphous-calcium-phosphate plus brushing with fluoride toothpaste for remineralization of early caries

María Lilia Adriana Juárez-López, Yasmín Cristina Gómez-Rivas, Francisco Murrieta-Pruneda

Resumen

ANTECEDENTES: El fosfopéptido de caseína-fosfato de calcio-amorfo (CPP-ACP) promueve la remineralización dentaria; sin embargo, las evidencias clínicas de la lesión cariosa inicial son limitadas.

OBJETIVO: Comparar el efecto preventivo y remineralizante del CPP-ACP en goma de mascar y crema.

MATERIALES Y MÉTODOS: Ensayo clínico efectuado en estudiantes de 11 a 13 años, con duración de tres meses. Se incluyeron superficies de premolares y molares permanentes: libres de caries y con lesiones cariosas incipientes. Los participantes se distribuyeron al azar a tres grupos: a) goma de mascar con CPP-ACP; b) crema con CPP-ACP y c) control. Además, se cepillaron los dientes con un dentífrico que contenía fluoruro de sodio. Para la evaluación, un clínico, quien desconocía los tratamientos aplicados (ciego simple), utilizó el método de fluorescencia laser (DIAGNOdent® Kavo). Se calcularon la mediana y cuartiles de los datos y se aplicaron las pruebas de Kruskal-Wallis, U de Mann-Whitney y Wilcoxon.

RESULTADOS: Se estudiaron 90 estudiantes de 11 a 13 años, durante tres meses. Se incluyeron 971 superficies de premolares y molares permanentes: 843 libres de caries y 128 con lesiones cariosas incipientes. Se encontró una disminución en los valores de fluorescencia. Las medianas de las diferencias entre el valor basal y después de cada tratamiento en dientes sin caries fueron: goma de mascar: -2 (-5.0); crema: -1 (-3.1) y control: -1 (-3.1) $p = 0.001$. Para los dientes con lesiones incipientes, las medianas fueron: goma: -15 (-19,-2), crema: -10 (-14,-5) y control -10 (-16,-4) con diferencias significativas entre el grupo de goma con el de pasta y control ($p = 0.001$).

CONCLUSIÓN. El fosfopéptido de caseína-fosfato de calcio-amorfo más el cepillado con un dentífrico fluorurado propició la remineralización y la limitación del avance de las lesiones cariosas incipientes, con una mayor eficacia para la goma de mascar.

PALABRAS CLAVE: Fosfopéptido de caseína-fosfato de calcio amorfo; CPP; ACP; lesión cariosa; goma de mascar; estudiantes; premolar; molar.

Abstract

BACKGROUND: Casein-Phosphopeptide of Amorphous-Calcium-Phosphate (CPP-ACP) promotes dental remineralization and revers of early carious lesion; however, the clinical evidence is limited.

OBJECTIVE: Compare the preventive and remineralizing effect of CPP-ACP in two presentations: chewing gum and cream for self-application on permanent teeth.

MATERIALS AND METHODS: Clinical trial carried out in students aged 11 to 13 years, with a duration of three months. Permanent premolar and molar surfaces were included: free of caries and with incipient carious lesions. Participants were randomly assigned

División de Estudios de Posgrado e Investigación. Facultad de Estudios Superiores Zaragoza, UNAM, Ciudad de México.

Recibido: 9 de septiembre de 2020

Aceptado: 15 de julio de 2021

Correspondencia

María Lilia Adriana Juárez-López
liadju@yahoo.com
ORCID iD: <http://orcid.org/0000-0001-6470-3168>

Este artículo debe citarse como: Juárez-López MLA, Gómez-Rivas YC, Murrieta-Pruneda F. Fosfopéptido de caseína-fosfato de calcio amorfo más cepillado con un dentífrico fluorurado en la remineralización de caries incipiente. Acta Pediatr Mex 2021; 42 (6): 272-79.

to three groups: a) Chewing gum with CPP-ACP; b) Self-apply cream with CPP-ACP and, c) control. They brushed their teeth with a sodium fluoride toothpaste. For data analysis, median and percentile were calculated and Kruskal-Wallis, Mann-Whitney U and Wilcoxon tests were used.

RESULTS: Ninety students aged 11 to 13 years were studied for three months. A total of 971 permanent premolar and molar surfaces were included: 843 caries-free and 128 with incipient carious lesions. A decrease in fluorescence values was found. The medians of the differences between the baseline value and after each treatment in teeth without caries were: chewing gum: -2 (-5.0); cream group: -1 (-3.1) and control group: -1 (-3.1). $p = 0.001$. For those teeth with incipient lesions, the medians were: gum: -15 (-19, -2), cream: -10 (-14, -5) and control -10 (-16, -4) with significant differences between the gum group with that of pasta and control ($p = 0.001$).

CONCLUSION: CPP-ACP plus brushing with fluoridated-toothpaste showed remineralizing effect and limited the advancement of incipient carious lesions, with greater efficacy for chewing gum.

KEY WORDS: Casein phosphopeptide-Amorphous calcium phosphate; CPP; ACP; Carious lesion; Chewing gum; Students; Premolar; Molar.

ANTECEDENTES

Los tratamientos remineralizantes tienen como finalidad prevenir y detener el avance de la lesión cariosa, derivada de un proceso dinámico que inicia con la pérdida de minerales del esmalte y que puede revertirse cuando en la superficie dentaria aún se encuentra intacta y son reincorporados iones de calcio y fosfato.

La saliva participa en este proceso como reservorio de minerales y, por su contenido en carbonatos, en la neutralización del pH bucal.^{1,2} No obstante, la presencia de compuestos inorgánicos en la cavidad bucal puede variar por factores como la edad, etapa de desarrollo y estado de salud.³ La concentración de calcio y fosfato es mayor en la saliva estimulada, en comparación con la no estimulada. También existen variaciones entre los pacientes con caries activa o inactivas.⁴ Bilyschuk informó que niños de 12 años con bajo riesgo cariogénico presentaron concentración de calcio en saliva de 1.08 0.09 mmol/L.⁵

Para potencializar la remineralización del esmalte y disminuir las lesiones cariosas se han adicionado a productos odontológicos compuestos cálcicos, con la finalidad de incrementar la biodisponibilidad de los iones de minerales en

la interfaz dentaria. Entre éstos se encuentran el fosfato de calcio amorfo, el fosfato tricálcico y fosfopéptido de caseína-fosfato de calcio amorfo (CPP-ACP).⁶

El CPP-ACP es un péptido derivado de una proteína de la leche denominada caseína. Tiene la propiedad de conformar nanoconglomerados estables que modulan la disponibilidad de minerales en el medio bucal; cuando el pH es ácido los liberan y cuando se alcaliniza los reserva. El CPP-ACP aumenta la dureza del esmalte e inhibe la adherencia de las bacterias.⁷ Al combinarlo con fluoruro, el complejo amorfo se transforma en fluorofosfato de calcio amorfo (ACPF) y cada molécula de este compuesto puede proveer a la interfase dentaria de 25 iones de calcio, 15 de fosfato y 5 de fluoruro.⁸

El CPP-ACP se ha agregado a la composición de barnices, dentífricos, cremas y ionómeros patentado con el nombre de Recaldent®. Con fines de uso en casa se recomienda su autoaplicación diaria a través de una presentación en crema disponible con y sin flúor.⁹

Por otra parte, el masticar chicle puede ayudar a disminuir las lesiones cariosas debido a que estimula e incrementa el flujo salival y favorece la autoclisis. La goma de mascar se elabora a

partir de la savia de un árbol tropical, de acetato de polivinilo y goma xantano. Para la prevención de caries se le agregó Recaldent®.^{10,11}

En México, la afectación por caries es elevada, con prevalencia del 66% a la edad de 12 años.¹² Por eso se consideró importante evaluar la utilización de productos con CPP-ACP como parte de un programa de salud bucal en estudiantes de secundaria para saber si masticar chicle con CPP-ACP o la autoaplicación de CPP-ACP en crema pueden revertir o detener la desmineralización de dientes permanentes con lesiones incipientes. El CPP-ACP sobresatura de iones minerales el medio bucal y propicia la difusión del calcio con un mayor efecto cuando el pH se encuentra en un nivel crítico. Su efectividad remineralizante se ha reportado, sobre todo, en estudios *in vitro*.⁷

MATERIALES Y MÉTODOS

Ensayo clínico, con duración de tres meses, efectuado en estudiantes de 11 a 13 años inscritos en una escuela secundaria de la Alcaldía de Iztapalapa en la Ciudad de México. *Criterios de inclusión:* estudiantes del primer grado que aceptaron participar y cuyos padres firmaron el consentimiento de autorización. *Criterios de exclusión:* escolares con antecedentes de enfermedades sistémicas, defectos estructurales del esmalte, con aparatología ortodóntica y los que no contestaron un cuestionario de hábitos higiénico-dietéticos. *Criterio de eliminación:* participantes que no siguieron las instrucciones del programa de salud bucal asignado.

Previo al estudio, y como parte de la descripción de los participantes, se aplicó una encuesta. Se registraron los índices de Higiene Oral Simplificada (IHOS); experiencia de dientes y superficies cariadas, perdidas u obturadas (CPOD y CPOS).

Cuadro 1

Se impartió una plática de promoción a la salud de alimentos no cariogénicos, se obsequiaron

Cuadro 1. Índices epidemiológicos de higiene bucal y caries dental para descripción de los participantes

	IHOS		CPOD		CPOS	
	X	DE	X	DE	X	DE
Goma	1.2	± 0.5	3.4	± 2.8	4.2	± 3.5
Pasta	1.25	± 0.6	2.2	± 2.1	2.78	± 2.9
Control	1.29	± 0.6	2.8	± 2.6	3.8	± 3.7

IHOS: índice de higiene oral simplificado. CPOD: dientes permanentes cariados, perdidos y obturados. CPOS: superficies dentarias cariadas perdidas u obturadas.

cepillos dentales y tubos de una pasta dental fluorurada comercial de bajo costo para la higiene bucal en sus casas. Se tuvieron sesiones semanales acerca de la técnica de cepillado dental con la ayuda de pastillas reveladoras para mostrar al estudiante las zonas en las que se requería reforzar el cepillado. El dentífrico distribuido tenía una concentración de 1450 ppm de fluoruro de sodio.

En la etapa basal, siguiendo las medidas de bioseguridad señaladas por la normatividad odontológica y después del cepillado dental, un especialista en estomatología del niño y del adolescente, estandarizado para el diagnóstico de caries (Kappa de 0.78), efectuó la exploración clínica bajo luz blanca con espejos planos del 5. Además, seleccionó los molares y premolares permanentes que clínicamente estuvieran libres de caries o con lesión de mancha blanca, a las que se estableció el diagnóstico de fluorescencia con el equipo DIAGNOdent® Kavo, modelo 2095.¹³ Se excluyeron del estudio los premolares y molares con lesiones cavitadas por caries, fracturas, obturaciones, selladores de foseas y se eliminaron los que mostraron valores de fluorescencia correspondientes a lesiones cariosas profundas.

Previo al diagnóstico por fluorescencia y siguiendo las instrucciones del fabricante, el dispositivo del equipo DIAGNOdent® Kavo fue comprobado con el disco calibrador del

equipo, en el que se verificó la coincidencia del valor del dispositivo con el número impreso en el disco. Posteriormente, de forma individual para cada participante, se ajustó el valor del sensor tomando como referencia una superficie dentaria clínicamente libre de caries de la zona bucal anterior. Al terminar este proceso se llevó a cabo la detección en las superficies oclusales, vestibulares, linguales o palatinas de los dientes seleccionados.

Se inició por la arcada dentaria superior, del lado derecho hacia el izquierdo, continuando con la arcada dentaria inferior del lado izquierdo y terminando con el derecho. Los dientes se secaron con gasa y mediante la aplicación de aire durante cinco segundos.

El equipo DIAGNOdent® cuenta con un diodo que genera un rayo de luz roja intermitente, con una longitud de onda definida a través de una sonda flexible. Al incidir en la superficie dentaria, los componentes orgánicos e inorgánicos de la estructura dentaria absorben parte de esa luz y emiten una fluorescencia que es cuantificada por los sensores ópticos del equipo. Esos sensores cuantifican la luz a través de los fotodiodos y le otorgan un valor numérico.¹³

Para la interpretación de los valores observados se aplicaron los criterios de Lussi y su grupo, quienes después de las correlaciones histológicas señalaron que los valores iguales o inferiores a 13 representan: esmalte sano. Los valores en los límites de 14 y 30 indican lesiones incipientes en el esmalte; los valores mayores a 30 corresponden a lesiones profundas que abarcan la dentina.¹⁴

Después del diagnóstico por fluorescencia, los escolares se distribuyeron a tres grupos: 1) “de goma de mascar” a quienes se suministraron tabletas de goma de mascar marca “Trident Xtra Care con Recaldent®”, con la indicación de masticar, durante 15 minutos, una tableta por la mañana y otra por la tarde; 2) “de crema” se les

proporcionó una jeringa de plástico con Recaldent® en crema (Mi paste® sin flúor), a este grupo se le indicó realizar una autoaplicación diaria después del cepillado nocturno. La instrucción fue distribuir la cantidad equivalente a 1 mL de crema y cubrir todas las superficies de premolares y molares superiores e inferiores con ayuda de un hisopo proporcionado para ese fin, esperar 2 minutos y escupir. Se solicitó no enjuagar o beber agua, ni ingerir alimentos hasta después de una hora; 3) “control” solo participó en las asesorías del cepillado dental. Para supervisar el apego al programa asignado se distribuyeron calendarios entre los participantes y dos clínicos acudieron semanalmente a reforzar la técnica de cepillado, dotar de los productos con CPP-ACP y revisar los calendarios.

Después de 3 meses se hizo una segunda evaluación mediante fluorescencia con DIAGNOdent®. El responsable del diagnóstico clínico no conocía a cuál grupo pertenecían los escolares (simple-ciego). Para el análisis de los datos se utilizó estadística no paramétrica con el paquete estadístico de SPSS. Se calcularon las medianas y los cuartiles de los grupos. Para comparar los grupos se aplicaron las pruebas de Kruskal Wallis y U de Mann Whitney. Para comparar los valores antes y después de cada tratamiento se utilizó la prueba para muestras relacionadas de Wilcoxon. En la **Figura 1** se encuentra el diagrama de flujo del estudio.

El estudio fue aprobado por el comité de investigación y su subcomité de ética de la Facultad de Estudios Superiores Zaragoza con el número FESZ-RP/13-202/020 y para su implementación se obtuvo la autorización de la dirección de la secundaria, así como el consentimiento por parte de los estudiantes y sus tutores.

RESULTADOS

Se analizaron los datos, durante tres meses, de 90 estudiantes de 11 a 13 años que utilizaron

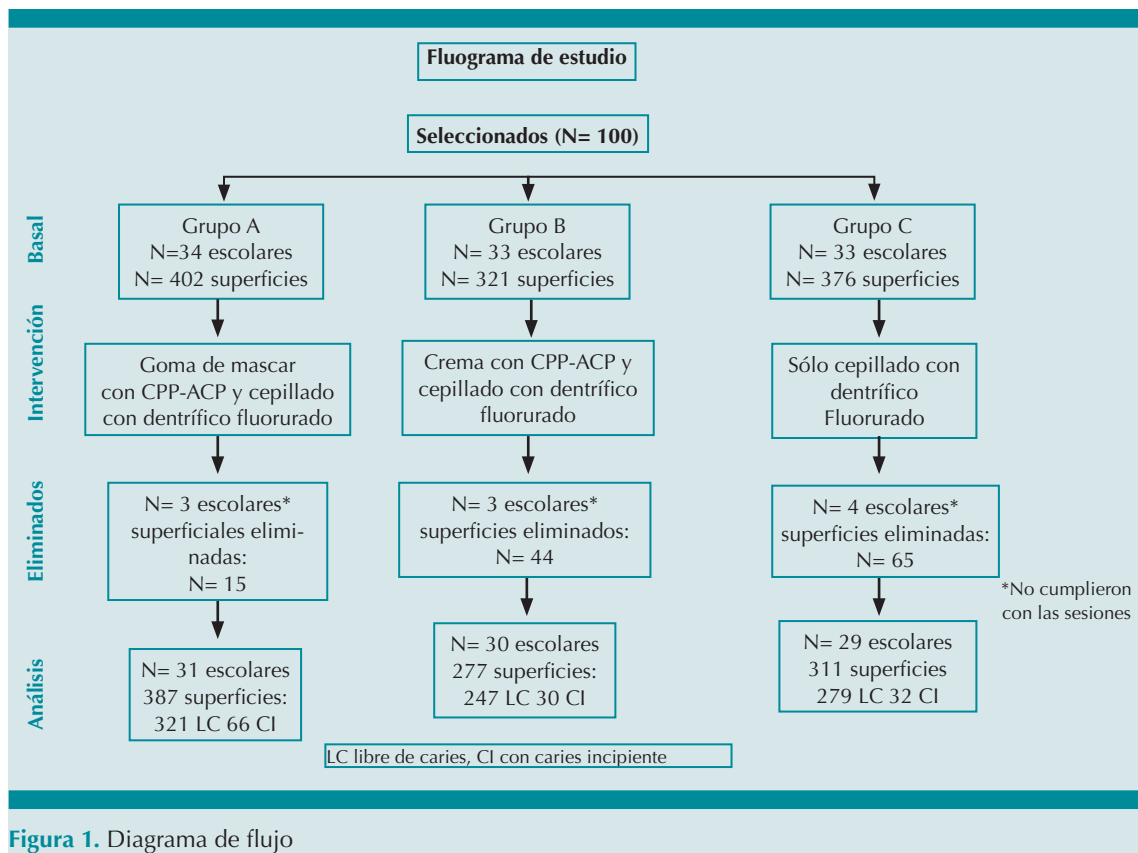


Figura 1. Diagrama de flujo

compuestos con CPP-ACP, más el cepillado con un dentífrico fluorurado. Se incluyeron 971 superficies de premolares y molares permanentes: 843 libres de caries y 128 con lesiones cariosas incipientes. El 68% de los participantes manifestó cepillar sus dientes diariamente y el 52% consumir carbohidratos entre comidas.

Se observó disminución en los valores de fluorescencia registrados en la etapa basal. Los valores de las medianas y cuartiles se muestran en los Cuadros 2 y 3 para dientes libres de caries y con lesiones incipientes, respectivamente. Se encontraron cambios estadísticamente significativos entre los valores basales y los posteriores a las autoaplicaciones del CPP-ACP ($p < 0.01$).

Las medianas de las diferencias obtenidas de la disminución observada entre el valor basal

y después de cada tratamiento en dientes sin caries fueron: goma de mascar: -2 (-5.0); grupo de crema: -1 (-3.1) y grupo control: (-1(-3.1) con significación estadística en la comparación de goma con la crema y el control ($p = 0.001$). Para los dientes con lesiones incipientes, los valores fueron: goma -15 (-19,-2), crema -10 (-14,-5) y control -10 (-16,-4) con diferencia significativa entre el grupo de goma con el de crema y el control ($p = 0.001$).

DISCUSIÓN

La caries dental es la enfermedad bucal de mayor prevalencia en nuestro país consecuencia de la interacción de factores biológicos y sociales. En esta investigación los participantes se consideraron con riesgo cariogénico moderado debido a los hábitos dietéticos manifestados en

Cuadro 2. Valores de fluorescencia láser en dientes libres de caries antes y después del tratamiento preventivo con CPP-ACP y dentífrico fluorado. Valores de la mediana y cuartiles (Q₁, Q₃)

	Goma (n = 321)	Crema (n = 243)	Control (n = 279)	Valor de p *
Basal	4 (2.7)	3 (2.6)	3 (1.6)	0.12
Después	1 (1.3)	2 (1.6)	2 (1.4)	0.00
Diferencia	-2 (-5.0) ¹	-1 (-3.1) ¹	-1 (-3.1) ¹	0.00

*Kruskal Wallis entre grupos

¹ U Mann-Whitney en pares: p = 0.001 (goma vs control); p = 0.001(goma vs crema); p = 0.885 (crema vs control).

Cuadro 3. Valores de fluorescencia láser antes y después de la intervención con CPP-ACP y dentífrico fluorado en dientes con lesiones cariosas incipientes. Valores de la mediana y cuartiles (Q₁, Q₃)

	Goma (n = 66)	Crema (n = 30)	Control (n = 32)	Valor de p*
Basal	19 (15.21)	18 (16,21)	20 (16,21)	0.71
Después	2 (1.4)	9 (3,14)	7 (3.15)	0.00
Diferencia	-15 (-19,-2) ¹	-10 (-14,-5) ¹	-10 (-16,-4) ¹	0.00

*Kruskal Wallis entre grupos

¹ U Mann-Whitney entre grupos en pares: p = 0.001 (goma vs control); p = 0.001(goma vs crema); p = 0.96 (pasta vs control)

el cuestionario, así como la experiencia de caries observada (CPOD), similar a la reportada en el informe del Sistema de Vigilancia Epidemiológica de Patologías Bucales para el grupo de 12 años² y que evidencia la necesidad de promover estrategias que coadyuven a disminuir la afectación por caries en el inicio de la adolescencia.

En este ensayo, luego de tres meses, se observaron efectos favorables con la exposición diaria a productos enriquecidos con CCP-ACP. Los valores de fluorescencia reflejaron mineralización de las estructuras dentarias al término de la intervención, tanto en las superficies con lesiones cariosas incipientes, como en las libres

de caries. Esto sugiere el fortalecimiento mineral de las superficies dentarias y coincide con otros trabajos *in situ* a favor de las propiedades remineralizantes de este compuesto.^{7,15}

Los desenlaces de esta investigación concuerdan con los de otros ensayos que informan disminución en los valores de fluorescencia después de la aplicación de CPP-ACP.^{16,17} En la comparación entre los grupos que participaron en esta investigación se encontró mayor eficacia con la goma de mascar, lo que coincide con publicaciones que resaltan las propiedades remineralizantes del chicle enriquecido con CPP-ACP.^{18,19} La masticación de chicle estimula el flujo de saliva que provoca incremento de la tasa de limpieza bucal. Cochrane y su grupo²⁰ señalaron que mascar goma durante 20 minutos incrementa la secreción salival hasta en tres veces más y neutraliza el pH, favorece un medio bucal alcalino donde sobreviven ciertas especies microbianas que compiten con las bacterias cariogénicas. Por su parte, Lijima y su grupo observaron una mayor resistencia en el esmalte después de la exposición a la goma de mascar con CPP-ACP.²¹

En esta investigación faltó evaluar el efecto antimicrobiano del CPP-ACP, precisamente porque esa propiedad ha suscitado la controversia; mientras algunos investigadores reportan reducción en las colonias de *Streptococcus mutans*, otro reporte no encontró evidencias precisas de la acción antibacteriana del CPP-ACP.^{10,18,22}

Los hallazgos de esta investigación sugieren que la exposición diaria a CPP-ACP es efectiva para detener y prevenir lesiones cariosas incipientes de forma similar a lo señalado en otras intervenciones clínicas que lo recomiendan como protector contra la caries y erosión dental.²³⁻²⁵ No obstante, otros estudios no manifestaron efectos significativos con la aplicación de CPP-ACP.^{26,27} Fontana y su grupo señalan que el CPP-ACP tiene poca efectividad cuando se utiliza como agente único por lo que puede complementar-

se con productos fluorurados.²⁸ Al respecto, es conocido el mecanismo de acción del flúor en la prevención de caries, mediante la activación del proceso de remineralización y su afectación en el metabolismo bacteriano, inhibición de la síntesis de enzimas y mediante la integración de conglomerados de fluoruro de calcio en la superficie dentaria, que son reservorios de minerales.²⁹

Los desenlaces de esta investigación sugieren que masticar chicles con CPP-ACP diariamente puede ayudar a prevenir y revertir lesiones de caries incipientes en los estudiantes de 11 a 13 años, además, de ser un producto bien aceptado por los adolescentes. Con fines preventivos en otro estudio se agregó xilitol a la goma de mascar que, en combinación con el CC-ACP, se suma a la actividad antimicrobiana del primero con la acción remineralizante del segundo.

Los estudios del xilitol reportan que este edulcorante natural, al no metabolizarse por el *Streptococcus mutans* modifica la aposición y composición de la biopelícula dentaria; además, facilita el intercambio de calcio en la superficie desmineralizada.^{30,31} Por esto es interesante emprender estudios clínicos con la combinación xilitol y CPP-ACP.

Entre las limitaciones de este trabajo está el periodo de seguimiento durante tres meses. Para obtener evidencias de mayor contundencia hace falta extender el estudio a más tiempo y agregar el registro sialométrico. La caries dental es una enfermedad multifactorial que, para su atención, requiere tratarse de manera integral.

Los escolares que participaron en este estudio se beneficiaron con la implementación del programa de salud bucal en su plantel escolar y fue posible observar en los participantes: motivación en el autocuidado y mejora en la aplicación de las técnicas de cepillado. Los participantes cepillaron diariamente sus dientes con un dentífrico comercial enriquecido con 1450 ppm de fluoruro de

sodio, que es un compuesto altamente ionizable y de fácil liberación al medio bucal, incluido en la composición de diferentes pastas dentales.³² De acuerdo con las ventajas de los dentífricos fluorurados, así como del cepillado dental, que es la acción de mayor repercusión en la disminución de la afectación por caries, consideramos que la sinergia terapéutica del CPP-ACP con el dentífrico fluorado, así como la mejora en los hábitos de cepillado, favorecieron los resultados obtenidos en esta investigación.

CONCLUSIÓN

El fosfopéptido de caseína-fosfato de calcio-amorfo más el cepillado con un dentífrico fluorurado propició la remineralización y la limitación del avance de las lesiones cariosas incipientes, con una mayor eficacia para la goma de mascar.

REFERENCIAS

1. Featherstone JD, Domejean G. The roles of remineralizing and anticaries management. *Adv Dent Res* 2012; 24 (2): 28-31. doi: 10.1177/0022034512452885
2. Cury JA, Tenuta LM. Enamel remineralization controlling the caries disease or treating early caries lesions? *Braz Oral Res* 2009; 23: 23-30. doi: 10.1590/s1806-83242009000500005
3. Paappa E, Kousvelari E, Vastardis H. Saliva in the "Omics" era: A promising tool in paediatrics. *Oral Dis* 2019; 25 (1): 16-25. doi: 10.1111/odi.12886
4. Velázquez N, Pérez-Ybarra L, Urdaneta C, Pérez-Domínguez M. Asociación de sialometría, fosfato y calcio en saliva total bajo estímulo y en líquido crevicular gingival con caries dental en escolares. *Biomedica [online]* 2019; 39 (1): 157-69 doi: 10.7705/biomedica.v39i1.4069
5. Bilyschuk L, Keniuk A, Goncharuk-Khomyn M, Yavuz I. Association between saliva quantity and content parameters with caries Intensity levels: A cross-sectional study among subcarpathian children. *Pesqui Bras Odontopediatria Clín Integr [Internet]* 2019; e5048. doi.org/10.4034/pboci.2019.191.121.
6. Dai Z, Liu M, MaY, Hu HH, Zhang K, Bai Y. Effects of fluoride and calcium phosphate materials in remineralization of mild and severe white spot lesions. *Biomed Res Int* 2019; 16: 1271523. doi: 10.1155/2019/1271523
7. Poursalami H, Hoseinifar R, Khazaeli P, Hoseinifar R, Sharifi H, Poursalami P. Changes in the concentration of ions in saliva and dental plaque after application of CPP-ACP with and

- without fluoride among 9 year old children. *J Dent Biomater* 2017; 4 (1): 361-66.
8. Gupta N, Mohan MC, Nagpal R, Singh-Oberoi S, Dhingra C. A Review of Casein Phosphopeptide-Amorphous Calcium Phosphate (CPP-ACP) and Enamel Remineralization. *Compend Contin Educ Dent* 2016; 37 (1): 36-9.
 9. Xueling M, Xuandong L, Tengfei Z, Fangfang K, Evaluation of the efficacy of casein phosphopeptic amorphous of white spot lesions in vitro and clinical trial research: a systematic review and meta analysis. *BMC Oral Health* 2019; 30 (19): 295. doi.org/10.1186/s12903-019-0977-0
 10. Padminie K, Poorni S, Diana D, Duraivel D, Srinivasan MR. Effectiveness of casein phosphopeptide-amorphous calcium phosphate and xylitol chewing gums on salivary pH, buffer capacity, and *Streptococcus mutans* levels: An interventional study. *Indian J Dent Res* 2018; 29 (5): 616-21. doi: 10.4103/ijdr.IJDR_166_17
 11. Reynolds E, Cai F, Shen G. Retention in plaque and remineralization of enamel lesions by various forms of calcium in mouthrinse or sugar free chewing gum. *J Dent Res* 2003; 206-11. doi: 10.1177/154405910308200311
 12. Secretaría de Salud. Resultados del Sistema de Vigilancia Epidemiológica de Patologías Bucales [Internet]. CDMEX: SS; 2019: 43-44. <https://www.gob.mx/salud/acciones-y-programas/sivepab-sistema-de-vigilancia-epidemiologica-de-patologias-bucales>
 13. KaVo America. DIAGNOdent® Kavo 2095. Clinical Guidelines and brief operating instructions Kavo DIAGNOdent® Dental Excellence. <http://c1-preview.prosites.com/106982/wy/docs/Kavo%20DIAGNOdent%202095%20Clinical%20Guidelines.pdf>.
 14. Lussi A, Hellwig E. Performance of a new laser fluorescence device for the detection of occlusal caries in vitro. *J Dent* 2006; 34 (7): 467-71. doi: 10.1016/j.jdent.2005.11.002
 15. Manton DJ, Walker G, Cai F, Cochrane N, Shen P, Reynolds E. Remineralization of enamel subsurface lesions in situ by the use of three commercially available sugar-free gums. *Int J Paediatr Dent* 2008; 18 (4): 284-90. doi: 10.1111/j.1365-263X.2008.00920.x
 16. Altenburger M, Gmeiner B, Hellwig E, Wrbas K, Schirrmeyer J. The evaluation of fluorescence changes after application of casein phosphopeptides (CPP) and amorphous calcium phosphate (ACP) on early carious lesions. *Am J Dent* 2010; 23 (4): 188-92.
 17. Mendes AC, Restrepo M, Bussaneli D, Zuanon AC. Use of casein amorphous calcium phosphate (CPP-ACP) on white-spot lesions: Randomised clinical trial. *Oral Health Prev Dent* 2018; 16 (1): 27-31. doi: 10.3290/j.ohpd.a39749
 18. Fernando J, Butler C, Adams G, Mitchel H, Dashper S, Escobra K, et al. The prebiotic effect of CPP-ACP sugar free chewing gum. *J Dent* 2019; 91: 103225. doi: 10.1016/j.jdent.2019.103225
 19. Emamieh S, Khaterizadeh Y, Goudarzi H, Ghasemi A, Baghban A, Torabzadeh H. The effect of two types chewing gum containing casein phosphopeptide-amorphous calcium phosphate and xylitol on salivary *Streptococcus mutans*. *J Conserv Dent* 2015; 18 (3): 192-5. doi: 10.4103/0972-0707.157240
 20. Cochrane NJ, Shen P, Byrne SJ, Walker GD, Adams GG, Yuan Y, et al. Remineralisation by chewing sugar-free gums in a randomised, controlled in situ trial including dietary intake and gauze to promote plaque formation. *Caries Res* 2012; 46 (2): 147-55. doi: 10.1159/000337240
 21. Lijima Y, Cai F, Shen P, Walker G, Reynolds C, Reynolds EC. Acid resistance of enamel subsurface lesions remineralized by a sugar-free chewing gum containing casein phosphopeptide-amorphous calcium phosphate. *Caries Res* 2004; 38: 551-6. doi: 10.1159/000080585
 22. Grychtol S, Basche S, Hannig M, Hannig C. Effect of CPP/ACP on initial bioadhesion to enamel and dentin in situ. *Scientific World Journal* 2014; ID: 512682. doi: 10.1155/2014/
 23. Ly KA, Milgron P, Rothen M. The potential of dental protective chewing gum in oral interventions. *J Am Dent Assoc* 2008; 139 (5): 53-63. doi: 10.14219/jada.archive.2008.0215
 24. De Oliveira AF, De Oliveira Diniz LV, Forte FD, Sampaio FC, Cahuana-Vásquez RA, Tochukwu-Amaechi B. In situ effect of a CPP-ACP chewing gum on enamel erosion associated or not with abrasion. *Clin Oral Investig* 2017; 21 (1): 339-46. doi: 10.1007/s00784-016-1796-1.
 25. Buckshey S. Remineralizing Potential of Clin Pro® and Tooth Mousse plus® on artificial carious lesions *J Clin Pediatr Dent* 2019; 43 (2): 103-8. doi: 10.17796/1053-4625-43.2.6
 26. Meyer-Lueckel H, Wierichs RJ, Schellwien T, Paris S. Remineralizing efficacy of a CPP-ACP cream on enamel caries lesions in situ. *Caries Res* 2015; 49 (1): 56-62. doi: 10.1159/000363073
 27. Bijle MNA, Yiu CKY, Ekambaram M. Calcium-based caries preventive agents: a meta-evaluation of systematic reviews and meta-analysis. *J Evid Based Dent Pract* 2018; 18 (3): 203-17.e4. doi: 10.1016/j.jebdp.2017.09.003
 28. Fontana M. Enhancing fluoride: Clinical human studies of alternatives or boosters for caries management. *Caries Res* 2016; 50 suppl 1: 22-37. doi: 10.1159/000439059
 29. Gugnani N, Gugnani S. remineralisation and arresting caries in children with topical fluorides. *Evid Based Dent* 2017; 18 (2): 41-42. doi: 10.1038/sj.ebd.6401234
 30. Fraga CP, Mayer MP, Rodrigues CR. Use of chewing gum containing 15% of xylitol and reduction in mutans streptococci salivary levels. *Braz Oral Res* 2010; 24 (2): 142-6. doi: 10.1590/s1806-83242010000200003
 31. Gargory Gargouri W, Zmantar T, Kammoun R, Kechaou N, Ghouli-Mazgar S. Coupling xylitol with remineralizing agents improves tooth protection against demineralization but reduces antibiofilm effect. *Microb Pathog* 2018; 123: 177-82. doi: 10.1016/j.micpath.2018.06.038
 32. Walsh T, Worthington HV, Glenny AM, Marinho VCC, Jeroncio A. Fluoride toothpastes of different concentrations for preventing dental caries. *Cochrane Database of Systematic Reviews* 2019 (3). CD007868. doi: 10.1002/14651858.CD007868.pub3