

Enteritis ileal y constipación crónica como manifestaciones clínicas debutantes en artritis relacionada a entesitis en paciente pediátrica: Un diagnóstico desafiante

Ileal enteritis and chronic constipation as debut clinical manifestations in enthesitis-related arthritis in pediatric patients: A challenging diagnosis

Byron Pascual Campoverde-Arévalo,^{1a} Jhaneth Del Valle-Guerra Vilca,^{2b} Jorge Ramiro Aldean-Riofrío,^{3c} Richard Loor-Chavez⁴

Resumen

INTRODUCCIÓN: Las artritis relacionada a entesitis es un trastorno poco frecuente en pediatría, representa entre un 15 a 20% de las artritis juveniles. En los niños es característica la oligoartritis de miembros inferiores, entesitis y positividad de HLA B27 en menores de 16 años. Pueden existir manifestaciones extrarticulares, pero es muy raro que debuten con manifestaciones intestinales sin otro síntoma acompañante.

CASO CLÍNICO: Niña de 10 años evaluada por cuadro crónico de estreñimiento, dolor y distensión abdominal de 1 año de evolución, padre y tío paterno con antecedente de espondilitis anquilosante. El ultrasonido abdominal reflejó engrosamiento de pared intestinal generalizada de predominio ileal, esto llevó a la sospecha de patología intestinal autoinmune, se inició abordaje de las enfermedades más frecuentes para la edad mediante exámenes de laboratorio, gabinete y colonoscopia. La positividad de HLA B27, aunado a la aparición de artritis de carpos, rodillas y tobillos, así como de entesitis a nivel aquileo y en la cabeza de los metatarsianos fueron claves para su diagnóstico. Se inició dosis plena de prednisona y sulfasalazina por 12 semanas sin mejoría de la enfermedad, por lo que se decidió inicio de terapia biológica con anti-TNF (etanercept), presentando mejoría clara del cuadro.

CONCLUSIONES: El caso clínico demuestra la presentación poco habitual del compromiso intestinal que precede a las manifestaciones articulares en la artritis relacionada a entesitis. Es importante estudiar al dolor, distensión abdominal y estreñimiento crónico de difícil manejo, mediante una investigación detallada de la anamnesis y estudios de imagen más específicos para valorar intestino.

PALABRAS CLAVE: Artritis relacionada a entesitis, Enteritis, Artritis Idiopática Juvenil, Estreñimiento, Dolor Abdominal.

ABSTRACT

INTRODUCTION: Enthesitis-related arthritis is a rare disorder in the pediatric population, representing between 15 and 20% of juvenile arthritis. In children, unlike in adults, lower limb oligoarthritis, entesitis and HLA B27 positivity are characteristic in children under 16 years of age. There may be extra-articular manifestations, but it is very rare that they begin with intestinal manifestations without other accompanying symptoms.

CLINICAL CASE: A 10-year-old girl evaluated for chronic symptoms of constipation, pain and abdominal distension of 1 year of evolution, father and paternal uncle with a history of ankylosing spondylitis. The abdominal ultrasound reflected a generalized intestinal wall thickening of ileal predominance, this led to the suspicion of autoim-

¹ Médico Gastroenterólogo Pediatra. Unidad de Gastroenterología Pediátrica, Hospital Vozandes

² Médico Infectólogo Pediatra. Unidad Técnica de Pediatría, Hospital de Especialidades Carlos Andrade Marín

³ Médico Radiólogo. Unidad de Imagenología, Hospital de Especialidades Carlos Andrade Marín

⁴ Médico Reumatólogo Pediatra. Unidad de Pediatría, Hospital Vozandes

^a ORCID ID: <https://orcid.org/0000-0001-7645-0348>

^b ORCID ID: <https://orcid.org/0000-0003-1088-7728>

^c ORCID ID: <https://orcid.org/0000-0002-9051-099X>

Quito-Ecuador

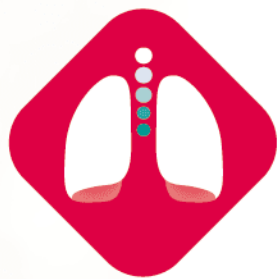Recibido: 27 de agosto de 2020

Aceptado: 08 de marzo de 2022

Correspondencia:

Byron Pascual Campoverde-Arévalo
byron.campoverde@icloud.com

Este artículo debe citarse como: Campoverde-Arévalo BP, Del Valle-Guerra Vilca J, Aldean-Riofrío JR, Loor-Chavez R. Enteritis ileal y constipación crónica como manifestaciones clínicas debutantes en artritis relacionada a entesitis en paciente pediátrica: Un diagnóstico desafiante. Acta Pediatr Mex 2022; 43 (2): 97-101.



ZEDESEN®

En la elección del **antibiótico** adecuado

ZEDESEN

es **Ceftibuteno**, una cefalosporina de 3era. generación, de **dosis única al día** con utilidad en:

1

Infecciones del tracto respiratorio

2

Infecciones del tracto urinario

3

Infecciones intestinales

ZEDE-01A-18 | NO. DE ENTRADA: 18330020C0825

Revisar IPP:



 IPAL®

Senosiain®

mune intestinal pathology, and treatment of the most frequent diseases for the age was initiated through laboratory, office and colonoscopy examinations. The positivity of HLA B27, together with the appearance of arthritis of the carpus, knees and ankles, as well as enthesitis at the achilles level and in the metatarsal heads were key for its diagnosis. A full dose of prednisone and sulfasalazine was started for 12 weeks without improvement of the disease, so it was decided to start biological therapy with anti-TNF (etanercept), presenting a clear improvement in the condition.

CONCLUSIONS: The clinical case demonstrates the unusual presentation of intestinal involvement that precedes joint manifestations in enthesitis-related arthritis. It is important to study difficult-to-manage pain, abdominal distension and chronic constipation, through a detailed investigation of the anamnesis and more specific imaging studies to assess the intestine.

KEYWORDS: Enteritis, Arthritis, Juvenile, Sacroiliac Joint, Constipation, Abdominal Pain

INTRODUCCIÓN

La artritis relacionada a entesitis (ARE), es una patología que constituye uno de los siete subtipos de artritis idiopática juvenil (AIJ), se caracteriza por presentar en el paciente menor a 16 años de edad, oligoartritis de miembros inferiores, entesitis, en el cual el talón es el sitio más afectado y positividad de HLA B27 en la mayoría de los casos, representa 10 a 15% de las artritis juveniles, un 10 a 20% de estos desarrollarán en la adultez clínica inflamatoria articular a nivel axial, siendo la afectación sacroiliaca la más característica.^{1,2} Es más frecuente en niños varones mayores de 6 años de edad, se han descrito alteraciones extrarticulares como uveítis, artritis psoriásica, manifestaciones cardiovasculares (trastornos de la conducción cardíaca y problemas valvulares aórticos), enfermedad de Crohn y colitis ulcerosa.^{2,3} Las manifestaciones intestinales que precedan al cuadro articular en esta patología es poco común, la enfermedad inflamatoria intestinal está descrita, más no una enteritis inespecífica que ocasione cuadro de dolor abdominal y constipación crónica, se han descrito hasta un 50% de casos con enfermedad inflamatoria intestinal en pacientes con ARE.^{2,3}

Su patogenia obedece a la asociación genética con HLA B27 en un 60 a 90% de los niños y se ha postulado la posible asociación con infecciones intestinales y lesiones inflamatorias del tubo digestivo lo cual provocarían aumento de la

permeabilidad de la barrera intestinal generando una activación de linfocitos T y una respuesta inflamatoria muy alterada.⁴ Se ha asociado al HLA B27 con algunos síndromes y desempeña un papel importante como artritogénico.⁴ Se describe un caso clínico poco común que muestra las características clínicas y radiológicas de la artritis relacionada a entesitis, tomando en cuenta que a través de datos inespecíficos gastrointestinales de evolución crónica, se puede llegar a un diagnóstico difícil.

CASO CLÍNICO

Niña de 10 años de edad, estado nutricional adecuado para la edad, con antecedente familiar de padre y tío paterno con espondilitis anquilosante. Quien acudió a urgencias por cuadro de estreñimiento, dolor y distensión abdominal de 1 año de evolución manejado con polietilenglicol. Negó la presencia de hematoquecia y evacuaciones disminuidas de consistencia. No tuvo manifestaciones articulares al inicio de la enfermedad. **Figura 1**

En el abordaje inicial contó con leucocitosis de $7.66 \times 10^3/\mu\text{L}$, neutrófilos $2.390 \times 10^3/\mu\text{L}$, linfocitos $4.720 \times 10^3/\mu\text{L}$, hemoglobina 16.1 g/dl, hematocrito 47.8%, plaquetas $268.00 \times 10^3/\mu\text{L}$, PCR 0.14 mg/L, proteínas totales 7.6 g/dl, albúmina 4.8 g/dl, calprotectina fecal en 910 ug/g, pruebas de función renal y hepática negativas, así como serologías para enfermedad de




Figura 1. Imágenes de la paciente con distensión abdominal antes y después de manejo con Etanercept: **A)** Imagen frontal con gran distensión abdominal, **B)** Imagen lateral de abdomen distendido. **C)** Imagen de abdomen plano posterior a administración de Etanercept. **D)** Movimiento articular conservado post manejo con Etanercept.

Chagas, virus de Epstein Barr, citomegalovirus, Hepatitis A, B, C y Quantiferon para tuberculosis negativos.

El Ultrasonido abdominal reflejó engrosamiento de pared intestinal generalizada, por lo que se completó abordaje mediante enterotomografía y colonoscopia con toma de biopsias buscando intencionadamente hallazgos relacionados a enfermedad inflamatoria intestinal. El estudio histopatológico aportó datos concernientes con ileitis inespecífica y colitis microscópica, pero no datos relacionados a enfermedad de Crohn o colitis ulcerosa **Figura 2.**

Un mes luego de las manifestaciones gastrointestinales se integró un cuadro de artritis de carpos, rodillas y tobillos de más de 6 semanas de evolución que no mejoró al uso de AINES, sin predominio de horario, de intensidad variable, además de entesitis a nivel aquileo y en la cabeza de los metatarsian aunado a la

positividad de HLA-B27 se integró de acuerdo a los criterios ILAR de 1997 artritis relacionada a entesitis iniciándose prednisona a 1.42 mg/kg/día y sulfasalazina 27.54 mg/kg/día con incremento progresivo hasta 37.5 mg/kg/día, al no tener remisión de la enfermedad tras 12 semanas de tratamiento debido a la persistencia de artritis con un score DAS-28 de 3.48 (actividad moderada) previo de 3.86, así como persistencia de entesitis se decidió inicio de terapia biológica con Etanercept debido que era el único anti-TNF que contaba el hospital, con lo cual hubo mejoría clara del cuadro, revirtiendo el trastorno intestinal y articular de manera paulatina tras 8 semanas de inicio de biológico. A nivel oftalmológico se descartó Uveitis.

DISCUSIÓN

La ARE es un trastorno poco frecuente en la población pediátrica, la principal afectación es oligoartritis en miembros inferiores y entesitis,

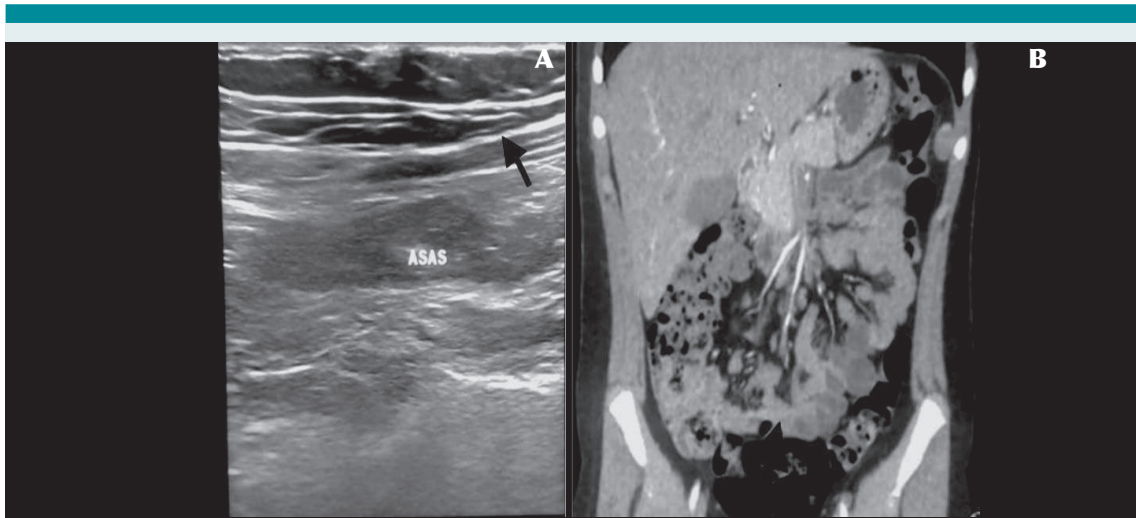

Figura 2. Exámenes de imagen: **A)** Ultrasonido de engrosamiento de pared intestinal (flecha), **B)** Tomografía coronal con engrosamiento de asas intestinales predominio ileal (flecha).

se ha observado que son pocos los pacientes con alteraciones extraintestinales, como piel, sistema urinario y gastrointestinal, información que se corrobora con esta revisión clínica.^{5,6} La afectación gastrointestinal suele manifestarse con síntomas de enfermedad inflamatoria intestinal corroborada por exámenes de imagen y endoscopia. Actualmente, gracias al avance de técnicas sofisticadas en genética y biología molecular, se ha determinado el papel de los JAK (Familia de receptores Jannus Kinasa) en la patogénesis de la artritis reumatoide, artritis psoriásica, enfermedad inflamatoria intestinal, así como otras enfermedades inflamatorias.⁷ Una acción inhibitoria a este nivel evitaría los trastornos inflamatorios que son múltiples en las diferentes enfermedades inmunológicas refractarias a agentes biológicos.^{7,8}

El HLA-B27, localizado en el cromosoma 6, forma unas moléculas que aparecen en la superficie de algunas células del organismo y cuya función es la de reconocer fragmentos de bacterias o virus ocasionando la destrucción de la célula

infectada por lo cual se habla de un mimetismo que se asemeja a algunas bacterias intestinales.⁹ Además la literatura reciente menciona una alteración del microbioma asociado a HLA B27, pues al parecer este factor aumenta la permeabilidad intestinal y por ende una alteración en la microbiota intestinal y una susceptibilidad a potenciales efectos autoinmunes.¹⁰

En la ARE, el 90% de los pacientes tienen HLA-B27 y algunos estudios describen que en la población sana, un 7% son portadores de HLA-B27, es decir, que de 100 sujetos sanos sólo encontramos 7 con positividad al B27, de esos 7 sujetos sanos portadores, sólo desarrollarán la enfermedad un 2 al 5%.^{10,11} Sin embargo, si un sujeto sano es B27 positivo y tiene un familiar de primer grado con Espondiloartropatía, el riesgo aumenta hasta un 20% de presentar una enfermedad inflamatoria como una artropatía.¹¹

En cuanto al manejo farmacológico el objetivo debería ser multidimensional: controlar el dolor, preservar la funcionalidad muscular,

articular y evitar complicaciones sistémicas.¹² El tratamiento “no biológico” consiste en drogas antiinflamatorias no esteroideas (AINES) generalmente usados en menores de 12 años de edad, corticoides a una dosis por arriba de 1mg/kg/día, drogas antireumáticas modificadoras de la enfermedad como Metotrexate y sulfasalazina.¹² El tratamiento biológico sin embargo constituye un manejo modificador de la enfermedad de manera eficiente, actualmente hay suficiente evidencia a favor del Adalimumab que es un anticuerpo monoclonal que se une al TNF α para frenar la respuesta inflamatoria específica. Los medicamentos biológicos usados son Infliximab, Anakira, Canakinumab, Tocilizumab, Etanercept entre otros.¹²

CONCLUSIONES

Este caso clínico ilustra una sintomatología muy poco común y hasta cierto punto anecdótico, por el debut de una artropatía juvenil asociado con enteritis generalizada. Comúnmente estos pacientes son subdiagnosticados pues el estreñimiento, dolor y distensión abdominal crónicos, son muy inespecíficos, por lo cual es importante apoyarse de una adecuada anamnesis y estudios de imagen que pueden detallar un engrosamiento de la pared intestinal. Es importante tomar en cuenta el antecedente de familiares cercanos con patología reumatoidea HLA B27 positivo, una investigación detallada de la anamnesis y estudios de imagen más específicos para valorar intestino lo que llevará seguramente a una adecuada hipótesis diagnóstica.

Agradecimientos

A los padres de la paciente por la apertura a la investigación y por facilitar todos los do-

cumentos necesarios para hacer posible esta publicación. Por la apertura y colaboración del Dr. Fabián Vasconez para el aporte científico de esta patología.

REFERENCIAS

1. Soamarat Vilaiyuk, Butsabong Lerkvaleekul, Duangtawan Thammanichanon. Associations between HLA-B27 subtypes and outcomes in Thai children with enthesitis-related arthritis. *Clinical rheumatology*, 10.1007/s10067-021-05875-5. 6 Aug. 2021, doi:10.1007/s10067-021-05875-5
2. Gracey E, Vereecke L, McGovern D, Fröhling M, Schett G and Cols. Revisiting the gut–joint axis: links between gut inflammation and spondyloarthritis. *Nat Rev Rheumatol*. 2020; 16(8):415-433.
3. Cypers H, Varkas G, Beeckman S, Debusschere K, Vogl T and cols. Elevated calprotectin levels reveal bowel inflammation in spondyloarthritis. *Ann Rheum Dis*. 2015;0:1–6.
4. Parameswaran P, Lucke M. HLA B27 Syndromes. 2021 Jul 10. In: StatPearls [Internet]. Treasure Island (FL): StatPearls Publishing; 2021 Jan–. PMID: 31855367.
5. Sharma S, Jackson D. Uveitis and spondyloarthropathies. *Best Practice & Research Clinical Rheumatology*. Best Pract Res Clin Rheumatol. 2017;31(6):846-862.
6. Nigrovic P, Raychaudhuri S, Thompson S. Genetics and the classification of arthritis in adults and children. *Arthritis Rheumatol*. 2018; 70(1): 7–17.
7. Rodríguez S, Gámir M. Espondiloartritis en la infancia: formas de presentación, diagnóstico y tratamiento. *Reumatol Clin* 2007;3(2):2-6.
8. Kerrigan S, McInnes. JAK Inhibitors in Rheumatology: Implications for Paediatric Syndromes? *Curr Rheumatol Rep*. 2018; 8(12):20-83.
9. Rosenbaum JT, Asquith M. The microbiome and HLA-B27-associated acute anterior uveitis. *Nat Rev Rheumatol*. 2018 Dec;14(12):704-713. doi: 10.1038/s41584-018-0097-2. PMID: 30301938; PMCID: PMC6597169.
10. Expósito V, Gámir M. Espondiloartrosis en la infancia. *Asociación Española de Pediatría. Protoc diagn ter pediatr*. 2014;1:37-47
11. Tse, S. M. L., Laxer, R. M. New advances in juvenile spondyloarthritis. *Nat. Rev. Rheumatol*. 2012;8, 269–279.
12. Barut K, Adrovic A, Şahin S, Kasapçopur Ö. Juvenile Idiopathic Arthritis. *Balkan Med J*. 2017 Apr 5;34(2):90-101. doi: 10.4274/balkanmedj.2017.0111. PMID: 28418334; PMCID: PMC5394305.