

Actualización en la hemocromatosis neonatal

Update on neonatal hemochromatosis

Nadia Sandoval-Garín,¹ Flora Elva Zárate-Mondragón²

Resumen

La insuficiencia hepática durante el periodo neonatal tiene una mortalidad que alcanza, incluso, el 24%. Su causa puede ser infecciosa, metabólica, por isquemia o por hemocromatosis neonatal. Es de origen autoinmunitario hasta en un 80 a 90% y se conoce como enfermedad hepática autoinmunitaria gestacional. Se produce por el paso transplacentario de inmunoglobulinas maternas IgG a partir de las 12 semanas de gestación dirigidas contra receptores hepáticos neonatales. Causa un daño hepático grave acompañado de un depósito de hierro en el hígado y en otros tejidos, como las glándulas salivales o la tiroides, con lo que se establece el diagnóstico mediante biopsia o resonancia magnética. El tratamiento oportuno reduce su mortalidad del 80 al 20% y es mediante la administración de gammaglobulina a 1 mg/kg/dosis.

PALABRAS CLAVE: Hemocromatosis neonatal; insuficiencia hepática; cirrosis hepática; enfermedad hepática; glándula tiroides; biopsia; gammaglobulina; hierro.

Abstract

Liver failure in the neonatal period has a mortality of up to 24% and may have an infectious, metabolic, ischemic and neonatal hemochromatosis etiology. Neonatal hemochromatosis in up to 80-90% is of autoimmune origin and is known as gestational alloimmune liver disease, it is produced by the transplacental passage of IgG maternal immunoglobulins from week 12 of gestation directed against neonatal liver receptors; It causes severe liver damage accompanied by an iron deposit both in the liver and in other tissues such as the salivary or thyroid glands, with which the diagnosis is made either by biopsy or magnetic resonance imaging. Timely treatment reduces its mortality from 80% to 20% and is by administering gamma globulin at 1 mg/kg/do.

KEYWORDS: Neonatal hemochromatosis; Liver failure; Liver cirrhosis; Liver disease; Thyroid gland; Biopsy; Gamma globulin; Iron.

¹ Residente de tercer año de pediatría
² Médico adscrito al servicio de Gastroenterología y Nutrición pediátricas

Instituto Nacional de Pediatría.

Recibido: 16 de junio de 2020

Aceptado: 05 de julio de 2021

Correspondencia:

Nadia Sandoval-Garín
nadsandoval@gmail.com
orcid.org/0000-0002-6325-605X

Este artículo debe citarse como: Sandoval-Garín N, Zárate-Mondragón FE. Actualización en la hemocromatosis neonatal. Acta Pediatr Méx 2021; 42 (6): 294-304.

ANTECEDENTES

En pacientes adultos, la insuficiencia hepática aguda se caracteriza por la coexistencia de encefalopatía durante las ocho semanas posteriores al inicio de la ictericia clínica y en ausencia de una enfermedad hepática previamente diagnosticada. La detección de la encefalopatía hepática en niños pequeños es difícil e, incluso, prácticamente imposible en los recién nacidos. Por esta razón el Grupo de estudio de insuficiencia hepática aguda pediátrica (PALF por sus siglas en inglés) la define como la que se inicia en un paciente previamente sano, con un índice internacional normalizado (INR) prolongado mayor a 1.5 posterior a la administración de vitamina K, con datos clínicos de encefalopatía hepática o mayor a 2.0 sin datos clínicos de encefalopatía.¹

En los países en desarrollo, la hepatitis viral (como infecciones únicas o duales) es la principal causa; sin embargo, las publicaciones recientes reflejan una cantidad creciente de causas metabólicas, genéticas, autoinmunitarias y las relacionadas con el consumo de drogas, hierbas o toxinas.^{2,3}

La insuficiencia hepática en el periodo neonatal (NALF por sus siglas en inglés) es una enfermedad que debe considerarse de una manera distinta porque el recién nacido puede tener datos de cirrosis hepática al momento del diagnóstico. Se excluyen de la definición los datos de encefalopatía hepática debido a su dificultad para encontrarles en el periodo neonatal quedando de manera objetiva el INR. En este grupo de edad el INR del recién nacido de término normal se considera normal hasta 2.0 y el recién nacido prematuro normal puede tener un INR > 2.0; por lo tanto, la coagulación anormal será un INR > 3.0.⁴

La hemocromatosis neonatal es una de las causas de insuficiencia hepática aguda en el periodo neonatal.⁵ Se trata de un daño hepático grave, acompañado de un depósito de hierro en el hí-

gado y en otros tejidos.⁶ Fue descrita por primera vez en 1957⁷ y, en un principio, debido a que se observó que ocurría en gemelos, se clasificó como parte de la familia de los trastornos de la hemocromatosis hereditaria (OMIM 231100). Había un gran desconocimiento de su fisiopatología, porque en su mayoría se obtenían datos de muestras postmortem que se comparaban con la hemocromatosis hereditaria del adulto, en la que se describe una alteración primaria en el metabolismo del hierro que genera un depósito del mismo, que causa un daño hepático irreversible.

Ahora se conoce que podría existir una alteración en la hepcidina con una subsecuente acumulación de hierro; no obstante, esa acumulación no representa una enfermedad por sí misma, sino que es la consecuencia de una lesión hepática intrauterina de causa inmunitaria asociada, además, con una disfunción mitocondrial.^{8,9}

EPIDEMIOLOGÍA

En Estados Unidos, la incidencia de insuficiencia hepática aguda es de 1 caso por cada millón de recién nacidos, sin predilección de sexo.³ Esto se debe a que la insuficiencia hepática aguda neonatal es una enfermedad reconocida recientemente y no existen datos de su prevalencia e incidencia,¹⁰ pero se reporta con una mortalidad incluso del 24%.¹¹

ETIOLOGÍA

Las causas de la insuficiencia hepática en el periodo neonatal se dividen en cuatro grupos principales: 1) las de etiología infecciosa (16.2-20%); 2) metabólica (18.9%); 3) hemocromatosis neonatal (13.5%) y 4) isquemia (4%). También debe tenerse en cuenta que en su mayoría no se determina el origen (37.8%).¹

¹⁰ Cuadro 1

La hemocromatosis neonatal tiene diferentes causas; sin embargo, hasta un 80 a 90% son

Cuadro 1. Etiología de la insuficiencia hepática neonatal

Infeciosa	Metabólica	Hemocromatosis neonatal	Isquemia
Virus herpes simple Enterovirus Cotomegalovirus Sepsis neonatal (temprana)	Galactosemia Tirosinemia Fructosinemia Mitocondropatías Enfermedad de Niemann Pick	Gestacional alloimmune liver disease (GALD) Mutaciones del gen DGUOK Mutaciones del gen SRD5B1 Síndrome GRACILE Síndrome trico-entero-hepático Síndrome Martínez-Frías Miofibromatosis	

de origen autoinmunitario y se conoce como enfermedad hepática autoinmunitaria gestacional (GALD, por sus siglas en inglés Gestacional autoinmune liver disease).⁶ Ésta no tiene predominio de género,^{12,13} depende de que la madre se sensibilice para permitir el paso de IgG a través de la placenta en las gestaciones sucesivas, teniendo así una elevada tasa de recurrencia de la enfermedad (mayor de 90%).^{5, 8}

El 10% restante no tiene una causa clara. Se han reportado las siguientes alteraciones genéticas: agotamiento del ADN mitocondrial debido a deficiencia de desoxiguanosina cinasa (mutaciones del gen DGUOK); defecto sintético de ácido biliar delta 4-3-oxosteroide 5 beta-reductasa (mutaciones SRD5B1); síndrome GRACILE (mutación BCS1L); miofibromatosis, síndrome trico-entero-hepático y el síndrome Martínez-Frías; todas ellas apenas suman el 2%.^{11,12}

FISIOPATOLOGÍA

En un principio se sospechó que la hemocromatosis neonatal de etiología autoinmunitaria también tenía un origen genético, debido que los padres, quienes después de haber tenido un hijo afectado, si cambiaban de pareja no volvían a tener un hijo con la enfermedad. Por el contrario, una misma madre podía tener hijos afectados de manera sucesiva, aunque cambiara de pareja. Esto hizo sospechar una carga genética de la enfermedad, pero al no tener un patrón claro de herencia y encontrarse similar al de enfermedades, como la eritroblastosis fetal

o la trombocitopenia autoinmunitaria, llevó al teorema de que fuera causado por un trastorno autoinmunitario maternofetal.⁸

Ahora se sabe que el paso transplacentario de inmunoglobulinas maternas IgG a partir de la semana 12 de la gestación,⁸ dirigidas contra fragmentos de receptores cristalizables neonatales (FcRn) es el responsable del daño. Esos fragmentos parecen solo encontrarse en el hepatocito fetal o, bien, no se expresan en el hígado del adulto. Esto ocasiona que, con el tiempo, la madre pierda la tolerancia a este autoantígeno. Esos anticuerpos podrían producir el daño hepático subagudo mediante una respuesta de inmunidad innata que activa la cascada del complemento terminal a través de la vía clásica, que resulta en la formación del complejo de ataque de membrana.¹⁴

Este daño, secundariamente, causa un defecto de síntesis de hepcidina. La función de ésta es regular la disminución de la ferroportina placentaria (proteína encargada de regular el flujo materno-fetal de hierro) mediante la unión e internalización para su degradación proteosómica. La ausencia de hepcidina en el periodo fetal provoca un defecto en la inhibición de la ferroportina y una subsecuente acumulación de hierro fetal. Además, la expresión del gen de transferrina disminuye, lo que resulta en disminución de su capacidad de unión al hierro y, en consecuencia, un exceso de hierro circulante no unido a transferrina que ocasiona que se acumule hierro de manera intra y extrahepática. Así, se explica la alteración en la homeostasis del

hierro con un daño en las células hepáticas y la ausencia de lesiones de origen autoinmunitario en los tejidos extrahepáticos. Estas lesiones se evidencian por medio de la tinción de inmunohistoquímica que identifica el complejo C5b-9, que detecta el neoantígeno creado durante la activación de la cascada del complemento terminal.⁸ Los tejidos que no se ven afectados por la siderosis expresan ferroportina, que permite la exportación de hierro. Un ejemplo de ello es el sistema reticuloendotelial.

No está claro cómo se produce la exposición de los antígenos a la circulación materna. Se deduce que el antígeno cruza la placenta cuando queda atrapado en o sobre una vesícula exocítica o una proteína soluble escapa en uno de los múltiples sucesos de apoptosis durante el desarrollo del hígado fetal.

CUADRO CLÍNICO

Los antecedentes perinatales que se han reportado en madres sanas son abortos previos, fetos con restricción del crecimiento intrauterino, motilidad fetal baja, edema de placenta u oligohidramnios.¹¹ En el periodo fetal suelen presentarse a partir de la semana 18 con retraso del crecimiento intrauterino, prematuridad o peso bajo al nacimiento, hidropesía, hepatomegalia, ascitis o muerte fetal en el segundo y tercer trimestre.^{5,6}

La presentación posnatal clásica se caracteriza por: ictericia en las primeras 24 horas de vida, que avanza con rapidez a la insuficiencia hepática con hipoglucemia y coagulopatía grave (desde trombocitopenia hasta coagulación intravascular diseminada) en las primeras horas o días de vida,⁵ que puede estar acompañado de dificultad respiratoria caracterizada por taquipnea o polipnea y acidosis metabólica.¹⁵

Otras manifestaciones son: persistencia del ductus venoso, aunque se desconoce la causa, hepatomegalia, colestasis dentro de las primeras

dos semanas de vida, insuficiencia renal, anemia y pancitopenia.³ Existe el reporte, también, de insuficiencia pancreática e hipotiroidismo asociado con un posible origen autoinmunitario de la enfermedad.⁶ Los pacientes con afectación cardiovascular tienen un deterioro progresivo que conduce a la muerte en unos pocos días a semanas.⁹

La presentación clínica al nacimiento puede variar, incluso entre gemelos, porque existe la posibilidad de que uno esté mínimamente afectado y otro con la forma clásica y grave descrita.^{16,17} A pesar de que hay pocos casos reportados en gemelos, y en todos ellos los síntomas y los reportes de laboratorio variaron de forma significativa, en la mayoría de los casos de gemelos bicoriónicos, ambos se reportaron con una tasa de mortalidad baja, sin disfunción hepática y buena respuesta al tratamiento. No así en los casos de gemelos monocoriónicos donde solo uno de ellos tenía un desenlace favorable. Los reportes obtenidos en gemelos monocoriónicos a partir de 2017, donde la administración de gammaglobulina se comenzó a estandarizar, describe un aumento en la supervivencia de ambos neonatos.¹⁸

DIAGNÓSTICO

Para iniciar el proceso diagnóstico debe tenerse una alta sospecha clínica en la que los estudios de laboratorio destacan la hiperbilirrubinemia total (más de 30 mg/dL) con incremento de la bilirrubina directa e indirecta, hipertransaminasemia moderada (alrededor de 100 U/L), trombocitopenia (menos de 50,000), hiperamonemia (más de 95 mol/L), hipoalbuminemia, aumento de alfa-fetoproteína (concentraciones entre 100.000 y 300.000 ng/mL), hiperferritinemia (800-10.000 ng/ml) y saturación de transferrina superior al 95-100% y trombocitopenia (menos de 150 000 $\times 10^9/l$) y hasta en un 15% de los pacientes se reportan con trombocitopenia inferior a 50,000 $\times 10^9/L$.⁹

Con la sospecha clínica y confirmación bioquímica, de ser posible, debe tomarse una biopsia de hígado en donde los cambios histopatológicos a buscar son: fibrosis o cirrosis, con acumulación de hierro e inflamación. La fibrosis se describe panlobular, severa y, en ocasiones, con nódulos de regeneración. Los hepatocitos se ven con transformación pseudoacinar o con células gigantes. Son positivos a la tinción inmunohistoquímica C5b-9; esto no es específico de GALD; sin embargo, se ha demostrado asociación cuando se observa en más del 75% de la muestra.^{19,20} Los canalículos biliares se describen con taponamientos biliares y los conductos portales relativamente intactos o, bien, con pocos datos de inflamación. El proceso de inflamación puede verse como infiltración de macrófagos y neutrófilos. Los hepatocitos que no son destruidos muestran, con tinción de Perls, acumulación de hemosiderina granular en el citoplasma y hemosiderina en las células epiteliales de los conductos y de Kupffer.³

A pesar de los hallazgos descritos, el diagnóstico de hemocromatosis neonatal no se establece sobre la siderosis hepática porque ésta es inespecífica y puede observarse en cualquier enfermedad hepática neonatal, sino en la demostración del depósito de hierro en tejidos extrahepáticos mediante biopsia o resonancia magnética.⁶

Cualquier cantidad de hierro en la glándula salival (biopsia de mucosa oral) es diagnóstica, siempre que la muestra contenga glándulas salivales menores y no mucosa labial, aunque su ausencia no descarta la enfermedad porque se ha reportado positiva en el 20% de los casos.¹⁵ Otros órganos donde pueden encontrarse cantidades menores de hierro son los endocrinos, como la tiroides y en menor proporción las glándulas suprarrenales, la porción exocrina del páncreas, la glándula pituitaria y en menor proporción órganos no endocrinos como el corazón, los túbulos renales, las glándulas gástricas, las glándulas duodenales o de Brunner y el timo.

Una alternativa a la biopsia oral para detectar acumulación férrica extrahepática es la resonancia nuclear en fase T2, donde los órganos afectados con más frecuencia son el páncreas, el corazón y las glándulas adrenales. No es necesario tomar una biopsia y practicar una resonancia magnética simultáneamente porque cualquiera puede confirmar el diagnóstico con la misma sensibilidad.²¹ Debe hacerse una y solo una prueba. Si esa prueba es negativa debe practicarse la otra. Si alguno de los dos es positivo, se confirma el diagnóstico.

Si no puede demostrarse la siderosis extrahepática mediante alguna de estas dos técnicas y la sospecha es alta, puede considerarse la biopsia hepática para estudio inmunohistoquímico con C5b-9. En casos de pérdida o muerte fetales por una causa no explicada, siempre debe considerarse GALD y realizar estudios postmortem para buscar siderosis extrahepática.¹⁵

DIAGNÓSTICO DIFERENCIAL

Etiología infecciosa

La insuficiencia hepática aguda varía en su etiología según la edad y localización geográfica. En México deben buscarse, principalmente, causas infecciosas y, sobre todo, los virus hepatotropos del complejo TORCH: virus herpes simple, citomegalovirus y otros como virus hepatitis A y B, enterovirus, adenovirus y parvovirus-B19¹⁵ junto con los agentes etiológicos causantes de un proceso de sepsis neonatal temprana como *Escherichia coli* y *Klebsiella pneumoniae*, en caso de un proceso de sepsis neonatal tardía *Pseudomonas aeruginosa*, *Staphylococcus aureus*, *Staphylococcus epidermidis* y *Candida* sp.^{21,22}

La etiología viral se confirma con la prueba de reacción en cadena de la polimerasa (PCR) en sangre, secreciones nasales o heces, una concentración de transaminasas muy elevada secundaria a necrosis hepática aguda que, de forma postmor-

tem, puede observarse con necrosis generalizada y, a veces, con colapso parenquimatoso.¹⁵ La tasa de transmisión de la infección neonatal por virus del herpes simple durante el embarazo es mayor en el caso de una infección primaria (33 a 50%), y la transmisión generalmente ocurre en el momento del parto debido al contacto con las secreciones genitales, por lo que deberán tenerse en cuenta los factores de riesgo maternos para sospechar esta causa. El virus del herpes simple (VHS) causa una amplia gama de manifestaciones clínicas, desde afectación mucocutánea (piel, ojos y membranas mucosas) hasta la forma diseminada con afectación neurológica. Hacia el final de la primera semana, los recién nacidos suelen tener fiebre, letargo, rechazo de alimentos, con o sin ampollas. Las convulsiones son una señal de advertencia de afectación neurológica. El pronóstico depende de la localización. La mortalidad varía de 20% para la presentación mucocutánea a 80% para la forma diseminada, a pesar del tratamiento en los primeros 20 días. El tratamiento con aciclovir intravenoso no debe retrasarse mientras los reportes de las pruebas de diagnóstico estén pendientes.²³⁻²⁵

La infección por citomegalovirus ocurre en 0.2 a 2.2% de los nacimientos en todo el mundo y es causada por una infección materna primaria o recurrente durante el embarazo. La forma perinatal es el resultado de la exposición a secreciones de moco cervical infectado, leche materna o productos sanguíneos. La enfermedad neonatal, clínicamente aparente, es más probable que se desarrolle después de la exposición materna primaria, sobre todo si ocurre durante la primera mitad del embarazo, pero la evolución a insuficiencia hepática aguda es poco común en esta enfermedad porque la mayoría solo resulta con hepatitis.¹

La causa bacteriana debe sospecharse en todo paciente con datos de sepsis o choque séptico. Cuando el inicio es temprano por lo general se debe a la transmisión vertical por el líquido

amniótico contaminado o por el contacto con bacterias en el aparato genital de la madre. Si el inicio es tardío puede adquirirse mediante transmisión vertical u horizontal por contacto con personal y equipo médico. La incidencia en nuestro país alcanza a 4 de cada 1000 recién nacidos vivos.^{22, 26}

Etiología metabólica

Los trastornos metabólicos son un grupo de enfermedades hereditarias causadas por un defecto o deficiencia en una o más enzimas necesarias para el metabolismo del sustrato, que desencadena toxicidad en los hepatocitos o la ausencia de un metabolito que es esencial para su funcionamiento. La galactosemia, la tirosinemia tipo 1 y la intolerancia hereditaria a la fructosa, todos trastornos hereditarios autosómicos recesivos, pueden ocurrir en el periodo neonatal junto con ictericia o hipoglucemia y, a veces, pueden evolucionar a insuficiencia hepática.¹

En el primer mes de vida la galactosemia es la más común, luego de la introducción de la alimentación con leche. Es una enfermedad causada por mutaciones en el gen *GALT* (9p13) que se traduce en una deficiencia enzimática de la galactosa-1-fosfato uridililtransferasa que ocasiona acumulación de galactosa, galactosa-1-fosfato y galactitol en el tejido de los pacientes afectados. En ausencia de restricción de galactosa, los pacientes pueden llegar a tener insuficiencia hepática, sepsis e, incluso, morir. El diagnóstico puede establecerse mediante la medición de la actividad enzimática teniendo en cuenta que los pacientes transfundidos pueden tener reportes falsos negativos, porque la actividad enzimática se determina en los glóbulos rojos.^{1,3}

La intolerancia hereditaria a la fructosa es producida por mutaciones en el gen *ALDOB* (9q22.3) que codifica la enzima aldolasa B, que conduce a trastornos gastrointestinales e hipoglucemia

posprandial posterior a la ingesta de fructosa, sacarosa o sorbitol. Los síntomas aparecen enseguida de la ingestión de alimentos sólidos, por lo que sería complicado su inicio durante el periodo neonatal.

La tirosinemia tipo 1 es un error innato del catabolismo de la tirosina causado por la actividad defectuosa de la fumarilacetoacetato hidrolasa. La incidencia al nacimiento es de 1 caso por cada 100,000 nacimientos en la mayor parte de las regiones geográficas. En el tipo agudo (primeros meses) predominan las manifestaciones de insuficiencia hepática (diátesis hemorrágica, hipoglucemia, ascitis, etc.) con sepsis frecuente y rápido deterioro. Pueden tener crisis similares a la porfiria, parestesias dolorosas (que origina que los pacientes asuman una postura opistotónica, automutilación), signos autonómicos (hipertensión, taquicardia, íleo) y descompensación respiratoria. El diagnóstico se establece mediante una alfa-fetoproteína elevada (sobre todo en lactantes con enfermedad aguda), aumento de las concentraciones plasmáticas de tirosina, fenilalanina y metionina, aumento de la excreción urinaria de succinilacetona (δ -ALA) y características de la tubulopatía de Fanconi.¹

Trastornos mitocondriales

Los defectos en la cadena respiratoria representan un grupo de enfermedades mitocondriales. Las consecuencias de la enfermedad mitocondrial varían porque el ADN mitocondrial defectuoso puede tener una distribución corporal heterogénea y cada mutación está modulada por otras variaciones del genoma. La mutación puede causar enfermedad hepática en un niño o afectación cerebral en otro. Una citopatía mitocondrial puede afectar cualquier órgano o tejido; los más comúnmente afectados son los que requieren más energía, como el cerebro, un músculo y el hígado donde la insuficiencia hepática aguda neonatal es la más frecuente y ocurre junto con colestasis, cirrosis o citólisis,

rápidamente después del nacimiento o en las primeras semanas de vida.¹ Por ello, se recomienda confirmar los informes del tamiz neonatal para descartar galactosemia, registrar el historial de alimentación del lactante para excluir la intolerancia hereditaria a la fructosa y determinar la succinilacetona en la orina para descartar la tirosinemia tipo 1.¹

Desde el punto de vista clínico, los neonatos con hemocromatosis autoinmunitaria son únicos en el sentido de que tienen evidencia de daño fetal e insuficiencia hepática en los primeros tres días, en su mayoría con una coagulopatía extrema. Además, aminotransferasas séricas bajas en contraste con los neonatos con insuficiencia hepática inducida por virus que tienen aminotransferasas séricas extremadamente altas. Los pacientes con hemocromatosis neonatal pueden recibir un diagnóstico erróneo de tirosinemia debido a las concentraciones elevadas de tirosina, pero no tienen succinilcetona en la orina (que están considerablemente elevadas en la tirosinemia tipo 1).⁹ Por último, los neonatos con hemocromatosis no suelen tener concentraciones de lactato marcadamente elevadas, como se observa en los neonatos con anomalías mitocondriales. **Cuadro 2**

TRATAMIENTO

En un inicio, cuando la causa no era clara, se llegó a utilizar una combinación de fármacos quelantes-antioxidantes compuesta por n-acetilcisteína, selenio, vitamina E y prostaglandina E1 en combinación con desferroxamina; sin embargo, este tratamiento reportó una supervivencia del 10 al 20%.^{6,8} A partir del 2009 se dio paso a una nueva terapéutica luego de conocerse la causa autoinmunitaria, con resultados más esperanzadores.^{18, 23}

Ahora se establece que estos niños ameritan una atención urgente y el traslado a un centro de tercer nivel en donde puedan asumirse todas las posibles complicaciones de la insuficiencia

Cuadro 2. Perfil bioquímico de los diagnósticos diferenciales de GALD, modificado de Vitola, BE, & Larson-Nath, C. 2019

Marcadores	GALD	Mitocondrial	Viral	Isquémica
Transaminasas	Normal / elevación leve (<100 IU/L)	Moderada (100-500 IU/L)	Grave (>1000 IU/L)	Grave (>1000-6000)
INR	Elevación significativa	Moderada / grave	Moderada / grave	Moderada / grave
Ferritina	800-7000 ng/mL	Variable	Grave (>20,000 ng/mL)	Variable
Triglicéridos	Normal	Normal	Normal	Normal
Hipoglicemia	Sí	Sí	Sí / no	Variable
Acidosis láctica	Leve	Grave	Normal	Leve
Alfa fetoproteína (para la edad)	Elevada	Normal / elevada	Normal	Normal
Colestasis	Progresiva	Moderada	No / leve	Leve / moderada

hepática porque la evolución sin éste es rápida, irreversible y fatal. Al inicio, mientras se llega al diagnóstico etiológico, debe darse soporte hídrico con 80 al 90% de los líquidos de mantenimiento según su peso, con un control estricto del equilibrio hídrico para evitar el riesgo de edema cerebral a causa de trastornos hidroelectrolíticos. Es importante mantener glucemias entre 90 y 120 mg/dL para evitar el catabolismo e, incluso, apoyo parenteral para la nutrición que aporte de 2 a 3 g/kg/día de proteína, medir de manera seriada las concentraciones de amonio en sangre que, en caso de encontrar una elevación progresiva, puede darse lactulosa por una sonda nasogástrica o como enema, administrar vitamina K o derivados sanguíneos en caso de sangrado o para procedimientos y considerar la posibilidad de sangrado en el sistema nervioso central, que puede determinarse mediante un ultrasonido transfontanelar.¹¹ **Figura 1**

El nuevo tratamiento implica una exanguinotransfusión de doble volumen para remover de manera agresiva los anticuerpos y bloquear su acción junto con la administración temprana de 1g/kg/dosis de gammaglobulina.⁵ La supervivencia desde la introducción de la gammaglobulina aumenta al 80% y el 20% de insuficiencia se asocia con un proceso séptico. En virtud de su relación riesgo-beneficio, en

la actualidad hay evidencia suficiente para recomendar este tratamiento ante cualquier sospecha clínica de hemocromatosis neonatal autoinmunitaria, incluso antes de confirmarse el diagnóstico.²⁵

Debido a esto se propone el soporte temprano del recién nacido, como se muestra en el algoritmo de la **Figura 1** con corrección de la coagulopatía según la vía afectada (intrínseca o extrínseca) con la administración de plasma o vitamina K y la transfusión de concentrados plaquetarios, si el paciente muestra trombocitopenia severa. Ésta es una de las causas comunes de galactosemia y su reporte suele ser tardío. Es decisivo excluir la galactosa de la dieta de cualquier recién nacido con enfermedad hepática grave y progresiva hasta que se confirme el diagnóstico.⁸

Iniciar con al menos una dosis de 1 mg/kg de gammaglobulina y 60 mg/kg/día de aciclovir durante 14 o 21 días (si existió afectación al sistema nervioso central) mientras se establece el diagnóstico de enfermedad hepática autoinmunitaria gestacional. En caso de confirmarse la etiología viral deberá continuarse con terapia oral con 300 mg/m²/dosis cada 8 horas durante 6 meses.²⁵ Si llega a descartarse la causa viral podrá discontinuarse el tratamiento.

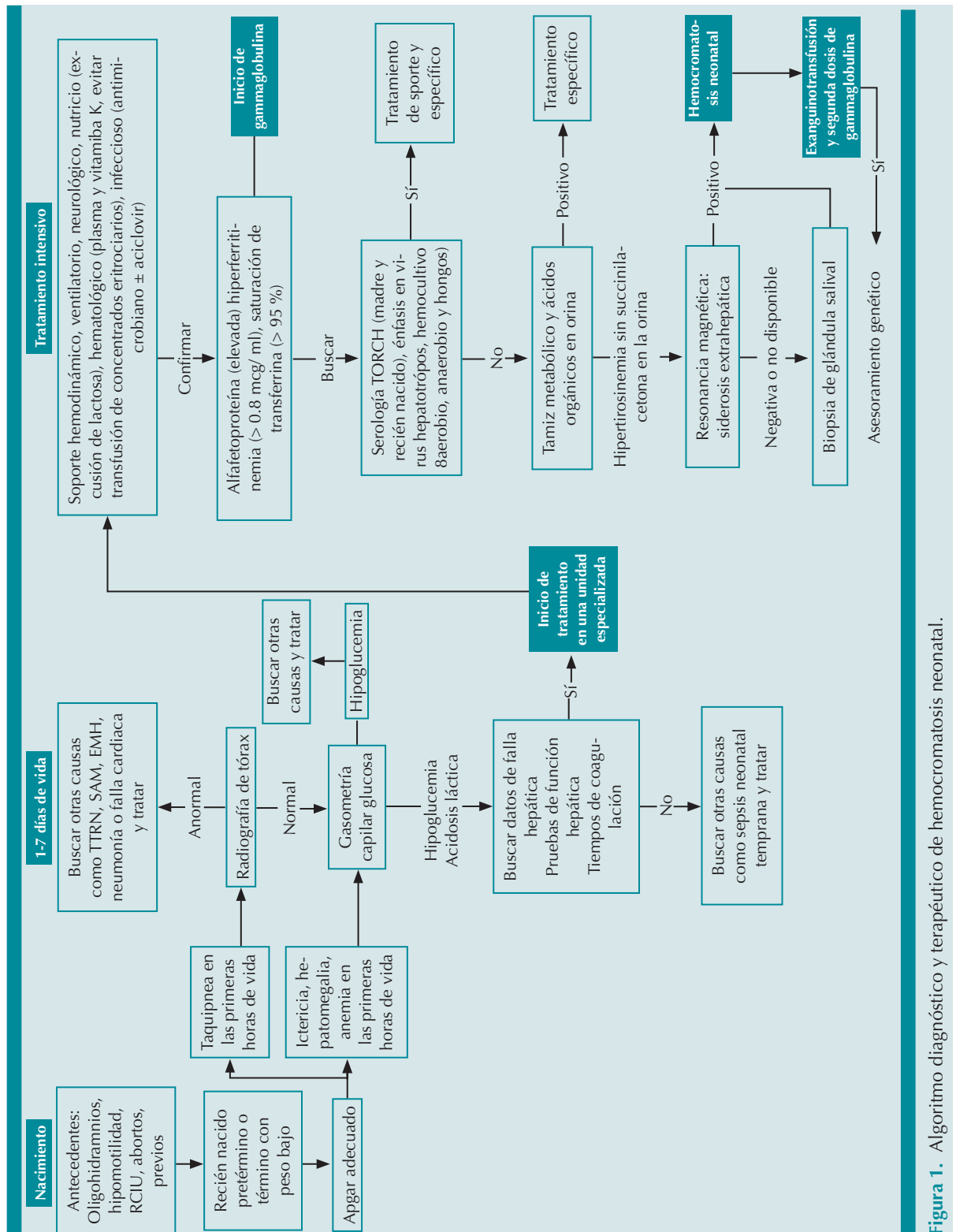


Figura 1. Algoritmo diagnóstico y terapéutico de hemocromatosis neonatal.

En caso de sospecha de sepsis neonatal es necesario considerar el inicio del tratamiento antimicrobiano empírico, de acuerdo con la condición clínica del recién nacido, factores de riesgo (fiebre de la madre intraparto, colonización documentada por estreptococos del grupo B), prematurez y ruptura prematura de membranas. Debido a la epidemiología reportada en cada país se sugiere iniciar con un betalactámico (100 mg/kg/día de amoxicilina cada 12 horas) con alcance para *L monocytogenes* y estreptococos del grupo B, más un aminoglucósido (30 mg/kg/día de amikacina cada 12 horas) con susceptibilidad para bacilos gramnegativos, como *E. coli* y *Klebsiella*²⁶ y ajustarse según los hallazgos clínicos, reportes de hemocultivos-urocultivos y antibiogramas.

Después del inicio del tratamiento se continúa con el algoritmo diagnóstico para descartar las principales causas de insuficiencia hepática en el periodo neonatal. Cuando se confirma su origen autoinmunitario debe proseguirse a la exanguinotransfusión. Para ésta se utiliza un concentrado eritrocitario parcialmente reconstituido con plasma fresco congelado para obtener un hematocrito final del 45 al 55%. El concentrado eritrocitario debe ser del grupo O o compatible con el niño y Rh (D) negativo o idéntico al del niño, siempre y cuando carezcan del antígeno correspondiente al anticuerpo detectado en el suero materno. El plasma para reconstituir debe ser del mismo grupo que el niño. El volumen total se calcula a 160 mL/kg en niños a término y de 180 mL/kg en niños prematuros. Esto es dos veces el volumen sanguíneo. Además de sangre total o reconstituida es necesario disponer de plasma fresco congelado por si se producen mayores alteraciones de la coagulación.¹¹ Posterior a la exanguinotransfusión debe administrarse una segunda dosis de gammaglobulina a 1 mg/kg/dosis.⁸

Si a pesar del tratamiento médico no se consigue revertir la insuficiencia hepática debe considerarse el trasplante de hígado, incluso en los

primeros tres meses de vida. Esto sin dejar de lado que, debido a que con frecuencia se trata de un recién nacido prematuro, con bajo peso al nacimiento e insuficiencia multiorgánica, la supervivencia estimada es del 35% postrasplante.

Profilaxis

El cambio más relevante es la posibilidad de la prevención prenatal con gammaglobulina durante la gestación. Ésta parece haber disminuido de forma importante las recidivas porque reporta una eficacia cercana al 100%.⁶ Para evitar la recurrencia de la enfermedad se administra una dosis de 1 g/kg (máximo 60 g) de gammaglobulina a las semanas 14, 16, 18 y, posteriormente, de forma semanal hasta la semana 35. En ese momento se recomienda la inducción del parto, pues es en el último trimestre donde existe el mayor paso de anticuerpos al feto. Esta pauta parece tener una tasa de éxito del 100%.^{8, 27,28}

CONCLUSIONES

El giro científico, en la última década, ha generado un cambio de paradigma que convirtió a una enfermedad con un pobre pronóstico condenado al fracaso en una con esperanza y posibilidad de curación. Para ello es importante tener la enfermedad en mente para poder identificarla e iniciar el tratamiento específico temprano porque el hígado de los neonatos tiene una elevada plasticidad e, incluso, la capacidad de revertir la cirrosis.

REFERENCIAS

1. Ciocca M, Álvarez F. Neonatal acute liver failure: A diagnosis challenge. Archivos Argentinos de Pediatría 2017;115(2):175-180. doi:10.5546/aap.2017.eng.175
2. Squires JE, Mckiernan P, Squires RH. Acute liver failure. Clinics in Liver Disease 2018; 22 (4): 773-805. doi:10.1016/j.cld.2018.06.009
3. Kuri AS, Montañó RD, Zárate MF, Montijo BE, Cervantes BR, Ramírez MJA. Hepatitis fulminante secundaria a hemocromatosis neonatal, diagnósticos diferenciales: reporte de un

- caso y revisión de la literatura. *Revista Latinoamericana de Infectología Pediátrica* 2017; 30 (1): 32-36.
4. Taylor SA, Whittington PF. Neonatal acute liver failure. *Liver Transplantation* 2016; 22 (5): 677-85. doi:10.1002/lt.24433
 5. Molera C, Quintero J, De Carpic J. Hemocromatosis neonatal: otra entidad que deja de ser huérfana. Avances en el diagnóstico y manejo de la principal causa de fallo hepático agudo neonatal. *Anales de Pediatría* 2015; 83 (3): 218.e1-218.e3
 6. García VE, Mañas R, Castilla F, Ruiz CC, Castillo SF. Hemocromatosis neonatal. Diez años en un cambio de paradigma. *Anales de Pediatría* 2019; 91 (2): 124-26.
 7. Grabhorn E, Richter A, Burdelski M, Rogiers X, Ganschow R. Neonatal Hemochromatosis: Long-term experience with favorable outcome. *Pediatrics* 2006; 118 (5): 2060-65. doi:10.1542/peds.2006-0908
 8. Feldman AG, Whittington PF. Neonatal hemochromatosis. *JCEH* 2013; 3 (4): 313-20. doi:10.1016/j.jceh.2013.10.004
 9. Bastos KL, Quaio CR, Lima FR, Araújo IM, Araújo CA, Piazzon FB, Kim CA. Biochemical profile in an infant with neonatal hemochromatosis shows evidence of impairment of mitochondrial long-chain fatty acid oxidation. *Clin Mol Hepatology* 2019; 25 (1): 86-91. doi:10.3350/cmh.2018.0005
 10. Durand P, Debray D, Mandel R, Baujard C, et al. Acute liver failure in infancy: a 14-year experience of a pediatric liver transplantation center. *J Pediatrics*. 2001; 139: 871-76. <https://doi.org/10.1067/mpd.2001.119989>
 11. Vitola BE, Larson-Nath C. Neonatal acute liver failure. *Clinics in Perinatology* 2019. doi:10.1016/j.clp.2019.10.006
 12. Jackson R, Roberts EA. Identification of neonatal liver failure and perinatal hemochromatosis in Canada. *Pediatrics & Child Health* 2001; 6 (5): 248-50. doi:10.1093/pch/6.5.248
 13. Lopriore E, Mearin ML, Oepkes D, Devlieger R, Whittington PF. Neonatal hemochromatosis: Management, outcome, and prevention. *Prenatal Diagnosis* 2013; 33 (13): 1221-25. doi:10.1002/pd.4232
 14. Whittington PF, Pan X, Kelly, S, Melin-Aldana, H, Malladi, P. Gestational Alloimmune Liver Disease in Cases of Fetal Death. *The Journal of Pediatrics*. 2011;159(4):612-616. doi:10.1016/j.jpeds.2011.03.048
 15. Casas-Alba, D, Clotet, J, Inarejos, E, J, Jou, C, Fons, C, Molera, C. Broadening the spectrum of neonatal hemochromatosis. *The Journal of Maternal-Fetal & Neonatal Medicine*. 2018;33(6). 1024-1026. doi:10.1080/14767058.2018.1506442
 16. Korkmaz, L, Baştuğ, O, Daar, G, Doğanay, S, Deniz, K, & Kurtoğlu, S. Neonatal hemochromatosis in monozygotic twins. *Journal of Neonatal-Perinatal Medicine*. 2016;8(4):413-416. doi:10.3233/npm-1577113
 17. Chee, Y, Wong, SC, Wong, MS. Heterogeneous Presentation of Neonatal Hemochromatosis in Dichorionic Twins. *American Journal of Perinatology Reports*. 2018;08(04):e332-e334. doi:10.1055/s-0038-1675335
 18. Midorikawa, H, Mizuochi, T, Okada, J, Hisano, T. Disparate clinical findings in monozygotic twins with neonatal hemochromatosis. *Pediatrics International*. 2017;59(11):1215-1216. doi:10.1111/ped.13421
 19. Wu, H, Ferguson, W, Castro, E, Kearney, D, Finegold, M, & Patel, K. Extrahepatic Nonreticuloendothelial Siderosis Is Not Specific to Gestational Alloimmune Liver Disease. *Pediatric and Developmental Pathology*, 2019; 22(4), 356–364. <https://doi.org/10.1177/1093526619826429>
 20. Dubruc E, Nadaud, Béatrice, Ruchelli, Eduardo, Heissat, Sophie, Baruteau, Julien, Broué, Pierre, Debray, Dominique, Cordier, Marie-Pierre; Miossec Pierre, Russo Pierre, Collardeau-Frachon Sophie. *Relevance of CSb9 immunostaining in the diagnosis of neonatal hemochromatosis. Pediatric Research*, (), -. doi:10.1038/pr.2017.8
 21. Alenezi, K, Kamath, BM, Siddiqui, I, Tomlinson, C, Chavhan, GB. Magnetic Resonance Imaging Findings in Neonatal Hemochromatosis. *Journal of Pediatric Gastroenterology and Nutrition*. 2018;66(4):581-587. doi:10.1097/mpg.0000000000001880
 22. Edwards, M. Bacterial infections in the neonate. In SS. Long, LK. Pickering, CG. Prober (Authors), *Principles and practice of pediatric infectious diseases*. 5th ed. Edinburgh, Scotland: Elsevier/Saunders. 2017
 23. Sheflin-Findling, S, Annunziato, RA, Chu, J, Arvelakis, A, Mahon, D, Arnon, R. Liver transplantation for neonatal hemochromatosis: Analysis of the UNOS database. *Pediatric Transplantation*. 2015;19(2):164-169. doi:10.1111/petr.12418
 24. Sokollik, C, Kreiter, B, Wolf, R. Neonatal Hemochromatosis: Blitz Diagnosis Results in Favorable Outcome. *The Journal of Pediatrics*. 2017;184:234. doi:10.1016/j.jpeds.2017.01.029
 25. Kimberlin, DW. Herpes simplex. In *American Academy of Pediatrics. Red Book: 2015 Report of the Committee on Infectious Diseases*, 30th ed. American Academy of Pediatrics. 2015 p.432-435.
 26. Kimberlin, DW. Escherichia coli and other Gram-negative bacilli (septicemia and meningitis in neonates). In *American Academy of Pediatrics. Red Book: 2015 Report of the Committee on Infectious Diseases*, 30th ed, 2015. p: 340.
 27. Fischer HS, Staufner C, Sallmon H, Henning S, Bühner C. Early exchange transfusion to treat neonates with gestational alloimmune liver disease: An 11-Year Cohort Study. *JPGN* 2020; 70 (4): 444-49. <https://doi.org/10.1097/mpg.0000000000002593>
 28. Borovsky K, Banc-Husu AM, Saul SA, Neighbors K, et al. Applying an age-specific definition to better characterize etiologies and outcomes in neonatal acute liver failure. *JPGN*. <https://doi.org/10.1097/mpg.0000000000003103>