

Abordaje clínico y diagnóstico de la artrogriposis

Arthrogryposis: Clinical and diagnostic approach

Paulina Álvarez-Quiroz,¹ Emiy Yokoyama-Rebollar¹

ANTECEDENTES

El término artrogriposis (*arthro* = articulación; *gryp* = curva), también conocido como artrogriposis múltiple congénita o contracturas articulares congénitas múltiples, lo describió por primera vez (1841) Otto, como una miodistrofia.¹ Se caracteriza por contracturas articulares congénitas, no progresivas y simétricas que afectan, al menos, dos áreas diferentes del cuerpo humano.^{2,3} La artrogriposis múltiple congénita es una enfermedad heterogénea y se han descrito cientos de padecimientos que la asocian, al menos, con 105 defectos genéticos.¹ La expresión “artrogriposis” se utiliza más como un signo clínico, que como un diagnóstico.^{2,4}

La artrogriposis múltiple congénita es relativamente frecuente y, a menudo, forma parte de síndromes reconocibles; sin embargo, por su gran heterogeneidad genética es necesario efectuar un buen análisis de los pacientes con una historia clínica minuciosa que conduzca a establecer el diagnóstico específico, su pronóstico y ofrecer asesoramiento y tratamiento.⁴ En los últimos 30 años se consiguió un gran progreso en la identificación de distintos tipos específicos de artrogriposis, con el reconocimiento, incluso, de los genes responsables, y la explicación de las múltiples vías que pueden conducir a ésta. Además, hasta la fecha existen más de 400 afecciones específicas que incluyen mutaciones en genes y alteraciones cromosómicas, pérdida de material genético y duplicaciones.²

Fisiopatología

En estudios en animales y en humanos se ha observado que cualquier situación que conduzca a disminución del movimiento *in utero*, incluida la hipotonía prolongada, puede derivar en contracturas congénitas articulares.

¹ Departamento de Investigación en Genética Humana, Instituto Nacional de Pediatría, Ciudad de México.

Recibido: 11 de agosto 2018

Aceptado: 29 de noviembre 2018

Correspondencia

Paulina Vianey Álvarez Quiroz
paulina.alvarezqui@gmail.com

Este artículo debe citarse como
Álvarez-Quiroz P, Yokoyama-Rebollar E.
Abordaje clínico y diagnóstico de
la artrogriposis. Acta Pediatr Mex.
2019;40(1):44-50.

En estudios efectuados en embriones de pollos se demostró que la parálisis temporal resultaba en múltiples contracturas congénitas en diferentes articulaciones, dependiendo del tiempo en la morfogénesis en que ocurría la inmovilización. En ratas se ha visto que la extracción de líquido amniótico durante la gestación puede conducir a la limitación del movimiento de las articulaciones, al retraso del crecimiento intrauterino y a la artrogriposis. El proceso *in utero* puede ser similar al proceso posnatal de usar un yeso para un hueso roto; cuando el yeso se retira casi siempre hay limitación residual del movimiento de las articulaciones que permanecieron inmovilizadas. A esto se le ha llamado “respuesta colagénica”, que consiste en engrosamiento de la cápsula articular y desarrollo fibroso en el tejido muscular. Sin duda, la falta de movimiento produce un grupo de citosinas o la falla de éstas, que conducen a esa respuesta del tejido conectivo. El embrión o feto en crecimiento con limitación de movimiento puede resultar con contracturas aún más marcadas debido a que el proceso de crecimiento puede agravar las contracturas que favorecen una deformación adicional. En este sentido, la mayor parte de las contracturas congénitas pueden considerarse deformaciones, en lugar de malformaciones primarias, porque la mayoría de las veces las extremidades tienen un desarrollo normal y hasta después sobrevienen cambios secundarios.⁴

Aspecto epidemiológico

Se estima en alrededor de 1% la cantidad de niños que nacen con algún tipo de contractura; 1 de cada 300 nacimientos tendrá pie equino varo, 1 de cada 200 camptodactilia (dedos flexionados), y luxación congénita de cadera. La incidencia de artrogriposis múltiple congénita es de 1:3000 y 1: 6000 nacidos vivos; de estos, un tercio tendrá solo las extremidades afectadas, otro tercio tendrá las extremidades afectadas más otra área del cuerpo pero inteligencia normal y,

el tercio restante tendrá alteraciones en el sistema nervioso central. En México se carece de datos epidemiológicos registrados a este respecto.⁵

En los estudios epidemiológicos del Registro Europeo de Anomalías Congénitas y Gemelares (EUROCAT) de alrededor de 8.9 millones de nacimientos (1980 a 2006) se reportaron 757 casos de artrogriposis múltiple congénita, que da una prevalencia de 8.5 por cada 100,000 nacidos vivos; 504 casos de artrogriposis múltiple congénita (67%) fueron nacimientos vivos, 199 casos (26%) fueron terminación del embarazo por anomalía fetal y en 54 casos (7%) ocurrió muerte fetal. Se registraron 282 casos (37%) de contracturas articulares aisladas, 385 casos (51%) tenían contracturas articulares y anomalías estructurales múltiples mayores, 41 casos (5%) tenían un síndrome, mientras que 49 casos (7%) tenían alguna anomalía cromosómica, como síndrome de Down y de Edwards. La mortalidad perinatal asociada con artrogriposis múltiple congénita fue de 32%; durante la primera semana de vida supervivieron 381 de los 504 nacidos vivos, de los que 87 (23%) murieron a la siguiente semana.⁵ En cuanto a la distribución por sexo, se reportaron 397 masculinos (52%) y 339 femeninos (45%).⁵ En cuanto a la distribución por sexo, se reportaron 397 masculinos (52%) y 339 femeninos (45%); de los 21 productos restantes, no contamos con la información, o no se logró determinar el sexo.⁵

Etiología

Muchos tipos de artrogriposis tienen una base genética, otros ocurren como un evento aislado en familias y son de causa desconocida; un tercer grupo es de causa ambiental. La mayor parte de los tipos de artrogriposis no tiene preferencia de género, aunque se han descrito algunas formas diferentes de artrogriposis ligadas al cromosoma X. Al parecer, cualquier proceso *in utero* que favorezca la disminución de movimientos fetales

puede, secundariamente, resultar en contracturas fetales. El tiempo durante el desarrollo quizá juega un papel crítico en la severidad de las contracturas, en la posición de las articulaciones y en los cambios secundarios que pueden ocurrir en otros órganos y sistemas. Al parecer, la falta de movimiento o hipotonía tarda más de un mes en producir contracturas en el tercer trimestre, pero el tiempo puede ser menor en el primer y segundo trimestres.⁴ Entre más temprano suceda la disminución de movimientos durante el desarrollo fetal, más severas e incapacitantes serán las contracturas.^{6,7} **Figura 1**

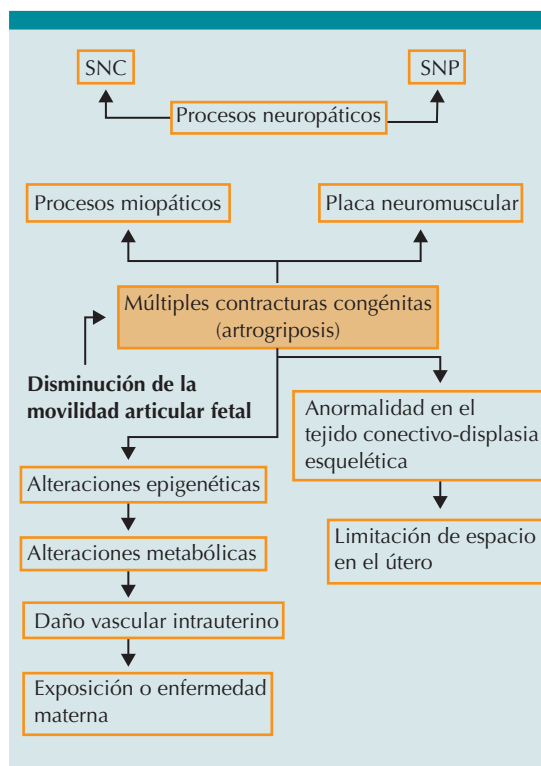


Figura 1. Etiología de la artrogriposis o artrogriposis múltiple congénita.

Presentación clínica

Existen dos tipos principales de artrogriposis múltiple congénita; la más común es la amio-

plasia, que representa 40% de los casos (tipo clásico) y ocurre en 1 de cada 10,000 nacidos vivos de manera esporádica. El tejido muscular es atrófico y es reemplazado por tejido graso y fibroso. Los individuos con esta forma suelen tener inteligencia normal y no hay malformaciones mayores en el sistema nervioso central, corazón, aparato gastrointestinal y sistema genitourinario; en estos casos las cuatro extremidades están involucradas en un patrón simétrico.^{8,9} La apariencia típica de la amioplasia se manifiesta con hombros rotados internamente y aducidos, flexión palmar y contracturas de flexión de articulaciones interfalángicas distales, luxación de cadera, contracturas de extensión de rodillas y deformidad en pie equino varo severo. La amioplasia no tiene una base genética, aunque puede tener anomalías adicionales asociadas con daño vascular.⁶

El segundo tipo más común es la artrogriposis distal, una alteración con herencia autosómica dominante, que es un grupo de síndromes principalmente con contracturas articulares distales de las extremidades.^{3,8,10-12} Hasta la fecha se han descrito, al menos, 10 tipos diferentes de artrogriposis distal clasificados, jerárquicamente, del 1 al 10.^{9,13} **Cuadro 1**

Abordaje diagnóstico

Puesto que existen muchos padecimientos con contracturas congénitas múltiples, es necesaria la evaluación clínica detallada para lograr establecer el diagnóstico específico de artrogriposis, importante para el tratamiento correspondiente a largo plazo. El primer paso es ver si el paciente tiene función neurológica normal. Ésta sugiere que la artrogriposis congénita múltiple es causada por amioplasia o artrogriposis distal.⁹

Una manera de establecer el diagnóstico específico es separando las alteraciones en tres grupos (**Figura 2**):

Cuadro 1. Síndromes de artrogriposis distal

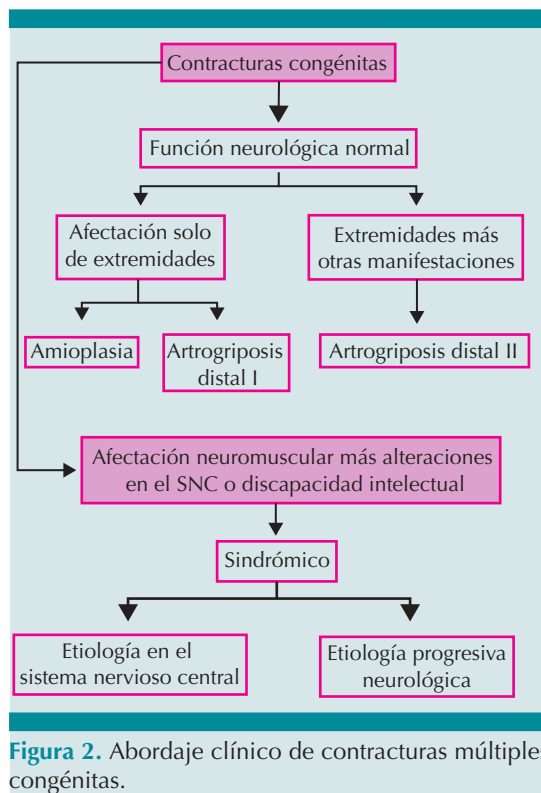
Síndrome	Tipo	Gen	Locus
Artrogriposis distal tipo 1: camptodactilia y pie equino varo	DA1	<i>TPM2</i>	9p13.3
Artrogriposis distal tipo 2A o síndrome de Freeman Sheldon: contracturas de los dedos de pies y manos, cifosis, escoliosis, y cara característica, o cara de silbador	DA2A	<i>MYH3</i>	17p13.1
Artrogriposis distal tipo 2B o síndrome de Sheldon Hall: características similares a AD1 y AD2A con contracturas de articulaciones distales de extremidades, cara triangular, fisuras palpebrales hacia abajo, boca pequeña y paladar alto ojival	DA2B	<i>TNNI2</i> <i>TNNT3</i> <i>MYH3</i> <i>TMP2</i>	11p15.5 11p15.5 17p13.1 9p13.3
Artrogriposis distal tipo 3 o síndrome de Gordon: talla baja, paladar hendido y palatosquisis	DA3	<i>PIEZO2</i>	18p11.22- p11.21
Artrogriposis distal tipo 4: contracturas y escoliosis severa	DA4		
Artrogriposis distal tipo 5: limitación del movimiento ocular (oftalmoplegia), ptosis y estrabismo.	DA5	<i>PIEZO2</i>	18p11.22- p11.21
Artrogriposis distal tipo 6: anomalías auditivas neurosensoriales (hipoacusia neurosensorial)	DA6		
Artrogriposis distal tipo 7: trismus y pseudocamptodactilia, talla baja y músculos paralizados acortados	DA7	<i>MYH8</i>	17p13.1
Artrogriposis distal tipo 8: síndrome de Pterigium múltiple autosómico dominante	DA8	<i>MYH3</i>	17p13.1
Artrogriposis distal tipo 9 o síndrome de Beals: aracnodactilia contractural congénita, los pacientes son fenotípicamente similares a los del síndrome de Marfan, pero sin anomalías cardiovasculares	DA9	<i>FBN2</i>	5q23.2
Artrogriposis distal tipo 10: contractura del pie con flexión plantar congénita	DA10		2q31.3-q32.1

- Las que primariamente involucran a las extremidades.
- Cuando las extremidades y algún otro sistema corporal están involucrados.
- Cuando las alteraciones en el sistema nervioso central son severas o se asocian con muerte a temprana edad.

La evaluación incluye: historia prenatal, historia familiar, exploración física y neurológica, articulaciones afectadas, fotografías a diferentes edades, mediciones detalladas, desarrollo intelectual y respuesta al tratamiento. Todos los individuos con artrogriposis tienen retraso en hitos de desarrollo motores, pero los individuos que también tienen retraso social e intelectual requieren una evaluación cuidadosa, con estudios de imagen del sistema nervioso central,

citogenéticos o de citogenética molecular, como microarreglos, etc. Además, exámenes de laboratorio, estudios de electrofisiología, incluidos los de neuroconducción nerviosa o electromiografía, exámenes de patología como biopsia de nervio o músculo y, finalmente, secuenciación de genes que puedan ayudar al diagnóstico diferencial.^{9,10,14}

La electromiografía puede mostrar patrones neurológicos y miopáticos. El estudio de velocidades de conducción nerviosa suele ser normal.¹⁵ La electromiografía y la biopsia muscular, por lo general, se solicitan tempranamente en el proceso diagnóstico, pero son más útiles cuando en la evaluación inicial no puede identificarse una causa exógena clara, algún síndrome genético o alguna alteración del tejido conectivo;¹⁶ no hay



que olvidar que la electromiografía y la biopsia invasiva son procedimientos incómodos.¹⁷

Artrogriposis distal

Los criterios clínicos distinguen, con mayor certeza, el grupo de artrogriposis distal de otros tipos de artrogriposis múltiple congénita de

origen neuromuscular.¹⁸ Para las extremidades superiores el criterio diagnóstico mayor incluye, camptodactilia o pseudocamptodactilia (extensión articular interfalángica proximal pasiva limitada con hiperextensión de la muñeca), pliegues de flexión ausentes o hipoplásicos, apiñamiento digital, y desviación ulnar de la muñeca. Para las extremidades inferiores, el criterio diagnóstico mayor es pie equino varo aducto, pie plano congénito, deformidades en calcáneo valgo o metatarsos aductos. Para considerarse afectado, un individuo debe tener dos o más de estos criterios mayores, pero cuando hay un familiar de primer grado (por ejemplo, padre o hermano) que cumple estos criterios diagnósticos, solo se necesita un criterio diagnóstico mayor para considerarse afectado.¹⁶ **Cuadro 2**

Alrededor de la mitad de los individuos afectados no logra un diagnóstico específico en el periodo de recién nacido; sin embargo, la observación en el tiempo, la respuesta al tratamiento y el desarrollo intelectual, por lo general ayudan a conducir al diagnóstico. En general, en dos tercios de los individuos afectados se logra establecer el diagnóstico a la edad de dos años.¹⁰ Si bien se carece de estudios útiles para establecer el diagnóstico genético, los estudios moleculares y de exoma (incluyendo estudios tejido específicos) deben considerarse si los padres cuentan con paridad satisfecha y pueden ser la opción para conseguir el diagnóstico específico.¹⁰ Los cultivos de fibroblastos pueden justificarse para

Cuadro 2. Criterios clínicos diagnósticos de artrogriposis distal

Criterios mayores	Extremidades superiores	Camptodactilia o pseudocamptodactilia Pliegues de flexión ausentes o hipoplásicos Apiñamiento digital Desviación ulnar de la muñeca
	Extremidades inferiores	Talones equinos varo Deformidades calcáneovalgias Metatarsos varos
Diagnóstico	Dos o más criterios mayores	
	Un criterio mayor más un familiar de primer grado afectado (con más de dos criterios mayores)	

descartar mosaicismo en casos de características adicionales, discapacidad intelectual o sospecha de una anomalía (micro) cromosómica.¹⁰

Si se diagnostica un padecimiento específico asociado con artrogriposis, el riesgo de recurrencia será el correspondiente a dicha entidad. Sin embargo, si no se consigue el diagnóstico específico, el riesgo de recurrencia empírica es, aproximadamente, de 3% en general y ligeramente más alto de 7% para los individuos con afectación en el sistema nervioso central.⁶

Diagnóstico diferencial

En el diagnóstico de contracturas múltiples congénitas o artrogriposis múltiple congénita, deben considerarse muchos más padecimientos que se clasifican según su presentación en:

1) *Daño primario de extremidades*,¹⁰ como en el síndrome de Bruck, que es una alteración congénita rara, con incidencia menor a 1 por cada millón de recién nacidos; este padecimiento combina síntomas de osteogénesis imperfecta y artrogriposis múltiple congénita, que se manifiesta con fragilidad ósea, como: fracturas múltiples y recurrentes y contracturas articulares congénitas con o sin *pterigium*, escoliosis y osteoporosis; puede haber o no escleras azules y, por lo general, no tienen dentinogénesis imperfecta o hipoacusia.¹⁹

2) *Daño musculoesquelético más otra anomalía sistémica*,¹⁰ como en el síndrome de Larsen, que es una alteración de la formación del tejido conectivo con patrón autosómico dominante y autosómico recesivo que ocurre en 1 de cada 100,000 nacidos vivos, caracterizado por la asociación de múltiples dislocaciones articulares congénitas, incluidas la cadera, rodillas y codos y dismorfias faciales características, como abombamiento frontal, puente nasal deprimido, hipertelorismo y facies plana; además, deformidades en la mano y alteraciones espinales.²⁰

También puede haber síndrome de pterigium múltiple tipo Escobar, que se caracteriza por contracturas articulares y grados variables de pterigium múltiple que afecta, principalmente, el cuello y grandes articulaciones con características faciales, como facies sin expresión, paladar alto, boca pequeña, retrognatia y paladar hendido.²¹

3) Daño musculoesquelético más disfunción de sistema nervioso central o discapacidad intelectual o letal,¹⁰ como en el síndrome de Marden Walker, que es una alteración en el tejido conectivo caracterizada por dismorfias faciales, con facies tipo máscara, blefarofimosis, boca pequeña, micrognatia, paladar alto o hendido, pabellones auriculares de baja implantación, múltiples contracturas articulares congénitas, masa muscular disminuida, talla baja, retraso psicomotor severo y, también, anomalías renales, cardiovasculares o cerebrales.²²

También se han encontrado mutaciones de genes en más de 150 alteraciones específicas con contracturas congénitas múltiples,⁸ por esto determinar la causa primaria de un tipo específico de artrogriposis constituye un verdadero reto.^{2,23}

Tratamiento

El tratamiento de pacientes con artrogriposis múltiple congénita es multidisciplinario e implica la participación de ortopedistas, neurólogos, anestesiólogos, terapeutas físicos y cuidadores, porque el objetivo primario es restaurar la habilidad del cuidado personal, movilidad y capacidad funcional.⁹

También es importante iniciar la intervención ortopédica y la rehabilitación lo más temprano posible. La corrección satisfactoria en estos pacientes, que requieren tratamientos quirúrgicos en la mayoría de los casos, es compleja y con alta tasa de recurrencia, por lo que es posible que muchos requieran múltiples cirugías para liberar las contracturas y corregir las deformidades.

Los procedimientos ortopédicos incluyen: yesos correctivos en las primeras etapas de la vida, liberaciones o alargamientos tendinosos, corrección del pie equino varo o talo valgo, corrección y alivio de la obstrucción de la vía aérea superior.

La terapia física y la rehabilitación individualizada es necesaria para tener resultados positivos y preservar las correcciones obtenidas mediante el tratamiento ortopédico.⁹

CONCLUSIONES

La artrogriposis es un signo sugerente de múltiples causas, por lo que su tratamiento requiere conocimiento de la embriología y de las características de la movilidad fetal. Las causas son variadas, la principal es la neurológica, seguida de la miopática. Se han identificado más de 320 genes que han permitido descubrir una amplia variedad de mecanismos fisiológicos. El proceso diagnóstico debe ser riguroso y dirigido porque el diagnóstico etiológico puede ayudar a establecer un pronóstico vital y funcional, lo que, a su vez, también puede ser un aspecto crítico en el asesoramiento genético.

REFERENCIAS

- Hall JG. Arthrogryposis multiplex congenita: etiology, genetics, classification, diagnostic approach, and general aspects. *J Pediatr Orthop B*. 1997; 6:159e166.
- Hall J, Kiefer J. Arthrogryposis as a Syndrome: Gene Ontology Analysis; *Molecular Syndromology*. 2016; 7:101-9.
- Barnett CP, Todd EJ, Ong R, et al. Distal arthrogryposis type 5D with novel clinical features and compound heterozygous mutations in ECEL1. *Am J Med Genet*. 2014;164A(7):1846-9.
- Hall JG. Arthrogryposis (multiple congenital contractures). In: Emery and Rimoin's *Principals and Practice of Medical Genetics*. <https://doi.org/10.1016/j.ejmg.2014.03.008>
- Hoff JM, Loane M, et al. Arthrogryposis multiplexa congenital: an epidemiologic study of nearly 9 million births in 24 EUROCAT registers. *Eur J Obstet Gynecol Reprod Biol*. 2011; 159:347-50.
- Cassidy SB, Allanson JE. Arthrogryposis; Management of Genetics Syndromes. In: *Management of Genetic Syndromes*, 3rd ed. Wiley-Blackwell; 2010, 81-96.
- Wallach E, Walther-Louvier U, Espil-Taris C, Rivier F, et al. Arthrogryposis in children: Etiological assessments and preparation of a protocol for etiological investigations. *Archives de Pédiatrie*. 2018;25:322-26.
- Sucuoglu H, Ornek NI, Caglar C. Arthrogryposis Multiplex Congenital Joint Contractures; Case Report in Medicine. doi: 10.4172/2167-0987.1000249
- Ma L, Yu X. Arthrogryposis multiplex congénita: classification, diagnosis, perioperative care, and anesthesia. *Front Med*. 2017;11 (1): 48-52.
- Hall JG. Arthrogryposis (multiple congenital contractures): diagnostic approach to etiology, classification, genetics, and general principles. *Eur J Med Genet*. 2014;57(8):464-72.
- Hall JG, Reed SD, Greene G. The distal arthrogryposes: delineation of new entities, review and nosologic discussion. *Am J Med Genet*.1982;11:185-239.
- Kimber E. Amyoplasia and distal arthrogryposis. *Journal of Children Orthopedics* 2015; 9:427-32.
- Bamshad M, Jorde LB, Carey JC. A revised and extended classification of the distal arthrogryposes. *Am J Med Genet* 1996; 65: 277-81.
- Haliloglu G, Toplaoglu H. Arthrogryposis and fetal hypomobility syndrome. *Handbook of Clinical Neurology*. 2013;113:2-1987.
- Amick L, Warren J, Smith HL. Electromyographic and Histopathologic Correlations in Arthrogryposis. *Arch Neurol*. 1967; 16:512-23.
- Bamshad M, Anne EHV. Arthrogryposis: A review and update. *The Journal Bone Joint Surgical American*. 2009; 91:40-6 (S4).
- Kang PB, Lidov HGW, William DS, et al. Diagnostic value of electromyography and muscle biopsy in arthrogryposis multiplex congenita. *Ann Neurol* 2003; 54:790-95.
- Dieterich K, Quijano-Roy S, Monnier N, et al. The neuronal endopeptidase ECEL1 is associated with a distinct form of recessive distal arthrogryposis. *Human Molecular Genetics*. 2013;22(8):1483-92.
- Dhaubhadel S, Chapagain RH, Baniya B, Joshi H, Paudel KP. Bruck Syndrome: A Rare Disorder in New-Born with Fractures and Contractures. *J Nepal Paediatr Soc* 2017;37(3):276-79.
- Mohammed MI, Mujammel H, Zahoor HD, et al. Larsen syndrome. *A Journal of Bangabandhu Sheikh Mujib Medical University*, 2016; 9:123-25.
- Mundios S, Horn D. Multiple Pterygium Syndrome, Escobar Variant. In: *Limb Malformations*. Berlin: Springer, 2014;267. https://doi.org/10.1007/978-3-540-95928-1_60
- Garavelli L, Donadio A, Banchini G, Magnani C, et al. Marden-Walker syndrome: case report, nosologic discussion and aspects of counseling. *Genet Couns*. 2000;11(2):111-18.
- Rink B. Arthrogryposis: A review and Approach to prenatal Diagnosis. *Obstetrical and Gynecological Survey* 2011; 66(6): 369-77.