



# Características de las alteraciones cardiovasculares en niños con síndrome de Alagille

## Characteristics of cardiovascular disorders in children with Alagille Syndrome

Jesús De Rubens-Figueroa,<sup>1</sup> Priscilla Vázquez,<sup>2</sup> Ericka Montijo-Barrios<sup>3</sup>

### Resumen

**ANTECEDENTES:** El síndrome de Alagille es una enfermedad autosómica recesiva con mutación en los genes JAG 1 Y NOTCH 2, con manifestaciones en diferentes órganos y sistemas; uno de los más afectados es el corazón.

**OBJETIVO:** Describir el tipo de afectación cardiovascular y su evolución en pacientes con síndrome de Alagille.

**MATERIAL Y MÉTODOS:** Estudio observacional, retrospectivo y descriptivo consistente en la revisión de los expedientes de pacientes de 0 a 18 años con síndrome de Alagille atendidos en los últimos 10 años en el Instituto Nacional de Pediatría. Se analizaron la edad, género, peso, criterios diagnósticos de la enfermedad, tipo de cardiopatía, tratamiento de la cardiopatía y pronóstico. Para la edad y género se analizaron medias y proporciones y para las cardiopatías porcentaje de frecuencias.

**RESULTADOS:** Se encontraron 16 pacientes con síndrome de Alagille: 10 de sexo masculino y 6 del femenino. La edad al diagnóstico del síndrome tuvo una media de 21.5 meses y mediana de 13.5 meses. En 14 pacientes el diagnóstico se estableció con biopsia hepática y en 2 con 6 criterios clínicos diagnósticos. Todos cumplieron, por lo menos, con 3 criterios mayores. Los 3 criterios clínicos que coincidieron en los 16 pacientes fueron la colestasis, facies característica y la detención del peso y talla. Once (68%) pacientes cursaron con alteración cardiovascular.

**CONCLUSIONES:** La estenosis de las ramas pulmonares es la alteración cardiovascular más frecuente encontrada en niños con síndrome de Alagille. En pacientes con facies anormal, colestasis, detención del crecimiento y soplo cardíaco debe sospecharse el síndrome de Alagille con alteración cardiovascular. Los pacientes con estenosis periférica de las ramas pulmonares se asociaron con otras lesiones cardíacas.

**PALABRAS CLAVE:** Síndrome de Alagille; estenosis pulmonar periférica, colestasis, cardiopatías congénitas.

### Abstract

**BACKGROUND:** Alagille syndrome is an autosomal recessive disease with mutation in the JAG 1 and NOTCH 2 genes, with manifestations in different organs and systems; one of the most affected is the heart.

**OBJECTIVE:** To describe the type of cardiovascular involvement and its evolution in patients with Alagille syndrome.

**MATERIAL AND METHODS:** Observational, retrospective and descriptive study consisting of a review of the records of patients aged 0 to 18 years with Alagille syndrome seen in the last 10 years at the National Institute of Pediatrics. Age, gender, weight, diagnostic criteria of the disease, type of heart disease, treatment of the heart disease and prognosis were analyzed. Means and proportions were analyzed for age and gender, and frequency percentages for heart disease.

**RESULTS:** We found 16 patients with Alagille syndrome: 10 male and 6 female. The age at diagnosis of the syndrome had a mean of 21.5 months and a median of 13.5 months. In 14 patients the diagnosis was established with liver biopsy and in 2 with 6 clinical diagnostic criteria. All met at least 3 major criteria. The 3 clinical criteria that coincided in all 16 patients were cholestasis, characteristic facies, and weight and height arrest. Eleven patients (68%) had cardiovascular disease.

<sup>1</sup> Servicio de Cardiología

<sup>2</sup> Consulta privada

<sup>3</sup> Servicio de Gastroenterología y Nutrición.

Instituto Nacional de Pediatría, Ciudad de México.

**Recibido:** 11 de enero 2019

**Aceptado:** 4 de marzo 2021

### Correspondencia:

Jesús de Rubens-Figueroa  
derubens@hotmail.com

**Este artículo debe citarse como:** De Rubens-Figueroa J, Vázquez P, Montijo-Barrios E. Características de las alteraciones cardiovasculares en niños con Síndrome de Alagille. Acta Pediatr Mex 2021; 42 (4): 163-9.

**CONCLUSIONS:** Pulmonary branch stenosis is the most frequent cardiovascular alteration found in children with Alagille syndrome. In patients with abnormal facies, cholestasis, growth arrest and heart murmur, Alagille syndrome with cardiovascular alteration should be suspected. Patients with peripheral pulmonary branch stenosis were associated with other cardiac lesions.

**KEYWORDS:** Alagille syndrome; peripheral pulmonary stenosis, cholestasis, congenital heart disease.

## ANTECEDENTES

El síndrome de Alagille es una enfermedad genética rara, de herencia autosómica dominante, multisistémica, que casi siempre se hereda de un padre, con 50% de probabilidad de que cada hijo llegue a padecer el trastorno.<sup>1</sup>

La incidencia mundial de este síndrome es de aproximadamente 1 caso por cada 70,000 a 100,000 nacidos vivos. Es causada por mutaciones en los genes: *JAG1* y *NOTCH2*. Inicialmente se describió como una enfermedad hepática, pero se ha demostrado que los individuos con mutaciones en esos genes pueden tener la enfermedad, sin daño hepático.<sup>1,2,3</sup>

El síndrome de Alagille, también llamado: displasia arterio-hepática, síndrome de Watson-Alagille, escasez sindrómica de conductos biliares, hipoplasia ductal con hepatopatía, colestasis con estenosis pulmonar periférica es una enfermedad caracterizada por una cantidad reducida de pequeños ductos biliares dentro del hígado, que se combina con otras anomalías en por lo menos dos órganos distintos que incluyen: ojos, corazón, columna vertebral o riñones.<sup>4</sup>

Los primeros casos de asociación de enfermedad hepática y cardíaca (estenosis de ramas pulmonares) se describieron en 1973.<sup>5,6</sup> En 1975 Daniel Alagille describió el síndrome donde además de encontrar hipoplasia ductal hepática, describió que estos pacientes tenían facies anormal, vértebras en forma de mariposa, sople

mesosistólico, retraso en el crecimiento, retraso mental e hipogonadismo, anillo en la córnea posterior y demostró los cambios histológicos que diferencian la afección de otras variedades de enfermedad biliar.<sup>6,7,8</sup>

Las alteraciones cardiovasculares son la característica más común del síndrome de Alagille; se observan en más del 90% de los pacientes y es una de las alteraciones mayores en la clasificación del síndrome.<sup>4</sup>

Las alteraciones cardiovasculares complejas parecen ser el indicador más significativo de mortalidad temprana, por lo que su diagnóstico temprano es decisivo en los niños con síndrome de Alagille.

El objetivo de este ensayo fue: describir el tipo de afectación cardiovascular y su evolución en pacientes con síndrome de Alagille.

## MATERIAL Y MÉTODOS

Estudio observacional, transversal, retrospectivo y descriptivo consistente en la revisión de los expedientes de los pacientes con diagnóstico de síndrome de Alagille, por criterios clínicos, con edad de 0 a 18 años, valorados en los servicios de Gastroenterología y Cardiología entre abril de 2007 y marzo de 2017.

Parámetros de estudio: edad, sexo, características clínicas, tipo de cardiopatía, tratamiento de la cardiopatía y pronóstico. Se elaboró una base de datos en el programa Excel de todas las variables

seleccionadas en el estudio, con análisis estadístico con el programa SPSS versión 21.

Se realizó estadística descriptiva con frecuencias simples y porcentajes para las variables categóricas y promedios y medianas en las variables continuas. Los resultados se informan en los cuadros.

El diagnóstico de síndrome de Alagille se estableció con al menos 4 criterios diagnósticos clínicos (con 3 criterios mayores) y biopsia hepática. Los criterios mayores fueron: facies característica (**Figura 1**), escasez de conductos biliares, soplo cardíaco, colestasis crónica, vértebras en ala de mariposa y embriotoxon posterior. Los criterios menores: detención del peso y talla (percentil menor de 3, de acuerdo con el IMC), hepatomegalia, prurito, ictericia, alteraciones renales o tubulares, retardo mental, xantomas y esplenomegalia.

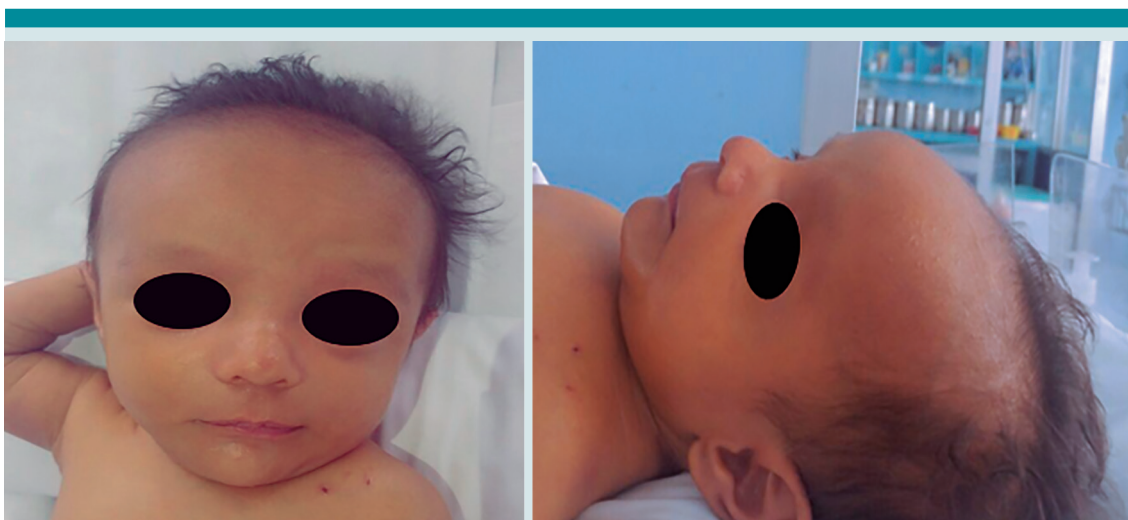
El diagnóstico de la cardiopatía se estableció con sospecha clínica (soplo) y con apoyo de ecocardiograma (Philips IE 33 con transductores 8-3 y 5-1 MHz).

## RESULTADOS

Se encontraron 16 pacientes con síndrome de Alagille: 10 de sexo masculino y 6 del femenino. La edad al diagnóstico del síndrome tuvo una media de 21.5 meses y mediana de 13.5 meses. En 14 pacientes el diagnóstico se estableció con biopsia hepática y en 2 con 6 criterios clínicos diagnósticos. Todos cumplieron, por lo menos, con 3 criterios mayores. Los 3 criterios clínicos que coincidieron en los 16 pacientes fueron la colestasis, facies característica y la detención del peso y talla. **Cuadro 1**

De los 16 pacientes, solo 11 (68.7%) tuvieron cardiopatía. La edad al diagnóstico de la cardiopatía fue con una media de 12.5 meses y mediana de 9 meses. En estos pacientes la principal manifestación clínica fue, en 10 de 11, soplo cardíaco y solo uno tuvo cianosis. **Cuadro 2**

Los tipos de cardiopatía (**Cuadro 2**) fueron: estenosis de ramas de la arteria pulmonar en 5, comunicación interatrial en 4, persistencia del conducto arterioso en 4, estenosis supraavalvular aórtica en 2, estenosis pulmonar en 1; comuni-



**Figuras 1.** Características faciales. Frente prominente, hipertelorismo, nariz en silla de montar con punta aplanaada y bulbosa y orejas grandes. La línea entre la nariz y la frente es casi recta y el mentón puntiagudo. Antes del año las características en la cara no son tan visibles.

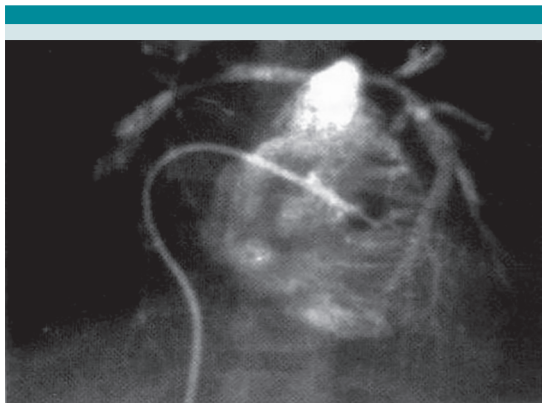
**Cuadro 1.** Criterios diagnósticos para el síndrome de alagille en nuestros pacientes

Número	Colestasis	Facies característica	Afectación ocular	Afectación esquelética	Cardiaca	Definición de peso y talla	Afectación urológica	Afectación renal	Retraso psicomotor	Biopsia
1	x	x				x			x	x
2	x	x			x	x	x			x
3	x	x	x	x	x	x		x		x
4	x	x	x	x		x				x
5	x	x	x	x	x	x		x		x
6	x	x	x	x	x	x				
7	x	x	x	x	x	x		x		x
8	x	x			x	x	x	x	x	x
9	x	x	x	x	x	x		x	x	x
10	x	x	x	x		x	x	x		x
11	x	x	x	x	x	x		x		x
12	x	x	x	x		x				x
13	x	x	x	x	x	x		x		x
14	x	x	x	x		x		x		x
15	x	x	x	x	x	x		x		x
16	x	x		x	x	x		x		
%	100	100	75	81.25	68.75	100	18.75	68.75	18.75	87.5

**Cuadro 2.** Frecuencia de cardiopatías en el síndrome de Alagille

Número	Género	Edad al diagnóstico cardiológico	Cardiopatía	Soplo	Cianosis	Tratamiento médico	Vive
1	Masculino	2 años	ERAP+CIA+PCA	Si	No	Si	Si
2	Masculino	4 años	ERAP+ESvAo	Si	No	Si	Si
3	Masculino	6 meses	PCA	Si	No	Si	Si
4	Femenino	1 a 6 meses	CIA	No	No	Si	Si
5	Femenino	6 meses	ERAP	Si	No	Si	No
6	Femenino	10 meses	ERAP+EP+CIV	Si	No	Si	Si
7	Femenino	8 meses	PCA	Si	No	Si	Si
8	Femenino	5 meses	CIA	Si	No	Si	Si
9	Masculino	1 a 10 meses	ERAP+CIA	Si	No	Si	Si
10	Masculino	9 meses	PCA	Si	No	Si	Si
11	Masculino	10 días	APc/CIV+ESvAo	Si	Si	Si	No

ERAP: estenosis de ramas de la arteria pulmonar; CIA: comunicación interauricular; PCA: persistencia del conducto arterioso; ESvAo: estenosis supra valvular aórtica; EP: estenosis pulmonar; CIV: comunicación interventricular; APc/CIV: atresia pulmonar con comunicación interventricular.



**Figura 2.** Se muestra, por angiografía, uno de los pacientes con estenosis de ramas pulmonares.

cación interventricular en 1 y atresia pulmonar con comunicación interventricular en otro.

El método diagnóstico cardiológico fue el ecocardiograma. La valoración de las características de la estenosis de ramas de la arteria pulmonar distal se apoyó en la angiografía o angiotomografía, como estudios complementarios. **Figura 2**

En relación con la hepatopatía hay 5 pacientes programados para trasplante hepático.

De los 11 pacientes con cardiopatía: a 5 se les dio vigilancia médica debido a lesiones leves, en 2 casos el cierre posterior de la comunicación interatrial. Dos pacientes tuvieron cierre espontáneo de la persistencia del conducto arterioso. Hay dos pacientes en espera de dilatación de las ramas pulmonares. El tratamiento médico que se les ofreció fue diurético y vasodilatador.

Hasta ahora sobreviven 14 pacientes, con clasificación de la NYHA I y solo 2 con cardiopatía fallecieron: uno con estenosis de ramas de la arteria pulmonar a los 7 años por choque hipovolémico secundario a sangrado de tubo digestivo por várices esofágicas. En el otro con comuni-

cación interventricular y síndrome de Alagille no se alcanzó a practicar la cirugía correctiva y falleció a los 5 meses por hipoxia.

## DISCUSIÓN

Se establecieron los criterios clásicos basados en los 5 principales sistemas implicados: hígado, esqueleto, renal, ojo, y las anomalías faciales.<sup>1</sup> (**Figura 1**) Los criterios diagnósticos de los pacientes se observan en el **Cuadro 1**.

El síndrome de Alagille puede diagnosticarse clínicamente si se cumplen, al menos, tres de los siguientes criterios: embriotaxon posterior, estenosis pulmonar, hipoplasia biliar intrahepática, rasgos faciales típicos, vértebras de mariposa y un pariente afectado de primer grado.<sup>9</sup>

La colestasis intrahepática se confirmó por biopsia hepática, donde se revela una escasez de conductos biliares, en 14 de los 16 pacientes.

Los niños con síndrome de Alagille cursan con cirrosis biliar por deficiencia de los conductos biliares intrahepáticos, que conduce a la mitad de ellos a la indicación de trasplante hepático.<sup>8,10</sup>

En el decenio de 1990, en dos centros pediátricos de Buenos Aires, Argentina, se estudiaron 38 niños con síndrome de Alagille y encontraron que 31 de ellos tuvieron enfermedad cardíaca, principalmente estenosis pulmonar, comunicación interatrial e interventricular.<sup>11</sup> En un estudio efectuado por Emerik<sup>12</sup> en 92 pacientes, en 86 encontraron soplo cardíaco. En nuestros casos este hallazgo correspondió a la totalidad. A 73 pacientes los evaluó un cardiólogo y en 49 encontraron estenosis en algún sitio del árbol pulmonar, más comúnmente estenosis de ramas de la arteria pulmonar. En 22 de 92 pacientes se encontraron alteraciones estructurales intracardiacas que incluyeron: tetralogía de Fallot o atresia pulmonar con comunicación interventricular asociada.<sup>12</sup>

En otros estudios, el daño cardiovascular más frecuente fue la estenosis pulmonar periférica. La afectación de la válvula aórtica es poco frecuente. En una serie de 200 casos con mutación del gen *JAG1* o síndrome de Alagille, 2% de los casos tuvieron estenosis valvular aórtica, 1% válvula aórtica bicúspide sin estenosis y 1% estenosis supra-avalvular aórtica.<sup>13</sup> Sin embargo, en los casos aquí comunicados llamó la atención en dos pacientes la asociación de estenosis supra-avalvular aórtica, uno con atresia pulmonar y otro con estenosis de ramas de la arteria pulmonar.

La misma prevaecía la reportó Ware<sup>14</sup> en 2012 en donde predominaron los defectos cardiacos del lado derecho, incluso hasta en 75%. La estenosis de ramas de la arteria pulmonar fue la más frecuente. La tetralogía de Fallot se observa en aproximadamente el 15% de los pacientes.

La mutación del gen *NOTCH2* marca un camino hacia la angiogénesis con estenosis pulmonar periférica. *NOTCH2* y *JAG1* son genes importantes en la codificación del desarrollo vascular y, por lo menos en 10% de los pacientes con síndrome de Alagille se han documentado anomalías vasculares que incluyen: las arterias aorta, renal, celiaca, mesentérica superior, subclavia, carótida interna, basilar, aneurismas de arteria cerebral media y enfermedad de Moyamoya.<sup>3,8,10,14</sup>

En el Instituto Nacional de Pediatría se estableció el diagnóstico de la cardiopatía antes de que se diagnosticara el síndrome de Alagille, debido a que se integran primero los criterios diagnósticos, como la cardiopatía y, después, se confirma el diagnóstico del síndrome.

## CONCLUSIONES

La estenosis de las ramas pulmonares es la alteración cardiovascular que con más frecuencia se encontró en los niños con síndrome de Alagille. Por lo general, los pacientes con estenosis periférica de las ramas pulmonares se asociaron

con otras lesiones. Debido a la alta incidencia de estenosis pulmonar periférica se recomienda que los pacientes con síndrome de Alagille sean valorados mediante un ecocardiograma transtorácico y una angiotomografía o angiorresonancia magnética para tener el estudio exacto de las características patológicas cardiovasculares, además de un estudio integral de todas las grandes arterias.

En todo paciente con estenosis periférica de las ramas pulmonares y facies anormal deberán buscarse los criterios diagnósticos para síndrome de Alagille. Los 3 datos clínicos más frecuentes en los pacientes de los casos fueron: colestasis, facies característica y detención del crecimiento.

De acuerdo con lo observado en este estudio se concluye que en los pacientes con facies anormal, colestasis, detención del crecimiento y soplo cardiaco debe sospecharse la posibilidad de síndrome de Alagille con alteración cardiovascular.

Al concientizarse de la frecuencia de estas cardiopatías podría emprenderse una atención inicial integral y con mejor tratamiento dirigido en etapas más tempranas de la enfermedad que se reflejará en mejor pronóstico de vida.

## REFERENCIAS

1. Bernicz RA, Chalas R, Mitura I, Nagy K, Prussak E. Medical and dental management of Alagille syndrome: A review. *Med Sci Monit* 2014; 20: 476-80. doi. 10.12659/MSM.890577
2. Saleh M, Kamath BM, Chitayat D. Alagille syndrome: clinical perspectives. *Appl Clin Genet*. 2016; 9: 75-82. doi. 10.2147/TACG.S86420
3. Kamath BM, Bason L, Piccoli DA, Krantz ID, Spinner NB. Consequences of *JAG1* mutations. *J Med Genet* 2003; 40: 891-5. <http://dx.doi.org/10.1136/jmg.40.12.891>
4. Turnpenny PD, Ellard S. Alagille syndrome: pathogenesis, diagnosis and management. *Eur J Hum Genet* 2012; 20: 251-7. <https://doi.org/10.1038/ejhg.2011.181>
5. Watson GH, Miller V. Arteriohepatic displasia. *Arch Dis Child* 1973; 48: 459-66.



6. Ruiz MA, Michel F, Cervantes R, Zarate F, Mata N, Montijo E y cols. Síndrome de Alagille: informe de 12 casos en el Instituto Nacional de Pediatría. *Rev Enf Infecc Pediatr*. 2007; 21: 81
7. Alagille D, Odièvre M, Gautier M, Dommergues JP. Hepatic ductular hypoplasia associated with characteristic facies, vertebral malformations, retarded physical, mental, and sexual development, and cardiac murmur. *J Pediatr* 1975; 86: 63-71. doi:10.1016/s0022-3476(75)80706-2
8. Zucker EJ. Syndromes with aortic involvement: pictorial review. *Cardiovasc Diagn Ther*. 2018; 8 (suppl 1): s71-s81. doi. 10.21037/cdt.2017.09.14
9. Wax JR, Chard R, Pinette MG, Cartin A. Two- and three-dimensional prenatal sonographic diagnosis of Alagille syndrome. *J Clin Ultrasound*. 2014; 42 (5): 293-6. <https://doi.org/10.1002/jcu.22125>
10. Kohaut J, Pommier R, Guerin F, Pariente D, Jacquemin E, Martelli H, et al. Abdominal arterial anomalies in children with Alagille syndrome: surgical aspects and outcomes of liver transplantation. *J Pediatr Gastroenterol Nutr* 2017; 64: 888-91. doi: 10.1097/MPG.0000000000001538
11. García MA, Ramonet M, Ciocca M, Cabrera H, Lapunzina P, Alvarez E, Davila MT. Alagille syndrome: cutaneous manifestations in 38 children. *Pediatr Dermatol* 2005; 22: 11- 4. <https://doi.org/10.1111/j.1525-1470.2005.22102.x>
12. Emerick KM, Rand EB, Goldmuntz E, Krantz ID, Spinner NB, Piccoli DA. Features of Alagille Syndrome in 92 Patients: Frequency and Relation to Prognosis. *Hepatology* 1999; 29: 822-9. <https://doi.org/10.1002/hep.510290331>
13. Bravo A, Astudillo C. Estenosis aórtica severa en paciente con síndrome de Alagille. *Rev Chil Cardiol*; 2015; 34: 214-9. <http://dx.doi.org/10.4067/S0718-85602015000300008>
14. Ware S.M, Lynn J.J. New Genetic Insights into Congenital Heart Disease, *J Clin Exp Cardiol*. 2012; 15: S8; pii: 003. doi. 10.4172/2155-9880.S8-003