



# Estudio multidisciplinario del paciente con anemia de Fanconi

## Multidisciplinary approach of the Fanconi anemia patient

Benilde García de Teresa<sup>1</sup>  
Alfredo Rodríguez<sup>1</sup>  
Sara Frías<sup>1,2</sup>

<sup>1</sup>Laboratorio de Citogenética, Instituto Nacional de Pediatría, México, D.F.

<sup>2</sup>Departamento de Medicina Genómica y Toxicología Ambiental, Instituto de Investigaciones Biomédicas, UNAM, México D.F.

### EPIDEMIOLOGÍA

La anemia de Fanconi es el trastorno medular hereditario más frecuente; sin embargo, es una enfermedad rara cuya prevalencia mundial se estima de 1 a 5 por millón de habitantes. Se ha calculado que la frecuencia de portadores es de 1 en 300, aunque en algunos grupos, como los judíos Askenazí o los gitanos españoles, la frecuencia de portadores es de hasta 1 en 70.<sup>1</sup> En México se desconocen estos datos pero en el Laboratorio de Citogenética del Instituto Nacional de Pediatría se diagnostican anualmente cerca de 10 casos nuevos de entre unas 80 muestras provenientes de múltiples instituciones de salud de la República.

### CRITERIOS PARA EL DIAGNÓSTICO

El fenotipo clínico clásico de la anemia de Fanconi fue descrito en 1927 por el pediatra Guido Fanconi apoyándose en la presencia de pancitopenia, hiperpigmentación, malformaciones esqueléticas, talla baja, anormalidades urogenitales y recurrencia familiar. La identificación de nuevos casos, a través de pruebas de diagnóstico certeras, como el ensayo de fragilidad cromosómica, ha demostrado que la anemia de Fanconi tiene un espectro de manifestaciones clínicas muy heterogéneo que evidencia la expresividad variable del fenotipo.<sup>2</sup> Actualmente, existen tres grupos de manifestaciones que generan un alto índice de sospecha diagnóstica: 1) Malformaciones congénitas entre las que sobresalen las que afectan el eje radial, el sistema genitourinario y el cardiaco; 2) Alteraciones hematológicas que pueden manifestarse como anemia aplásica, síndrome mielodisplásico o leucemia mieloide aguda; 3) Predisposición a desarrollar tumores sólidos de manera temprana.<sup>1</sup>

Recibido: 15 de octubre del 2015

Aceptado: 10 diciembre del 2015

**Correspondencia:** Dra. Sara Frías  
Laboratorio de Citogenética  
Instituto de Investigaciones Biomédicas  
Instituto Nacional de Pediatría  
Insurgentes Sur 3700-C  
CP 04530 México, D.F.  
Tel.: (+52) 5510845533 ext.1436  
sarafrias@biomedicas.unam.mx

#### Este artículo debe citarse como

García de Teresa B, Rodríguez A, Frías S. Estudio multidisciplinario del paciente con anemia de Fanconi. Acta Pediatr Mex 2016;37:54-59.

## ETIOLOGÍA, PATOGÉNESIS Y GENÉTICA

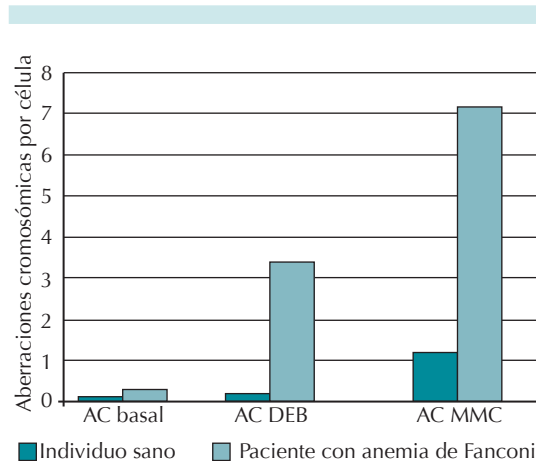
La anemia de Fanconi es consecuencia de un mal funcionamiento de la vía de reparación del ADN conocida como vía FA/BRCA. En esta vía participan al menos 19 proteínas para reparar lesiones que unen covalentemente las dos hebras de una misma cadena de ADN, lo que interfiere con procesos celulares fundamentales como la replicación.<sup>3</sup> Este defecto en la reparación afecta severamente a todas las células, en especial a las troncales y progenitoras hematopoyéticas y conduce por un lado a anemia aplásica mediante su apoptosis masiva mientras que, por el otro, la supervivencia de células con daño genómico subletal conduce a síndrome mielodisplásico, leucemia mieloide aguda o tumores sólidos.

Se ha demostrado que las mutaciones en uno de 19 genes diferentes pueden conducir al fenotipo de la anemia de Fanconi (*FANCA*, *FANCB*, *FANCC*, *FANCD1*, *FANCD2*, *FANCE*, *FANCF*, *FANCG*, *FANCI*, *FANCL*, *FANCM*, *FANCN*, *FANCO*, *FANCP*, *FANCP*, *FANCP*, *FANCP*, *FANCS*, *FANCT*).<sup>3-6</sup> A pesar de esta heterogeneidad de locus, entre 60 y 70% de los casos se deben a la pérdida de función de la proteína *FANCA*. Con excepción del gen *FANCB*, que se ubica en el cromosoma X, todos los genes *FANCA* se encuentran ubicados en autosomas y prácticamente todos muestran un patrón de herencia autosómico recesivo. Lo que quiere decir que por cada embarazo, una pareja de portadores tiene un riesgo de 25% de tener un hijo afectado, 50% de riesgo de hijos portadores y 25% de riesgo de hijos sanos no portadores.<sup>1</sup>

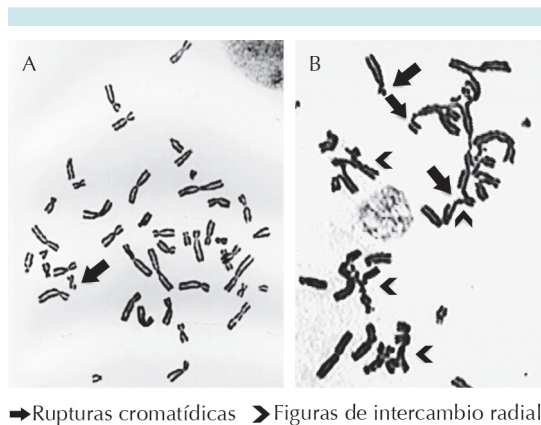
## ESTUDIOS DE DIAGNÓSTICO

El estudio de diagnóstico clásico para la anemia de Fanconi, conocido como prueba de fragilidad cromosómica, se basa en la hipersensibilidad inherente de las células con anemia de Fanconi

a los agentes que ocasionan enlaces covalentes cruzados en el ADN como la mitomicina-C o el diepoxibutano. Consiste en contabilizar, en los cromosomas de los pacientes, las rupturas espontáneas y las inducidas cuando sus células son expuestas a mitomicina-C o diepoxibutano y compararlas contra un control normal y un control positivo a AF para asegurar la actividad apropiada de la mitomicina-C o el diepoxibutano (generalmente una línea celular de anemia de Fanconi). A partir de esto se identifica el número de rupturas por célula y la proporción de células con rupturas.<sup>4</sup> Un paciente con anemia de Fanconi mostrará un aumento significativo de rupturas con respecto al control, sobre todo en las células con daño inducido (Figura 1) en cuyos cromosomas se detectan, principalmente, rupturas de tipo cromatídico y figuras de intercambio radial (Figura 2).<sup>7</sup>



**Figura 1.** Respuesta celular a la exposición de agentes alquilantes bifuncionales. AC basal: aberraciones cromosómicas espontáneas; AC DEB: aberraciones cromosómicas inducidas por diepoxibutano; AC MMC, aberraciones cromosómicas inducidas por mitomicina-C. Los individuos con anemia de Fanconi tienen una frecuencia de aberraciones por célula aproximadamente 10 veces mayor que los sanos (tomado de los datos históricos del laboratorio de Citogenética del Instituto Nacional de Pediatría).



**Figura 2.** Aberraciones cromosómicas inducidas por la mitomicina-C en linfocitos de sangre periférica. **A)** Linfocitos de un individuo sano: se observan primordialmente rupturas de tipo cromatídico (flechas). **B)** Linfocitos de un paciente con anemia de Fanconi, se observan múltiples rupturas cromatídicas (flechas) y figuras de intercambio radial (puntas de flecha) características de esta enfermedad.

Una vez que se confirma el diagnóstico por el fenotipo celular es posible identificar las mutaciones causantes del fenotipo anemia de Fanconi por medio de estudios de biología molecular. Debido a la marcada heterogeneidad genética de locus y alélica de esta enfermedad es recomendable buscar las mutaciones responsables por medio de secuenciación de nueva generación que permite evaluar todos los genes *FANC* en un mismo ensayo. La identificación del gen y de las mutaciones responsables del fenotipo anemia de Fanconi en una familia es ideal para brindar un asesoramiento genético cabal; por un lado porque permite asignar o descartar el estado de portador en los familiares (el estudio de fragilidad cromosómica no lo hace) y por el otro porque, aunque es difícil predecir el fenotipo del paciente basándose en el genotipo, hay mutaciones particulares en ciertos genes con implicaciones para el pronóstico y para el seguimiento de los pacientes.<sup>1</sup>

Cuando el estudio de fragilidad cromosómica en una muestra de sangre periférica resulta negativo, pero el fenotipo es muy sugerente de un diagnóstico de anemia de Fanconi, se recomienda repetir el estudio en la piel ya que hasta 25% de los pacientes puede tener un resultado negativo en sangre periférica debido al fenómeno de mosaicismo hematológico. Estos pacientes se benefician particularmente de la identificación de mutaciones.<sup>8</sup>

### Diagnóstico diferencial

Debido a que hay tres grupos de manifestaciones que generan un alto índice de sospecha diagnóstica de anemia de Fanconi se requiere que las entidades que las comparten sean consideradas en el diagnóstico diferencial.

*Malformaciones congénitas:* el diagnóstico diferencial por excelencia es la asociación VACTERL, que se refiere a pacientes con al menos tres de las seis malformaciones a las que se refieren sus siglas: V: vertebral; A: anal; C: cardiaca; TE: traqueoesofágica; R: renal; L: limb (extremidad en inglés, principalmente radial). Se ha identificado que 5% de todos los pacientes con anemia de Fanconi pueden ser clasificados como VACTERL y que la existencia de malformaciones radial y renal pueden considerarse como una “señal de anemia de Fanconi VACTERL”.<sup>9</sup>

*Alteraciones hematológicas:* el diagnóstico de anemia de Fanconi debe considerarse en todo paciente con anemia aplásica. En esos casos también deben considerarse otros síndromes de anomalía medular hereditaria, en particular la disqueratosis congénita que es, después de la anemia de Fanconi, el segundo síndrome de anomalía medular hereditaria más frecuente y en el que también hay afectación de los tres linajes hematopoyéticos. Así mismo, debe descartarse la anemia de Fanconi en todo paciente con leucemia mieloide aguda o síndrome mielodisplásico.<sup>1</sup>

*Predisposición a desarrollar tumores sólidos:* debido a la presentación de tumores sólidos epiteliales, principalmente de cabeza y cuello y vulvovaginales antes de los 50 años de edad, en todo paciente “joven” con este tipo de tumores debe descartarse el diagnóstico de anemia de Fanconi. La predisposición a este tipo de tumores se comparte con la disqueratosis congénita, por lo que es un diagnóstico diferencial que siempre debe tenerse en mente.

Por último, se debe considerar que existen otros síndromes de inestabilidad cromosómica que pueden compartir algunos datos clínicos con la anemia de Fanconi y que manifiestan inestabilidad cromosómica; aunque en esos casos los patrones de aberraciones cromosómicas son diferentes. Por ejemplo, cuando las rupturas afectan a los cromosomas 7 y 14 pueden sugerir ataxia telangiectasia o síndrome de Nijmegen; cuando son rupturas cromosómicas teloméricas, disqueratosis congénita; si hay separación de centrómeros se debe sospechar síndrome de Roberts.<sup>1</sup>

## EVALUACIÓN Y SEGUIMIENTO

La anemia de Fanconi es una enfermedad multisistémica, compleja y cuya cronicidad genera importante estrés psicosocial. Aunque generalmente se dejan al cuidado de un hematólogo los pacientes se benefician de una atención multidisciplinaria en la que participan diversos especialistas y grupos de apoyo. La asociación civil llamada Fondo para la investigación en anemia de Fanconi (*Fanconi Anemia Research Fund*) reúne periódicamente, en el marco de una conferencia, a médicos con amplia experiencia en el tratamiento de pacientes con anemia de Fanconi para discutir y consensar recomendaciones para el diagnóstico y cuidado de los pacientes. La versión más reciente de las guías para el cuidado clínico de los pacientes con anemia de Fanconi se publicó en 2014.<sup>1</sup> El cuadro que se presenta

resalta algunos de los puntos clave en su seguimiento pero se recomienda considerar cada caso de manera particular (Cuadro 1).

## TRATAMIENTO

Revisar específicamente los aspectos del tratamiento médico de los pacientes con anemia de Fanconi está fuera del alcance de este artículo. Sin embargo, a continuación se exponen algunos lineamientos generales sobre la atención de este tipo de pacientes.

Se ha señalado que dos terceras partes de los pacientes con anemia de Fanconi tiene alguna malformación.<sup>2</sup> Es posible, en particular para las malformaciones que afectan las extremidades superiores (70% de las alteraciones esqueléticas), que se requiera alguna intervención quirúrgica para mejorar la funcionalidad y apariencia,<sup>1</sup>

La alteración medular es la manifestación más frecuente y la causante de mayores morbilidad y mortalidad. El único tratamiento capaz de curar la falla medular y restablecer una hematopoyesis normal es el trasplante de médula ósea, de células progenitoras hematopoyéticas, aunque existen otras medidas como la administración de andrógenos o el uso de factores de crecimiento hematopoyético que permiten retardar la alteración medular, o el tratamiento de apoyo con productos transfusionales.<sup>12</sup>

Los pacientes con anemia de Fanconi tienen entre 500 y 700 veces más riesgo que la población general de desarrollar cáncer epitelial de cabeza y cuello y al menos 100 veces más riesgo para el desarrollo de cáncer en el tracto genital femenino. En pediatría las neoplasias más frecuentes en estos pacientes son leucemias y linfomas con cuadros clínicos muy agresivos. Así mismo, aparecen neoplasias que normalmente ocurren en la edad adulta, en forma más temprana (cáncer de células escamosas).

**Cuadro 1.** Recomendaciones para el seguimiento del paciente con anemia de Fanconi

Órgano/sistema	Manifestaciones	Frecuencia	Estudio/intervención	Periodicidad	Referencias
Hematológico	Anemia SMD, LMA	90% 50%, 15-20%	Biometría hemática Aspirado, biopsia y estudio citogenético de médula ósea	3-4 meses Anual*	(1) p.51, (2) (1) p.46
Renal	Malformaciones	5-34%	Ultrasonido	Único	(1) p.369, (9), (10)
Cardiaco	Malformaciones	3-13%	Electrocardiograma, ecocardiograma	Único	(9), (10)
Hepático	Alteración de la función por uso de andrógenos		Pruebas de función hepática, bilirrubinas	3-6 meses	(1) p.56, p.376
Endocrino	Hipotiroidismo Talla baja Deficiencia de HC Alteración de metabolismo glucosa	60% 60% 12-72% 4-68%	Ultrasonido hepático	6-12 meses	(1) p.56, p.376
	Alteración de metabolismo lípidos	17-29%	Pruebas de función tiroidea Edad ósea, determinación de IGF-1 e IGFBP3 Prueba de estimulación de HC Glucemia en ayuno, curva de tolerancia a la glucosa	Anual* Si clínicamente lo amerita Si clínicamente lo amerita Anual	(1) p.157 (1) p.145, 148 (1) p.158-159 (1) p.149, 152
	Alteración de metabolismo mineral óseo	3-52%	Perfil de lípidos Medición de 25-OH vitamina D	Anual Anual	(1) p.149, 152 (1) p.149, 152
Auditivo	Malformaciones	15-57%	Revisión al microscopio por Otorrinolaringólogo	Único	(1) p.183, p.185, (10)
	Hipoacusia	11-46%	Pruebas de audición según edad	Cada 2 a 3 años*	(1) p.183, p.191, (10)
Oftalmológico	Malformaciones	40%	Valoración oftalmológica integral	Único*	(1) p.370, (10), (11)
Cabeza y cuello	Cáncer epitelial	14%	Evaluación de la cavidad oral por estomatólogo	Cada 6 meses a partir de los 10 años	(1) p.209 p.272 p276
Reproductivo	Cáncer epitelial		Vacunación contra VPH Inspección visual de genitales externos femeninos Papanicoláu e inspección de cuello uterino, vagina y vulva	Después de los 9 años Anual a partir de los 13 años Anual a partir de los 18 años	(1) p.125 (1) p.126 (1) p.126 p.249

\*Salvo que el cuadro clínico del paciente requiera estudios más frecuentes.

HC: hormona del crecimiento; SMD: síndrome mielodisplásico; LMA: leucemia mieloide aguda; VPH: virus del papiloma humano.

Por todo lo anterior es muy importante realizar el diagnóstico de la anemia de Fanconi lo más temprano posible, para poder planear y realizar un tratamiento adecuado y para proporcionar un consejo genético útil para la familia.<sup>12</sup> Desgraciadamente, y a pesar de los tratamientos agresivos, la supervivencia de los pacientes con anemia de Fanconi es considerablemente menor que la de la población general, por lo que la aplicación de medidas para reducir el riesgo de cáncer es fundamental. Destaca evitar el consumo de alcohol y tabaco, mantener adecuada higiene oral y realizar vacunación contra el virus del papiloma humano.<sup>1</sup>

## REFERENCIAS

- Hays L, Frohnmayer D, Frohnmayer L, Guinan E, Kennedy T, Larsen K, editors. Fanconi Anemia: Guidelines for Diagnosis and Management. Fourth ed. Eugene: Fanconi Anemia Research Fund; 2014. [http://fanconi.org/images/uploads/other/Spanish\\_Guidelines\\_for\\_web.pdf](http://fanconi.org/images/uploads/other/Spanish_Guidelines_for_web.pdf).
- Auerbach AD. Fanconi anemia and its diagnosis. *Mutation Research* 2009;668:4-10.
- Wang AT, Kim T, Wagner JE, Conti BA, Lach FP, Huang AL, Molina H, Sanborn EM, Zierhut H, Cornes BK, Abhyankar A, Sougnez C, Gabriel SB, Auerbach AD, Kowalczykowski AC, Smogorzewska A. A dominant mutation in Human RAD51 reveals its function in DNA interstrand cross link repair independent of homologous recombination. *Molecular Cell* 2015;59:478-490.
- Auerbach AD. Diagnosis of Fanconi Anemia by Diepoxybutane Analysis. *Curr Protoc Hum Genet* 2015;85:8.7.1-8.7.17.
- Sawyer SL, Tian L, Kähkönen M, Schwartzentruber J, Kircher M, University of Washington Centre for Mendelian Genomics, FORGE Canada Consortium, Majewski J, Dymant DA, Innes AM, Boycott KM, Moreau LA, Moilanen JS, Greenberg RA. Biallelic Mutations in BRCA1 Cause a New Fanconi Anemia Subtype. *Cancer Discov* 2015;5:135-142.
- Rickman KA, Lach FP, Abhyankar A, Donovan FX, Sanborn EM, Kennedy JA, Sougnez C, Gabriel SB, Chandrasekharappa SC, Schindler D, Auerbach AD, Smogorzewska A. Deficiency of UBE2T, the E2 Ubiquitin Ligase Necessary for FANCD2 and FANCI Ubiquitination, Causes FA-T Subtype of Fanconi Anemia. *Cell Reports* 2015;12:35-41.
- Esmer C, Sánchez S, Ramos S, Molina B, Frias S, and Carnevale A. DEB Test for Fanconi Anemia Detection in Patients With Atypical Phenotypes. *Am J Med Genet* 2004;124A:35-39.
- Fargo JH, Rochowski A, Giri N, Savage SA, Olson SB, Alter BP. Comparison of chromosome breakage in non-mosaic and mosaic patients with Fanconi anemia, relatives, and patients with other inherited bone marrow failure syndromes. *Cytogenet Genome Res* 2014;144:15-27.
- Alter BP and Rosenberg PS. VACTERL-H Association and Fanconi Anemia. *Mol Syndromol* 2013;4(1-2):87-93.
- Giampietro PF, Adler-Brecher B, Verlander PC, Pavlakis SG, Davis JG, Auerbach AD. The need for more accurate and timely diagnosis in Fanconi anemia: A report from the international Fanconi anemia registry. *Pediatrics* 1993;91(6):1116-1120.
- Törnquist AL, Martin L, Winiarski J, Fahnehjelm KT. Ocular manifestations and visual functions in patients with Fanconi anaemia. *Acta Ophthalmologica* 2014;92:171-178.
- Shukla P, Ghosh K and Vundinti B. Current and emerging therapeutic strategies for Fanconi anemia. *The HUGO journal* 2012;6:1.