

## Sialolitiasis submandibular en un paciente pediátrico. Reporte de caso

### RESUMEN

La sialolitiasis es una patología obstructiva de las glándulas salivales, caracterizada por la formación de cálculos en el interior del parénquima o sistema ductal glandular. Su mayor incidencia es a la glándula submandibular en 85%, 10% a la glándula parótida y 5% a la glándula sublingual. Su etiología se atribuye al depósito de material inorgánico en un nido orgánico de mucinas salivales alteradas, bacterias y células epiteliales descamadas, así como a la distribución anatómica de la glándula y su conducto excretor. El sialolito está compuesto de fosfato de calcio, carbonatos como hidroxapatita, magnesio, potasio y amoníaco. En los pacientes con cuadro de sialolitiasis la hidratación es primordial, la aplicación de calor húmedo y masaje en la glándula, así como la ingesta de sialogogos promueven la producción salival y expulsión del cálculo por el conducto. En algunos casos la obstrucción promueve signos y síntomas infecciosos. 50% de los sialolitos submandibulares se ubican en el tercio medio o distal del conducto y son susceptibles a eliminación bajo tratamiento conservador o litectomía. La sialolitiasis es un padecimiento inusual en el paciente pediátrico. Este artículo abarca una revisión de la literatura presentando la etiología, auxiliares de diagnóstico y tratamientos conservador o quirúrgico.

**Palabras clave:** sialolitiasis, glándula submandibular, sialolito, litectomía.

## Submandibular sialolithiasis in pediatric patient. Case report

### ABSTRACT

Sialolithiasis is an obstructive pathology of the salivary gland characterized by the formation of stones in the ductal system or parenchyma. Its incidence is greater in the submandibular gland in 85%, 10% to the parotid gland and 5% to the gland sublingual. Its etiology is attributed to the deposition of inorganic material around an organic nest with salivary mucin, desquamated epithelial cells and bacteria as well as to the anatomical distribution of the gland with respect to its excretor conduct. The sialolith is formed by calcium phosphate compound, small amounts of carbonates in the hydroxyapatite form, magnesium, potassium and ammonia. On patients with sialolithiasis symptoms hydration is essential, moist has is to be applied and massaged into the affected gland, while sialogogues intake and salivary production promoting stone passage through the conduit. Sometimes the obstruction of the saliva output may be signs and symptoms of an infectious process. Almost half of the submandibular sialoliths are located in the middle third or distal duct and are susceptible to elimination under conservative treatment or lithectomy. Sialolithiasis is an unusual condition in the pediatric patient. This article includes a review of the literature presenting the etiology, diagnosis aids and conservative or surgical treatments.

**Key words:** Sialolithiasis, submandibular Gland, Sialolith, Lithectomy.

Cindy Campos-Villanueva<sup>1</sup>  
Jorge Téllez-Rodríguez<sup>2</sup>  
Rubí López-Fernández<sup>2</sup>

<sup>1</sup> Residente de segundo año de la especialidad en Estomatología Pediátrica.

<sup>2</sup> Médico adscrito al Servicio de Cirugía Maxilofacial Pediátrica.

Instituto Nacional de Pediatría, México.

Recibido: 6 de noviembre 2013

Aceptado: 23 de mayo 2014

**Correspondencia:** Dr. Jorge Téllez-Rodríguez  
Servicio de Estomatología/Cirugía Maxilofacial  
Instituto Nacional de Pediatría  
Insurgentes Sur 3700C  
CP. 04530, México D.F.  
jorgetellezmaxilo@hotmail.com

**Este artículo debe citarse como**

Campos-Villanueva C, Téllez-Rodríguez J, López-Fernández R. Sialolitiasis submandibular en un paciente pediátrico. Reporte de caso. Acta Pediatr Mex 2014;35:393-401.

## INTRODUCCIÓN

La sialolitiasis es una patología obstructiva de las glándulas salivales que se caracteriza por la formación de cálculos en el interior del parénquima o del sistema ductal glandular.<sup>1-4</sup> Ha sido definida por C. Gay Escoda como una formación de concreciones cálcicas en el interior del sistema excretor de una glándula salival.<sup>5</sup>

Se estima que esta enfermedad implica a más de 50% de las enfermedades de las glándulas salivales mayores y es considerada la causa más común de infección aguda y crónica de las mismas. Su mayor incidencia es en la glándula submandibular (85%), 10% en la glándula parótida y 5% en la glándula sublingual.<sup>6,7</sup> Se puede presentar a cualquier edad pero tiene mayor predominio de los 20 a los 50 años de edad y proporción hombre-mujer de 2:1, respectivamente.<sup>3,8,9</sup> Es un padecimiento inusual en el paciente pediátrico. En una revisión de la literatura realizada en Estados Unidos durante 2002 por Siddiqui, se reportaron 100 casos en niños de entre 3 semanas y 15 años de edad.<sup>3,10-12</sup> Nuestra experiencia en el Instituto Nacional de Pediatría, en el Servicio de Estomatología, durante el periodo 2012-2014 fue de un caso de sialolitiasis submandibular en paciente masculino.

Esta entidad es resultado de la acumulación de sales de calcio alrededor de un nido orgánico inicial consistente en mucinas salivales alteradas, bacterias y células epiteliales descamadas; para la formación del cálculo es probable que la estasis intermitente produzca un cambio en el elemento mucoide de la saliva que forma un gel que produce el marco para el depósito de sales y sustancias orgánicas.<sup>9,10,13</sup> Los sialolitos presentan formas redondas u ovoides, son ásperos o lisos y de color amarillento. Se componen principalmente de fosfato de calcio y cantidades pequeñas de carbonatos en la forma de hidroxiapatita con cantidades más pequeñas de magnesio, potasio y amoníaco.<sup>10,11</sup>

Las anomalías sistémicas del metabolismo del calcio no son la causa de la sialolitiasis; sin embargo, la gota es la única enfermedad sistémica asociada con sialolitos formados de ácido úrico.<sup>9</sup>

La sialolitiasis en la glándula submandibular es más común debido a que su secreción salival es más alcalina y tiene mayores concentraciones de calcio y de fosfato, además de presentar un mayor contenido de mucosa que la secreción de las glándulas parótida y sublingual. La glándula submandibular es moldeada por la celda que la contiene; de su cara medial se desprende su conducto en direcciones anterior, medial y superior; acompañado en una extensión variable por la prolongación anterior de la propia glándula; además de la anatomía propia del conducto, el cual es más largo; la glándula tiene una disposición en contra de la fuerza de gravedad y una localización más inferior.<sup>6,10,11</sup> Debido a la anatomía de la propia glándula submandibular pueden distinguirse una serie de zonas formadoras de cálculos como son los pequeños conductos intraglandulares y el área coma (zona en la cual el conducto cambia de dirección y en la cual se realiza mayor retención de sustancias), zonas de tránsito como son las partes proximal y distal del conducto de Wharton y zonas receptoras (pelvis glandular).<sup>9,10,13,14</sup>

Los cálculos pueden ser extraglandulares, cuando se localizan dentro de la luz de un conducto, o intraglandulares cuando se localizan en conductos aferentes; sin embargo, este término se puede interpretar con una ubicación por fuera del sistema ductal; hecho que puede observarse en contadas ocasiones cuando un cálculo erosiona la pared de un conducto aferente y penetra el parénquima dando lugar a una reacción por cuerpo extraño. Es importante observar la ubicación de los cálculos debido a que sufren una migración pasiva; por dicho motivo un mismo cálculo puede ser observado en distintas ubicaciones durante el curso evolutivo del proceso.<sup>13</sup>



El cuadro clínico son manifestaciones mecánicas e infecciosas que se complementan entre sí, pero por regla general los cálculos ubicados en el segmento anterior del conducto dan manifestaciones de tipo mecánico, hernia y dolor tipo cólico salivar por inflamación dolorosa que produce la retención total de saliva y espasmo del canal; en cambio, los cálculos ubicados en el segmento posterior e intraglandulares ocasionan mayormente una clínica con componente infeccioso.<sup>15</sup> Los síntomas se presentan durante periodos alimenticios, remitiendo al cabo de minutos u horas cuando la afección se vuelve crónica debido a que el cálculo se enclava y no puede expulsarse. Durante las primeras etapas de obstrucción la glándula es suave y no dolorosa; con la aparición de síntomas obstructivos por la estasis salival se produce una migración bacteriana que causa infección secundaria, dolor e inflamación de la propia glándula.<sup>11,16,17</sup>

El signo cardinal de la obstrucción de la saliva es una tumefacción dolorosa de la glándula afectada que se produce durante la estimulación de la salivación: "síndrome de la hora de comer".<sup>9</sup> La tumefacción se deriva de la dilatación ductal por la retención de saliva en el conducto bloqueado, lo que genera presión intraglandular y dolor tipo cólico que puede ser leve o transitorio mientras la obstrucción no sea total. Los cálculos submandibulares provocan síntomas más tardíamente debido a que el conducto de Wharton es más ancho y distensible, lo que retrasa el diagnóstico.<sup>6</sup>

Algunas veces la afección puede ser asintomática hasta que el cálculo migra hacia la luz del conducto y se puede palpar o ver. La obstrucción también puede ser asintomática debido a que la obstrucción del conducto es incompleta, dando lugar a que un poco de secreción salival logre filtrarse a través o alrededor y salga a la cavidad oral. La obstrucción a largo plazo, en ausencia de infección, puede conducir a la atrofia de la glándula con la consiguiente falta de la función secretora y, en última instancia, fibrosis.<sup>10,11</sup>

En los casos pediátricos (en menores de 10 años de edad) la clínica es predominantemente intraoral, mientras que por encima de esta edad aparecen las manifestaciones extraorales.<sup>5</sup>

La anamnesis y la exploración son importantes para el diagnóstico. Un interrogatorio minucioso es indispensable, además de la exploración física con palpación bimanual intraoral en dirección anteroposterior que revelará aumento de volumen, de consistencia dura, doloroso a la palpación, a lo largo del trayecto del conducto secretor. Una glándula uniformemente firme y dura sugiere glándula hipofuncional o atrófica.<sup>10</sup>

Se pueden utilizar diversas modalidades de imagen para evaluar unas glándulas salivales clínicamente obstruidas; entre ellas se incluyen la radiografía simple, la tomografía computarizada, la sialografía convencional o digital, la sialografía con resonancia magnética, la sialografía computada y el ultrasonido. A medida que estas alternativas se utilizan proporcionan diferente información tanto anatómica como patológica.<sup>9,17</sup>

Los estudios de imagen son muy útiles para el diagnóstico de la sialolitiasis como las radiografías oclusales para mostrar cálculos en el trayecto del conducto; sin embargo, los sialolitos intraglandulares y pequeños pueden pasarse por alto y sólo 20% de ellos son radioopacos.<sup>9,18</sup>

La tomografía computada es un método adecuado de diagnóstico sólo si el sialolito es grande o si está recientemente calcificado; dentro de sus desventajas se encuentra que no brinda una localización precisa del mismo, además de la ausencia de la visualización de los conductos y sus anomalías.<sup>7,9,17-19</sup> La ultrasonografía demuestra el cálculo como una estructura energicamente calcificada dentro de la propia glándula.<sup>7,10,11,13</sup>

La sialografía es el método de elección debido a que proporciona una imagen clara no sólo de los sialolitos sino también de la estructura morfológica; puede demostrar el obstáculo como un defecto de oclusión en el conducto o estenosis. Consiste en la opacificación de los conductos salivales mediante la inyección intracanalicular retrógrada del medio de contraste, esto produce la dilatación de la vía que da lugar a la excreción del lito. Sus desventajas incluyen la dosis de irradiación, el dolor relacionado con el procedimiento, la posibilidad de perforación de la pared del canal y complicaciones de la infección; además de que este procedimiento tiende a menudo a empujar el sialolito más al fondo del canal.<sup>7,9-11,13,17,18</sup>

La resonancia magnética es una nueva técnica no invasiva con resultados prometedores. Se realiza una reconstrucción volumétrica que permite la visualización de los conductos y su condición. Entre sus ventajas se incluyen una rápida técnica, no invasiva, sin inyección de medio de contraste, sin irradiación y sin dolor asociado. Entre sus desventajas están los 45 minutos necesarios para la reconstrucción, el costo del equipo y del estudio, la intolerancia al examen por pacientes claustrofóbicos y las limitantes por la presencia de metal en cavidad oral como coronas de acero, cromo y amalgamas.<sup>7,9,17</sup>

La estrategia terapéutica depende del tamaño y de la ubicación del o los sialolitos.<sup>19</sup> Los pacientes también pueden beneficiarse de un tratamiento clásico conservador, especialmente si el sialolito es pequeño y se encuentra superficial en el trayecto del conducto excretor. El paciente debe estar bien hidratado con aplicaciones locales de calor húmedo y masaje en la glándula afectada, mientras que la ingesta de sialogogos promueven la producción salival y la expulsión del cálculo por el conducto.<sup>11,14</sup> Ante datos de infección como primera opción se indica un antibiótico antiestafilococo resistente

a la penicilinasa. Casi la mitad de los sialolitos submandibulares se ubican en el tercio distal del conducto y son susceptibles de su expulsión mediante una estimulación y extracción de la saliva, además de la manipulación del conducto. Esto se puede hacer con la ayuda de sondas y dilatadores lagrimales para dilatar el conducto; lo cual facilita la identificación del sialolito y su eliminación. Posteriormente se realiza una ordeña de la glándula para eliminar cualquier resto de calcificación en todo el trayecto del conducto y garantizar su permeabilidad.<sup>10,14,15</sup>

En aquellos casos en los que no se pueda llevar a cabo la técnica anteriormente descrita el tratamiento de elección será litectomía intraoral; indicada para sialolitos con ubicación más posterior.<sup>20</sup> Se realiza una infiltración anestésica de manera local abarcando los nervios dentario inferior y lingual. Con extremo cuidado para no lesionar el nervio lingual, que se encuentra debajo del conducto de Wharton, se incide sobre su trayecto de manera lineal o sobre su cara lateral; posteriormente, mediante disección roma sobre la mucosa oral y el propio conducto se localiza el sialolito y se procede a su eliminación.<sup>11</sup> Se realiza una recanalización del conducto con el fin de prevenir la estenosis del mismo. Utilizando un catéter para terapia intravenosa periférica o jelco calibre 18 G  $\times$  1.16'' o 1.3  $\times$  30 mm que se fija con sutura no absorbible base nylon 4-0; éste debe introducirse dentro del conducto aproximadamente 10 mm y permanecer en la cavidad oral por espacio de 5 días. Después de este lapso, y asegurando la permeabilidad del conducto, se retira el catéter y se mantienen citas de control.<sup>10,15,21</sup>

La sialoendoscopia es un procedimiento nuevo y menos invasivo mediante el cual los cálculos distales se pueden eliminar con microfórceps y canasta con o sin fragmentación láser. Esta opción de tratamiento se aplica preferentemente a la población pediátrica debido a que los

cálculos se presentan más pequeños y situados distalmente en comparación con la población adulta; sin embargo, debido al pequeño diámetro del sistema ductal pediátrico la exploración por sialoendoscopia es más difícil. Nahlieli reportó este tratamiento en pacientes cooperadores bajo anestesia local y bajo anestesia general en aquellos no cooperadores.<sup>4,9,19,22-24</sup>

La litotricia externa es un método descrito a principios de 1990, se basa en ondas de choque para la fragmentación y requiere de varias sesiones para la fragmentación del sialolito en intervalos de pocas semanas. Una vez fragmentado se espera que los cálculos sean expulsados espontáneamente; sin embargo, los restos de cálculo que no se eliminan pueden representar un nido ideal para la nueva formación de sialolitos y su recurrencia.

Otras técnicas para la fragmentación tales como los dispositivos electrohidráulicos y neumáticos se describen prometedores y se basan en la fragmentación por medio de energía mecánica. Aunque no se han publicado ensayos clínicos de ellos las investigaciones *in vitro* enfatizan los riesgos de perforación de la pared del conducto.

Otro método es la litotricia endoscópica intracorpórea, introducida recientemente; en ella, el fibroscopio flexible se introduce en el conducto y las ondas de choque liberadas desde la sonda fragmentan directamente al sialolito.<sup>4,7,9,19</sup>

En caso de que el o los sialolitos se ubiquen en la arborización de la glándula, o de que esta se vea dañada por infecciones recurrentes o fibrosis, el tratamiento de elección será la extirpación quirúrgica de la glándula.<sup>9,15,21,25</sup>

## CASO CLÍNICO

Paciente masculino de 17 años de edad con antecedente de craneosinostosis. Acudió al

Instituto Nacional de Pediatría por presentar dolor intenso al momento de comer y aumento de volumen en cara con dos días de evolución. Extraoralmente presentaba aumento de volumen de aproximadamente 7 cm<sup>3</sup> en la región submandibular derecha, sin cambio de coloración ni hipertermia, duro y doloroso a la palpación (Figuras 1-3). Intraoralmente tenía aumento de volumen de aproximadamente 4 cm<sup>3</sup> en la región del piso lingual, de predominio derecho, que abarcaba carúnculas sublinguales derechas; con cambio de coloración a eritematoso, doloroso

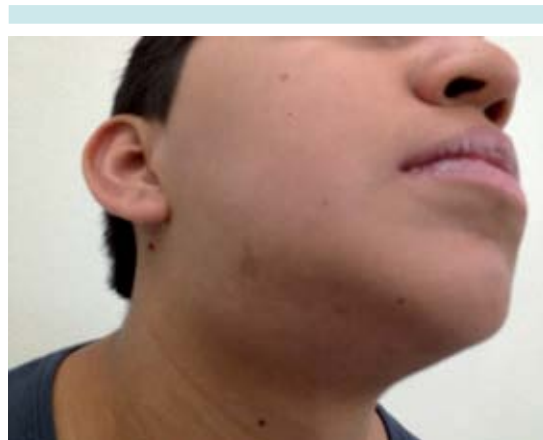

Figura 1. Submandibular derecho.

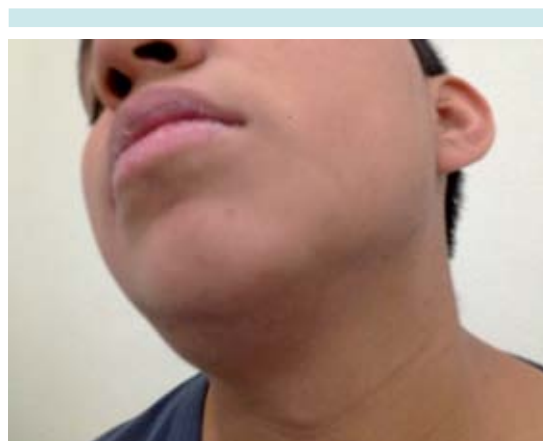
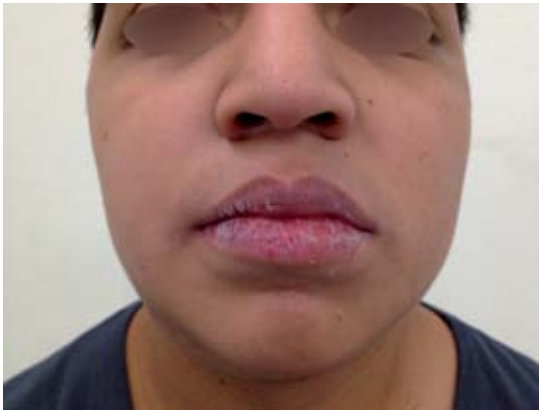

Figura 2. Submandibular sin alteraciones, lado izquierdo.

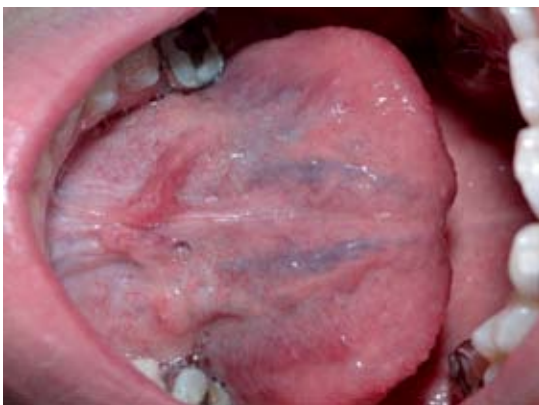



**Figura 3.** Vista de frente.

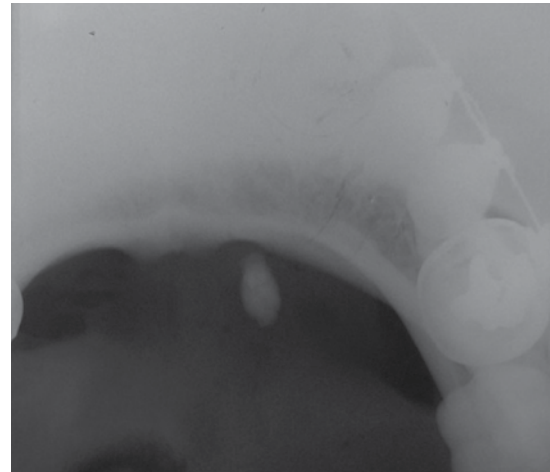
a la palpación; resto sin datos relevantes que comentar (Figura 4).

Para iniciar el abordaje clínico se realizó toma de biometría hemática que estuvo dentro de los parámetros normales; se tomó una radiografía oclusal en la que se observó una zona radiolúcida de 7 mm de longitud, con forma ovoide en la región de piso lingual de predominio derecho, correspondiente a zona de trayecto del conducto de Wharton; por lo que se estableció el diagnós-



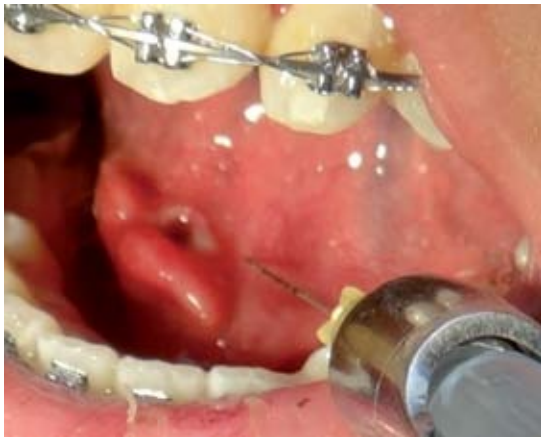**Figura 4.** Aumento de volumen intraoral, eritema en zona de carúnculas sublinguales derechas.

tico de sialolitiasis submandibular derecha y se inició el tratamiento (Figura 5).

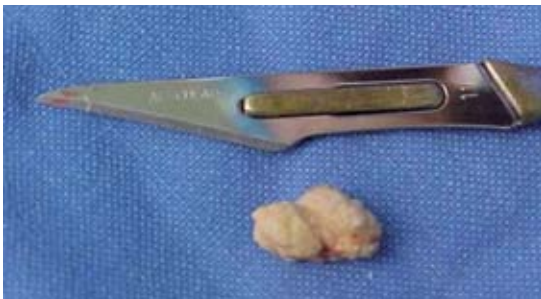

**Figura 5.** Radiografía oclusal, con zona radiopaca correspondiente a sialolito.

Se decidió la estancia del paciente en el servicio de prehospitización, con fines de vigilancia estrecha, debido a la afectación al estado general del paciente consistente en disminución de la ingesta oral y presencia de fiebre de 38 °C al momento de su inspección. Se inició el abordaje antibiótico con clindamicina intravenosa, así como analgésico a base de ibuprofeno y paracetamol en horarios alternados, medidas generales como la colocación de fomentos húmedos calientes 15 minutos de cada hora, estimulación con sialogogos y dieta libre de grasas e irritantes. Pasadas 24 horas se realizó una litectomía; se infiltró anestésico a base de lidocaína con epinefrina a 2% (1:100 000) de manera local (Figura 6). Bajo los principios de asepsia y antisepsia se colocaron campos estériles de manera convencional y se realizó lavado de la zona quirúrgica. Se realizó una incisión de manera lineal sobre el trayecto del conducto, mediante disección roma se localizó el sialolito y se le extrajo (Figura 7). Se hizo lavado minucioso del campo operatorio con solución a



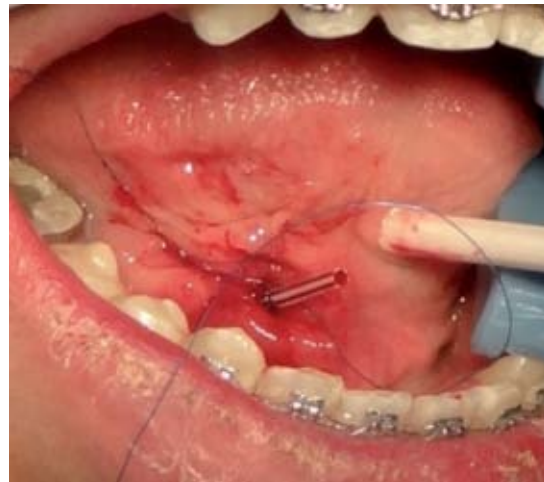
**Figura 6.** Infiltración anestésica para la realización de litectomía.



**Figura 7.** Sialolito extraído.

tercios que consiste en cloruro de sodio como vehículo, yodopovidona como desinfectante y agua oxigenada como medio de introducción de oxígeno y control de bacterias tanto aerobias como anaerobias; posteriormente se realizó la colocación de catéter de terapia intravenosa en el conducto (para asegurar su recanalización) y fijado a la mucosa con sutura no absorbible a base de prolene 4-0. (Figura 8) Para finalizar estimulamos la glándula afectada para asegurar su secreción y recanalización exitosa.

Debido a la adecuada evolución al tratamiento se dio de alta al paciente manteniéndolo en



**Figura 8.** Colocación de catéter para recanalización del conducto salival.

estrecha vigilancia con el fin de asegurar el adecuado funcionamiento de la glándula afectada. Con citas de control cada 3 meses, durante los primeros 6 meses y cada año posterior al tratamiento, evaluando la permeabilidad del conducto glandular y la ausencia de recidivas.

## DISCUSIÓN

La sialolitiasis es inusual en el paciente pediátrico, aunque existen casos reportados. Una revisión de la literatura realizada por Siddiqui en 2002, en Estados Unidos, reveló 100 casos de sialolitiasis submandibular en niños de entre 3 semanas y 15 años de edad.<sup>10,11</sup> Entre 1916 y 1966 Doku y Berkman encontraron 11 casos de sialolitos submandibulares en niños menores de 15 años y describieron un caso propio. Reuther y de Hausamen, entre 1898 y 1973, documentaron 21 casos pediátricos. Casos adicionales fueron descritos por Feldman en 1970 en Canadá y por Longhurst en 1973 en Inglaterra.<sup>15</sup> Más recientemente Volkova, en 1978, describió en Rusia nueve casos y Bullock, durante 1980, informó de otro caso en Inglaterra.<sup>15</sup>

Bodner y Azaz en Israel reportaron, en 1982, nueve casos de esta afección en pacientes pediátricos mientras Tepan y Rohiwal, en 1985, en la India, y Grunebaum y Mankuta informaron de un caso cada uno.<sup>15</sup>

Los estudios realizados por Reuther y Hausamen en 1976 pusieron de manifiesto dos hallazgos consistentes: 1) la mayoría de los cálculos salivales que encontraron estaban en la parte media o posterior del conducto y 2) la mayoría de los casos fueron tratados quirúrgicamente, ya sea por sialectomía (eliminación del cálculo salival) o extirpación de la glándula salival.<sup>15</sup>

Una teoría llamada microbiana, descrita por Isacson y Seifert entre 1982 y 1986, defiende la necesidad de que haya previamente un proceso infeccioso; mientras que otra, descrita por Thackray y Rauch entre 1972 y 1973, considera que la infección es siempre secundaria a la formación del cálculo, apoyándose parcialmente en la frecuente observación de cristalizaciones intracanaliculares en las neoplasias.<sup>10,14</sup>

Teorías tradicionales sugieren que la formación se produce en dos fases: un núcleo central y una capa periférica. El núcleo central está formado por la precipitación de sales, conformada por sustancias orgánicas. La segunda fase consiste en la deposición de capas de material calcáreo.<sup>10,14</sup> Otra teoría establece que se debe a un fenómeno metabólico desconocido que puede aumentar el contenido de bicarbonato en la saliva, lo que altera la solubilidad de fosfato de calcio y conduce a la precipitación de iones de calcio y fosfato. La existencia de una teoría retrógrada para esta enfermedad también ha sido propuesta en la que el alimento, sustancias diversas y bacterias dentro de la cavidad oral, pueden migrar hacia los conductos salivales y convertirse en el nido para su posterior calcificación.<sup>10,14</sup>

En un estudio realizado por Nahlieli y Baruchin se reportan casos de sialolitiasis y 32% correspondían a afectación de la glándula submandibular; destacan la importancia del diagnóstico y sus métodos auxiliares. Entre 10 y 20% de los casos estudiados no fueron diagnosticados con métodos radiográficos, lo que derivó en la afectación total de la glándula y la necesidad de tratamiento quirúrgico de resección.<sup>15</sup>

Marchal y Dulguero presentaron un algoritmo para la gestión de los sialolitos en adultos basados en el tamaño de los mismos, con diversas opciones de tratamiento desde la vía endoscópica hasta la fragmentación con láser; sin embargo, este algoritmo aún no se ha adaptado a la población pediátrica debido a la rareza de esta patología en dicha población.<sup>20</sup>

Nahlieli y sus colaboradores informaron sobre 15 niños con sialolitos tratados bajo vía endoscópica con éxito bajo anestesia local. Debido al pequeño diámetro del sistema ductal salival del niño la exploración por sialoendoscopia es más difícil en los niños que en los adultos. Sin embargo, la necesidad de métodos invasivos mínimos en forma ambulatoria los llevó a evaluar la eficacia de la técnica con anestesia local, en los niños con una edad que permite un nivel aceptable de cooperación; ésta es probablemente la razón principal por la que casi todos los autores describen el procedimiento en niños bajo anestesia general.<sup>9,21</sup>

De acuerdo con nuestra experiencia en el Instituto Nacional de Pediatría y basados en los reportes realizados por Nahlieli y Baruchin,<sup>15</sup> la clínica, síntomas, exploración y auxiliares de diagnóstico son indispensables para la detección oportuna de esta entidad clínica con el fin de evitar resecciones glandulares como en nuestro paciente. Asimismo, de acuerdo con Reuther y Hausamen,<sup>15</sup> nuestro paciente presentó un sialolito en la parte media del conducto de la



glándula y debido a esto el tratamiento a seguir fue litectomía, como reportaron en su estudio. Contrariamente a los reportes de Siddiqui en 2002,<sup>10,11</sup> y Doku y Berkman en 1966,<sup>15</sup> nuestro paciente rebasó el límite de edad descrito; ellos describieron al paciente pediátrico de semanas de edad hasta los 15 años; sin embargo, la población de nuestro instituto considera pacientes pediátricos desde unas horas de nacido y hasta los 18 años de edad.

## CONCLUSIONES

Por tratarse de una enfermedad poco frecuente en la población pediátrica la sialolitiasis presenta un reto importante para su diagnóstico oportuno por parte del clínico. Ha sido subdiagnosticada tanto por el pediatra como por el propio estomatólogo retrasando su adecuado tratamiento y comprometiéndolo a largo plazo. Una apropiada anamnesis guiará hacia un adecuado diagnóstico y tratamiento, ya sea conservador o invasivo.

## REFERENCIAS

- Batori M, Mariotta G, Chatelou H. Diagnostic and surgical management of submandibular gland sialolithiasis: report of a Stone of unusual size. *Eur Rev Mer Pharmaco Sci* 2005;9(1):67-68.
- Grases F, Santiago C, Simonet BM. Sialolithiasis: mechanism of calculi formation and etiologic factors. *Clinica Chim Acta* 2003;334(1-2):131-136.
- Lombardi A, Arienza F, Cerullo M. Tratamiento de la sialolitiasis. Informe de 22 casos. *RAOA* 2010;98(3):207-209.
- Al-Abri R, Marchal F. New era of endoscopic approach for sialolithiasis: Sialendoscopy. *Sultan Qaboos Univ Med J* 2010;10(3):382-387.
- Berini Aytés L, Gay Escoda C, Sánchez Garcés Ma. A. Litiasis de las glándulas salivales. *Anales de odontología* 1994;4(94):103-114.
- Lerena J, Sancho M.A, Cáceres F. Litiasis salival en la infancia. *Cir Pediatr* 2007;20:101-105.
- Francis Marchal, Pavel Dulguerov. Sialolithiasis management. *Arch Otolaryngol. Head Neck Surg* 2003;129:951-956.
- Rebolledo Cobos M, Carbonell Muñoz Z, Díaz Caballero A. Sialolitos En conductos de glándulas salivales. Revisión de literatura. *Avances en odontoestomatología* 2009;25(6):311-317.
- Sobrino-Guijarro B, Cascarini L. Advances in imaging of obstructed salivary glands can improve diagnostic outcomes. *Oral Maxillofac Surg* 2013;17(1):11-19.
- Siddiqui S.J. Sialolithiasis: an unusually large submandibular salivary stone. *British Dental Journal* 2002;193(2):89-91.
- Pagare S.S., Vasavi Krishnamurthy. Submandibular sialolithiasis-A case report. *Scientific journal* 2008;II
- Ellies M, Laskawi R. Diseases of salivary glands in infants and adolescents. *Head Face Med* 2010;6:1.
- Sheikh A, Lai R, Pass B. Diagnosis and management challenges of Sialolithiasis. Case report. *Dent today* 2008;27(7):94-96.
- Alvarez-Buhilla P, Blanco Bruned JL, Torres Piedra C. Tratamiento de la sialolitiasis con láser de CO<sub>2</sub>. *An Esp Pediatr* 2000;53:62-63.
- Torres Lagares D, Barranco Piedra S. Sialolitiasis parotídea del conducto de Stensen. *Med Oral Patol Oral Cir Bucal* 2006;11:E80-4.
- McCullom C 3rd, Lee CY. Sialolithiasis in a 8-year-old child: case report. *Pediatr Dent* 1991;13(4):231-33.
- Capaccio P, Torretto S. Modern management of obstructive salivary diseases. *Acta Otorhinolaryngol Ital* 2007;27(4):162-172.
- Rajesh C, Kamble, Alapana N. Joshi. Ultrasonund characterization of salivary lesions. *Otorhinolaryngol Clin* 2013;5(2):77-90.
- Kim do H, Song WS. Parotid sialolithiasis in a two-year-old boy. *Korean J. Pediatr* 2013;56(10):451-455.
- Lim HK, Kim SM. Clinical, statistical and chemical study of sialolithiasis. *J Korean Assoc Oral Maxillofac Surg* 2012;38(1):44-49.
- Zarzar E, Agurto J. Sialolito de inusual tamaño en la glándula submandibular. Reporte de un caso clínico. *Revista dental de Chile* 2002;93(2):9-10.
- Konstantinidis I, Chatziavramidis A. Pediatric sialendoscopy under local anesthesia: limitations and potentials. *Int J Otorhinolaryngol* 2011;75(2):245-249.
- Nahlieli O, Eliav E. Pediatric Sialolithiasis. *Oral Surg Oral Med Oral Pathol Oral Radiol Endod* 2000;90(6):709-712.
- Hackett AM, Baranano CF. Sialoendoscopy for the treatment of pediatric salivary gland disorders. *Arch Otolaryngol Head Neck Surg* 2012;138(10):912-915.
- Lozano Blasco J, López Segura N. Spontaneous passage of a submandibular salivary stone. *An Pediatr* 2003;59(4):593-595.