

## Hernia diafragmática congénita de presentación tardía. Estudio de cinco casos y revisión de la literatura

Dr. Rogelio Sancho-Hernández \*, Dr. Lorenzo Felipe Pérez-Fernández\*\*, Dr. Miguel Alfredo Vargas-Gómez \*\*\*

### RESUMEN

La hernia diafragmática de presentación tardía representa un considerable reto diagnóstico. Esta presentación es muy variada y puede llevar a un diagnóstico erróneo y a serios riesgos en morbilidad y mortalidad. Se informa una serie de casos con esta rara anomalía congénita, para lo cual se analizaron varios patrones de presentación tardía. Se analiza nuestra experiencia en el diagnóstico y tratamiento de estos pacientes.

**Palabras clave:** Hernia diafragmática de presentación tardía, anomalías asociadas, dificultad respiratoria, vólvulo gástrico.

La hernia diafragmática congénita de presentación tardía (HDCT) es una entidad infrecuente. Se debe a un defecto en la fusión de los esbozos diafragmáticos embrionarios entre las semanas ocho y diez del desarrollo; la presentación clínica, el abordaje diagnóstico y el tratamiento difieren considerablemente de la hernia de presentación neonatal, por la ausencia de hipoplasia e hipertensión pulmonar características. <sup>1</sup> Aunque la presentación tardía representa 5 a 20% de todos los casos de hernia diafragmática congénita

### ABSTRACT

The late presentation of a congenital diaphragmatic hernia represents an important diagnostic challenge. The presentation varies considerably and may lead to a wrong diagnosis with the risk of serious morbidity and mortality. We report a series of cases with this rare congenital anomaly; we reviewed the various patterns of delayed presentation and discuss our experience in the diagnosis and treatment of these patients.

**Palabras clave:** Late presentation of congenital diaphragmatic hernia, associated anomalies, respiratory distress, gastric volvulus.

(HDC), el amplio espectro clínico de la presentación tardía o su hallazgo radiológico incidental pueden plantear un desafío diagnóstico; la demora en su detección y abordaje aumentan la morbimortalidad y ensombrecen el pronóstico. <sup>2</sup> La urgencia del diagnóstico surge de los casos de estrangulación intestinal, de vólvulo o del compromiso de órganos o de situaciones que afectan el retorno venoso y el gasto cardíaco por la compresión de las asas intestinales intratorácicas o por la gran distensión gástrica, con problemas hemodinámicos o respiratorios que se observan en el curso de una evaluación clínica y radiológica la mayoría de las veces no sospechada o mal interpretada. En la HDCT el fenómeno más importante en la presentación clínica se relaciona a la víscera herniada en el defecto. <sup>3-6</sup>

### MATERIAL Y MÉTODOS

Se realizó un estudio descriptivo, retrospectivo y observacional durante el período 1998-2009 en 23 pacientes diagnosticados con HDC en el Instituto Nacional de Pediatría; se identificaron cinco pacientes con diagnóstico de HDCT de edad mayor al periodo neonatal. Se excluyeron los pacientes con antecedentes de traumatismo o quirúrgicos, con hernias hiatales o eventración diafragmática. Se analizaron las características demográfica, clínicas,

\* Médico Residente de Cirugía Pediátrica  
\*\* Jefe del Servicio de Neumología y Cirugía de Tórax Pediátrica  
\*\*\* Médico Adscrito al Servicio de Cirugía Pediátrica  
Instituto Nacional de Pediatría, Ciudad de México, Distrito Federal

Correspondencia: Dr. Rogelio Sancho-Hernández. Instituto Nacional de Pediatría. Insurgentes Sur 3700-C. Col. Insurgentes Cuicuilco. E-mail: saherog@yahoo.com Cel. 0445552529997  
Recibido: junio, 2012. Aceptado: octubre, 2012.

Este artículo debe citarse como: Sancho-Hernández R, Pérez-Fernández LF, Vargas-Gómez MA. Hernia diafragmática congénita de presentación tardía: estudio de cinco casos y revisión de la literatura. Acta Pediatr Mex 2013;34:65-72.

radiológicas, anomalías asociadas, tamaño y contenido del defecto; la morbilidad, mortalidad y pronóstico. Se presentan los cinco casos clínicos.

### Caso 1

Niña de tres meses de edad; peso, 3,900 g; talla, 53 cm. Tuvo síntomas respiratorios de tres meses de evolución: disnea y cianosis; se auscultó peristalsis en el hemitórax izquierdo; leucocitosis de 21,400 y sin alteraciones gasométricas. La radiografía de tórax mostró asas intestinales en el tórax y un defecto diafragmático anterior izquierdo compatible con hernia de Morgagni; se observó una malrotación intestinal en una serie esofagogastroduodenal con reflujo hasta el tercio superior. El colon por enema sin datos relevantes. Debido a que la paciente tenía microcefalia e hipertelorismo, se buscaron alteraciones asociadas. Un ecocardiograma reveló una comunicación interauricular (CIA) tipo ostium secundum, una comunicación interventricular (CIV) y presión de la arteria pulmonar de 45 mmHg. La niña fue operada por abordaje subcostal izquierdo con cierre primario del defecto y apendicectomía. La hernia tenía un defecto con saco de 4 cm en el diámetro mayor en el que se hallaban el colon ascendente y el ciego. El posoperatorio cursó con un neumotórax que requirió un sello pleural durante un día. La alimentación por vía oral se reinició a los dos días posquirúrgicos. La estancia intrahospitalaria fue de cinco días. La hernia tuvo una recidiva a dos años. La paciente tuvo una reintervención que se ejecutó con un cierre primario del defecto y sin complicaciones.

### Caso 2

Niño de un año y cinco meses. Peso, 11,700 g; talla, 86 cm. Tuvo infección de vía respiratorias de 15 días de evolución con sintomatología aguda: tos productiva, vómito ocasional. Se detectó hipoventilación izquierda compatible con neumonía. La radiografía de tórax mostró asas intestinales intratorácicas y defecto diafragmático posterior y a la izquierda; estos hallazgos se corroboraron con estudio contrastado gastrointestinal superior y colon por enema: se identificó el estómago y se descartó malrotación intestinal; un ultrasonido mostró bazo intratorácico y la ecocardiografía fue normal. El paciente fue operado por abordaje subcostal izquierdo prolongado a la línea media, con cierre primario del defecto de 5 cm de diámetro sin saco. En el defecto se hallaba el estómago, el bazo, el intestino delgado y el colon.

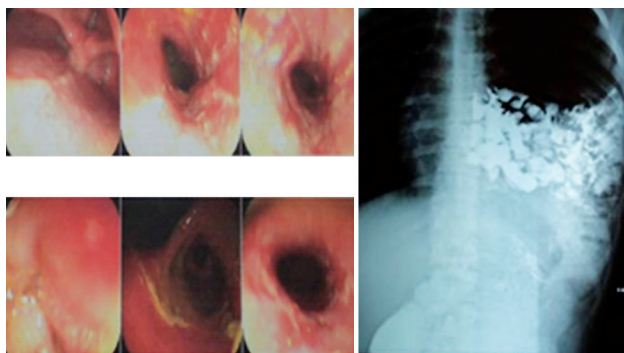
En el posquirúrgico el paciente permaneció intubado por tres días, a pesar de lo cual cursó con atelectasia, se logró la extubación hasta el séptimo día. También tuvo un cuadro neumónico con cuenta leucocitaria de 36,300 y predominio de polimorfonucleares (87%); la vía oral se reinició a los siete días del posoperatorio; la estancia intrahospitalaria fue de 11 días. No hubo recidivas.

### Caso 3

Varón de 16 años de edad; peso, 46 kg; talla, 169 cm. Durante ocho meses había tenido vómitos y pirosis; el tórax en quilla; se auscultó peristalsis intestinal en el hemitórax izquierdo; en la radiografía de tórax se observaron asas intestinales compatibles con hernia diafragmática izquierda posterior; se advierte dextroposición de la silueta cardiaca en la RX de tórax. El estudio gastrointestinal superior contrastado, el colon por enema y un ultrasonido sólo identificaron asas intestinales intratorácicas. Mediante evaluación ecocardiográfica se midió la presión de la pulmonar que fue de 37 mmHg; no había evidencia de cardiopatías. El paciente fue operado por abordaje laparoscópico; se colocó puerto transumbilical de 10 mm y dos laterales en el tórax de 5 mm cada uno; se realizó cierre primario de un defecto de 6 cm con saco, en el que se hallaban asas de intestino delgado, el colon y el bazo; había dextroposición por desplazamiento del corazón por las asas incluidas en hemitórax izquierdo. No hubo complicaciones quirúrgicas. En el posoperatorio toleró la extubación después de dos días con sello pleural; se inició la vía oral; la estancia hospitalaria fue de cinco días. No hubo complicaciones ni recidivas.

### Caso 4

Varón de 17 años de edad; peso, 57 kg; talla, 173 cm. Por más de seis meses sufrió dolor epigástrico, vómitos, pirosis y reflujo gastroesofágico. Al examen físico se escucharon ruidos peristálticos en el hemitórax izquierdo y desplazamiento de los ruidos cardíacos hacia la derecha de su sitio normal. Debido a la sintomatología digestiva, se le practicó estudio endoscópico y se diagnosticó esofagitis por reflujo y compresión extrínseca de la segunda porción duodenal. En una serie esofagogastroduodenal se identificaron asas intestinales intratorácicas en el hemitórax izquierdo con un defecto diafragmático posterior y evidencia de reflujo gastroesofágico al tercio superior con malrotación intestinal (Figura 1). Por ecocardiografía no se identificaron



**Figura 1** . Endoscopia de un paciente de 17 años de edad con reflujo gastroesofágico crónico, sin respuesta a tratamiento médico. Se observan datos de esofagitis y compresión duodenal extrínseca. El estudio contrastado digestivo superior mostró asas intestinales intratorácicas y malrotación intestinal.

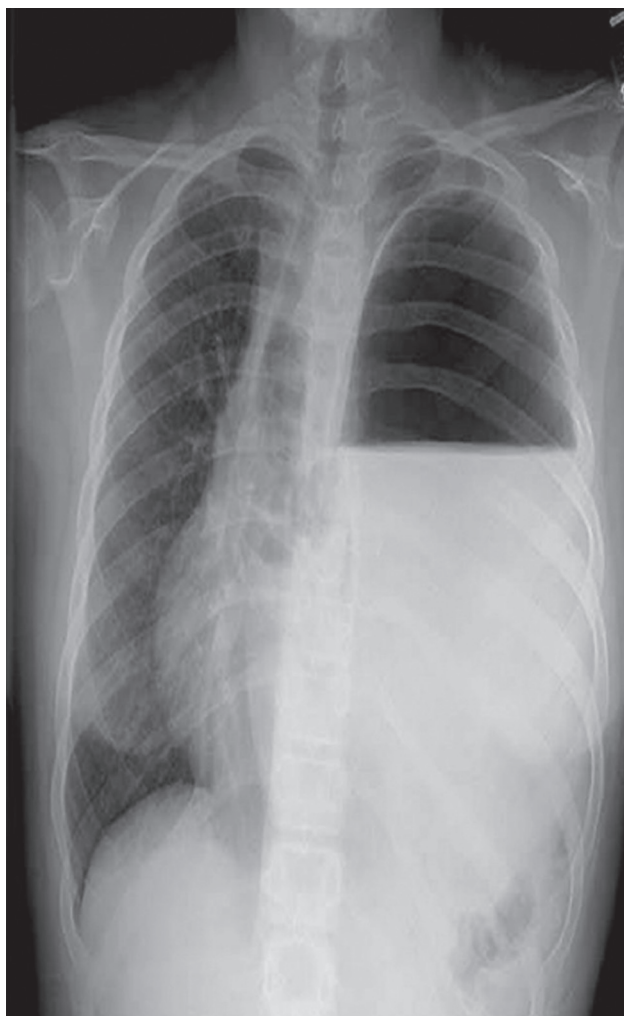
defectos cardiológicos estructurales mayores; la presión de la pulmonar fue de 25 mmHg. Un ultrasonido no reveló órganos sólidos en el defecto ni malformación renal. Se solicitó gammagrafía pulmonar que mostró hipoperfusión del lecho vascular del parénquima basal izquierdo con irregularidad y disminución de tamaño; la espirometría reflejó un patrón obstructivo moderado. Se decidió la corrección quirúrgica por abordaje en la línea media; se realizó cierre primario de un defecto amplio de 7 cm sin saco dentro del cual se hallaba el intestino delgado, el colon, el bazo y el riñón izquierdo. Durante el transoperatorio se advierte malrotación intestinal con un secuestro pulmonar extralobar y malformación hamartomatosa del parénquima comprometido de acuerdo al informe de histopatología posterior por lo que se realizó secuestrectomía y procedimiento de Ladd.

El paciente se extubó al quinto día posoperatorio y el sello pleural se mantuvo por siete días, momento en el cual se inició alimentación por vía oral. No hubo complicaciones pulmonares. El paciente sufrió un evento con alucinaciones y síndrome encefálico que se asoció a intoxicación de buprenorfina; se resolvió favorablemente; la tomografía cerebral fue normal. Egresó a los 13 días del posquirúrgico sin complicaciones ni recidivas.

#### Caso 5

Niño de 15 años previamente sano. Su problema se presentó en forma aguda de tres días de evolución con dolor abdominal epigástrico, náusea y vómitos; sin datos de irritación peritoneal; el dolor se generalizó a todo el ab-

domen. Al examen físico se halló hipertensión arterial de 150/90 con ausencia de murmullo vesicular en hemitórax derecho. El laboratorio informó leucocitosis de 15,300 con neutrofilia de 79%; hipokalemia, 3.2 mEq/L con PaO<sub>2</sub> 37 mmHg, PCO<sub>2</sub> 28 mmHg, HCO<sub>3</sub> 19 mmol/L y lactato de 1.9 mmol/L. Las pruebas de función hepática, pancreática y renal fueron normales; depuración de creatinina, 120 mL/m<sup>2</sup>SC/min. La radiografía de tórax mostró nivel hidroaéreo en el hemitórax izquierdo con desplazamiento del mediastino a la derecha. En ausencia de sintomatología respiratoria previa que apoyara el diagnóstico de derrame pleuropulmonar se decidió realizar estudio de mecánica diafragmática por fluoroscopia y ultrasonido; se documentó gran dilatación gástrica con abundante líquido en su interior y se descartó derrame pleural (Figura 2). No se pudo realizar una serie esófagogastroduodenal pues el paciente tuvo crisis convulsivas tónico clónica generalizadas que se controlaron con benzodiacepinas. Se optó por realizar una tomografía computada de cráneo que fue normal. Las radiografías de simples y contrastadas de tórax y abdomen revelaron hernia diafragmática izquierda con vólvulo gástrico. Se decidió realizar una intervención quirúrgica de urgencia; se encontró una hernia diafragmática posterolateral izquierda que contenía estómago, colon, intestino delgado y bazo a través de un defecto de 8 cm de diámetro con saco. En vista de la gran dilatación del estómago y por no lograr la reducción, se efectuó una descompresión gástrica por punción con aguja; se drenaron 3.5 L de líquido gástrico, se amplió el defecto que permitió la colocación del estómago en la cavidad abdominal. Se realizó cierre del defecto con puntos en "U" de poliéster 0 y refuerzo con parche protésico de Gorotex; se realizó una gastrostomía tipo Stamm con sonda Pezzer 16Fr. Durante el posquirúrgico en cuidados intensivos recibió antibióticos, analgésicos, nutrición parenteral y apoyo ventilatorio; se realizó una nueva TAC de cráneo a las 72 horas del evento convulsivo que fue normal; un electroencefalograma no tuvo alteraciones. Se extubó al quinto día y la presión arterial se normalizó. Se adjudicó la encefalopatía hipertensiva a probable origen renovascular por compresión vascular y liberación de catecolaminas, pues la hipertensión desapareció en el posquirúrgico inmediato. No se dejó sonda pleural y se reinició la vía oral al noveno día posquirúrgico, la sonda de gastrostomía se retiró un mes después. Actualmente permanece asintomático a tres meses del posoperatorio.



**Figura 2.** Radiografía torácica de un paciente de 15 años. Muestra un nivel hidroaéreo en el hemitórax izquierdo y desplazamiento mediastinal. La movilidad diafragmática por fluoroscopia y por ultrasonido revelaron dilatación gástrica con abundante líquido y descartaron derrame pleural izquierdo

## RESULTADOS

En el cuadro 1 mostramos una representación esquemática de los hallazgos más distintivos.

## ANÁLISIS

La hernia diafragmática de presentación tardía (HDCT) tiene un amplio espectro clínico, en el que se combinan síntomas respiratorios y digestivos. Por su baja frecuencia, en la literatura sólo existen informes de casos y pequeñas

series de pacientes. El lado izquierdo es el más frecuentemente afectado hasta en el 80% como se vio en nuestro estudio; el 19% es el derecho y menos de 1% es bilateral. La hernia postero-lateral de Bochdalek es más frecuente que la anterior de Morgagni. La sintomatología respiratoria parece ser más frecuente en los defectos derechos; en los izquierdos predominan síntomas digestivos. En nuestra revisión la sintomatología fue indistinta. Los defectos de fijación o rotación intestinal anormal son los más comunes con una frecuencia hasta de 81% de los casos.<sup>7</sup> La presentación aguda más común es la debida al atrapamiento y dilatación de la cámara gástrica dentro del tórax, como en nuestro último paciente, quien evolucionó con dificultad respiratoria y tuvo una imagen radiológica falsa de derrame pleural izquierdo, a pesar de haber insertado una sonda nasogástrica para descompresión gástrica. El estudio de la mecánica diafragmática bajo fluoroscopia orientó el diagnóstico al mostrar el enorme defecto del diafragma sin movilidad. Finalmente, un ultrasonido mostró la cámara gástrica dilatada con abundante líquido intestinal, con lo cual se descartó derrame pleural por la falsa imagen radiológica.

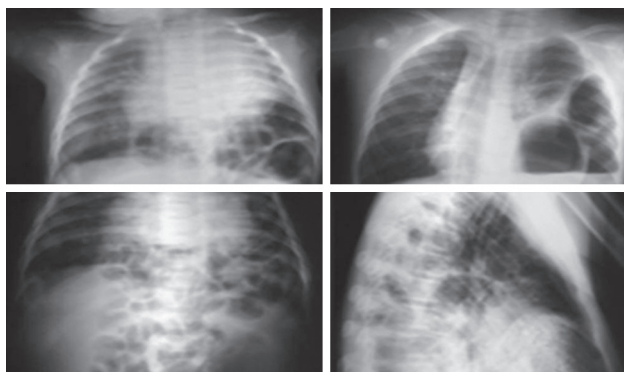
Un cuadro de abdomen agudo por gangrena intestinal y la consecuente resección quirúrgica del asa intestinal comprometida por la hernia diafragmática, conlleva altos índices de morbimortalidad<sup>8</sup>.

Las publicaciones revisadas señalan que el estudio gastrointestinal superior (SEGD) es el más útil para apoyar la sospecha de la HDCT; sin embargo, en nuestro estudio las radiografías de tórax anteroposterior y lateral sugieren el diagnóstico y permiten decidir el tratamiento (Figura 3). No obstante, la SEGD confirma el diagnóstico y corrobora la presencia de alteraciones acompañantes como la malrotación intestinal. Cuando la herniación del estómago no puede ser confirmada aún con la presencia de sonda nasogástrica insertada, la SEGD, el colon por enema o ambos, podrían realizarse para hacer diagnóstico definitivo (Figura 4).

La evaluación diagnóstica para la HDCT derecha es diferente, pues el estómago y las asas intestinales se ven en menos de 1%. Aun cuando el hígado se encuentre en la cavidad torácica hasta 81% de las HDCT derechas, los estudios contrastados sólo proveen el diagnóstico en pacientes con herniación exclusiva de vísceras huecas digestivas. En estos pacientes con defecto derecho, la tomografía y el ultrasonido esplénico y hepático son la mejor opción diagnóstica.<sup>9</sup>

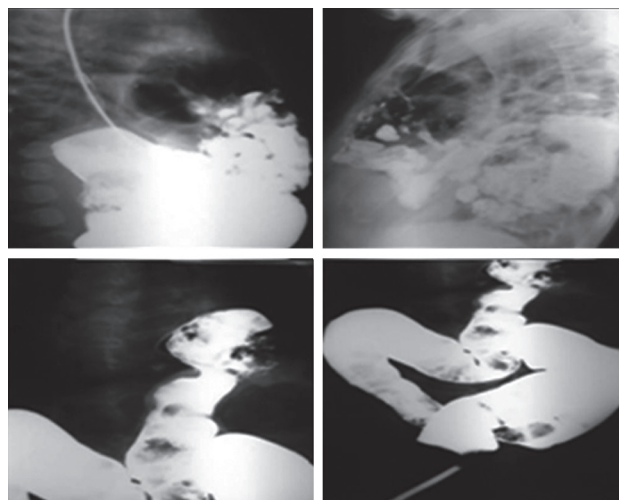
**Cuadro 1.** Representación esquemática de los hallazgos en HDCT

Sexo Edad	Localización del defecto y sintomatología	Malformaciones asociadas y presión de la arteria pulmonar	Tamaño del defecto y órganos incluidos	Abordaje y tratamiento quirúrgico
Femenino 3 meses	Anterior izquierda Síntomas crónicos respiratorios	Mayores: CIA-CIV; dismorfias, malrotación intestinal; PAP de 45 mmHg	4 cm con saco herniario; colon ascendente y ciego	Cirugía electiva con abordaje subcostal izquierdo con cierre primario
Masculino 1 año 5 meses	Posterior izquierda Síntomas agudos respiratorios (neumonía)	Sin malformación asociada PAP normal	5 cm sin saco herniario; estómago bazo, intestino delgado y colon	Cirugía electiva con abordaje subcostal izquierdo con cierre primario
Masculino 16 años	Posterior izquierda Síntomas crónicos digestivos	Dextroposición con PAP de 37 mm Hg	6 cm con saco herniario; intestino delgado, colon y bazo con desplazamiento mediastinal	Cirugía electiva por abordaje laparoscópico con cierre primario
Masculino 17 años	Posterior izquierda Síntomas crónicos digestivos	Sin malformaciones mayores asociadas y PAP de 25 mm Hg; malrotación intestinal y secuestro pulmonar extralobar	7 cm sin saco herniario; intestino delgado, colon, bazo y riñón	Cirugía electiva por laparotomía en línea media con cierre primario, procedimiento de Ladd y resección de secuestro extralobar
Masculino 15 años	Posterior izquierda Síntomas agudos digestivos (vólvulo gástrico) y cardiorespiratorios	Sin malformación asociada PAP normal	8 cm con saco herniario; estómago muy dilatado, colon, intestino delgado y bazo	Cirugía de urgencia por laparotomía media con descompresión gástrica, cierre primario y refuerzo con parche protésico y gastrotomía



**Figura 3.** Radiografías torácicas en modalidades anteroposterior y lateral sugieren el diagnóstico y permiten tomar decisiones terapéuticas.

Fue de gran utilidad en nuestro estudio la gammagrafía pulmonar, para revelar defectos de captación por hipovascularidad pulmonar debido a un secuestro extrapulmonar que posteriormente se confirmó, que se acompaña hasta en 5% con HDCT. No es un estudio recomendado en todos los casos, pues este tipo de secuestros son hallazgos incidentales tomográficos o transoperatorios; sólo tiene valor



**Figura 4.** El diagnóstico definitivo se confirma con la serie esofago-gastroduodenal y el colon por enema, pues corrobora la presencia de malrotación intestinal.

en el estudio preoperatorio del niño con sintomatología pulmonar crónica.

El ultrasonido en los defectos diafragmáticos derechos tiene una aplicación preoperatoria limitada; sin embargo,

es de utilidad diagnóstica en casos de derrame pleural derecho con patología diafragmática no sospechada donde el reconocimiento temprano del hígado intratorácico evita toracocentesis inapropiadas o la inserción errónea de tubos pleurales. En nuestro estudio el ultrasonido permitió detectar un bazo intratorácico, pero al ser un estudio que depende de la destreza técnica del operador, se pueden obviar vísceras intrabdominales que sólo pueden ser identificadas hasta el transoperatorio. Se han visto hasta 16% de radiografías torácicas normales previas al diagnóstico de HDCT; la mayoría de los autores concuerda en que la herniación del contenido abdominal puede ocurrir posnatalmente sobre un defecto congénito previo.<sup>11</sup>

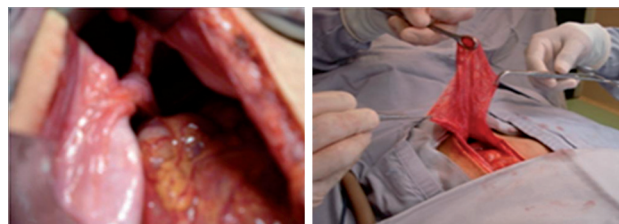
La posibilidad de HDCT debe considerarse en un paciente que presente abdomen agudo con derrame pleural evidente, neumotórax espontáneo sin causa aparente (contenido aéreo de víscera hueca intratorácica), dificultad respiratoria aguda grave, dolor torácico intenso de presentación aguda (isquemia de contenido herniario) o síntomas de reflujo gastroesofágico que no remite a pesar de tratamiento médico; sintomatología respiratoria crónica con una radiografía de tórax anormal; un cuadro neumónico de focos múltiples estafilocócico no concluyentes o masa ocupante de tórax en hallazgo incidental en estudios de imagen.

El riesgo de estrangulación de una víscera herniada es indicación urgente para reparar el defecto una vez diagnosticado. La cirugía de urgencia es indispensable ante síntomas agudos. La inserción de una sonda nasogástrica debe ser considerada para un diagnóstico temprano o intervención terapéutica para descompresión cuando se sospecha el diagnóstico.<sup>12</sup>

La reparación transtorácica es la de elección en los defectos derechos; para los izquierdos es tema de controversia. Algunos cirujanos prefieren el abordaje abdominal porque permite mejor reconocimiento y tratamiento de la malrotación intestinal acompañante. Las técnicas laparoscópicas han sido satisfactorias; sin embargo, como en uno de nuestros casos, requiere mayor tiempo quirúrgico. La recuperación posquirúrgica es más rápida; sin embargo, en estados agudos con compromiso hemodinámico y ventilatorio no es recomendable. Aconsejamos el abordaje transtorácico en pacientes con sintomatología respiratoria crónica y si se ha descartado preoperatoriamente malrotación intestinal con estudios contrastados.<sup>10</sup>

El cierre primario con material no absorbible es primordial; se debe contemplar como en nuestro último

caso, el uso de parches sintéticos, de mallas o de ambos, en defectos mayores (Figura 5).



**Figura 5.** Defecto diafragmático con colon y asas de intestino delgado incluidos; la exposición y la resección del saco herniario es imperativo en el tratamiento quirúrgico

El pronóstico depende del tipo de presentación clínica. La mortalidad para cirugía electiva es de 0 a menos de 3%; se eleva a 32% si la presentación es aguda, si el diagnóstico se retrasa o si aparecen complicaciones como isquemia gástrica, necrosis intestinal, síndrome oclusivo colónico o compartimental abdominal.<sup>1</sup>

En el pasado la mortalidad de la HDCT era 8 a 18% y en la última década debido a un mayor índice de sospecha y a los mejores abordajes clínico-radiológico-quirúrgicos, se ha reducido al 0%. Sin embargo, su morbilidad aumenta con el retraso diagnóstico, lo que propicia complicaciones agudas. La desnutrición, los procesos infecciosos activos y las malformaciones asociadas son factores de riesgo preoperatorios más importantes; los cuadros neumónicos no remitidos, la atelectasia y la permanencia prolongada de sondas pleurales son factores posquirúrgicos comórbidos. Recomendamos que una vez diagnosticada la HDCT, se deben mejorar condiciones preoperatorias y elegir la corrección quirúrgica. En presentaciones agudas con dificultad respiratoria, sospecha de víscera estrangulada con abdomen agudo y desplazamiento mediastinal con repercusión hemodinámica está indicada la cirugía de urgencia por abordaje abdominal y en el posoperatorio, el uso racional de analgesia, la fisioterapia pulmonar y la colocación de sondas pleurales cuando esté plenamente justificado: neumotórax o derrame, contribuyen a reducir la morbilidad.

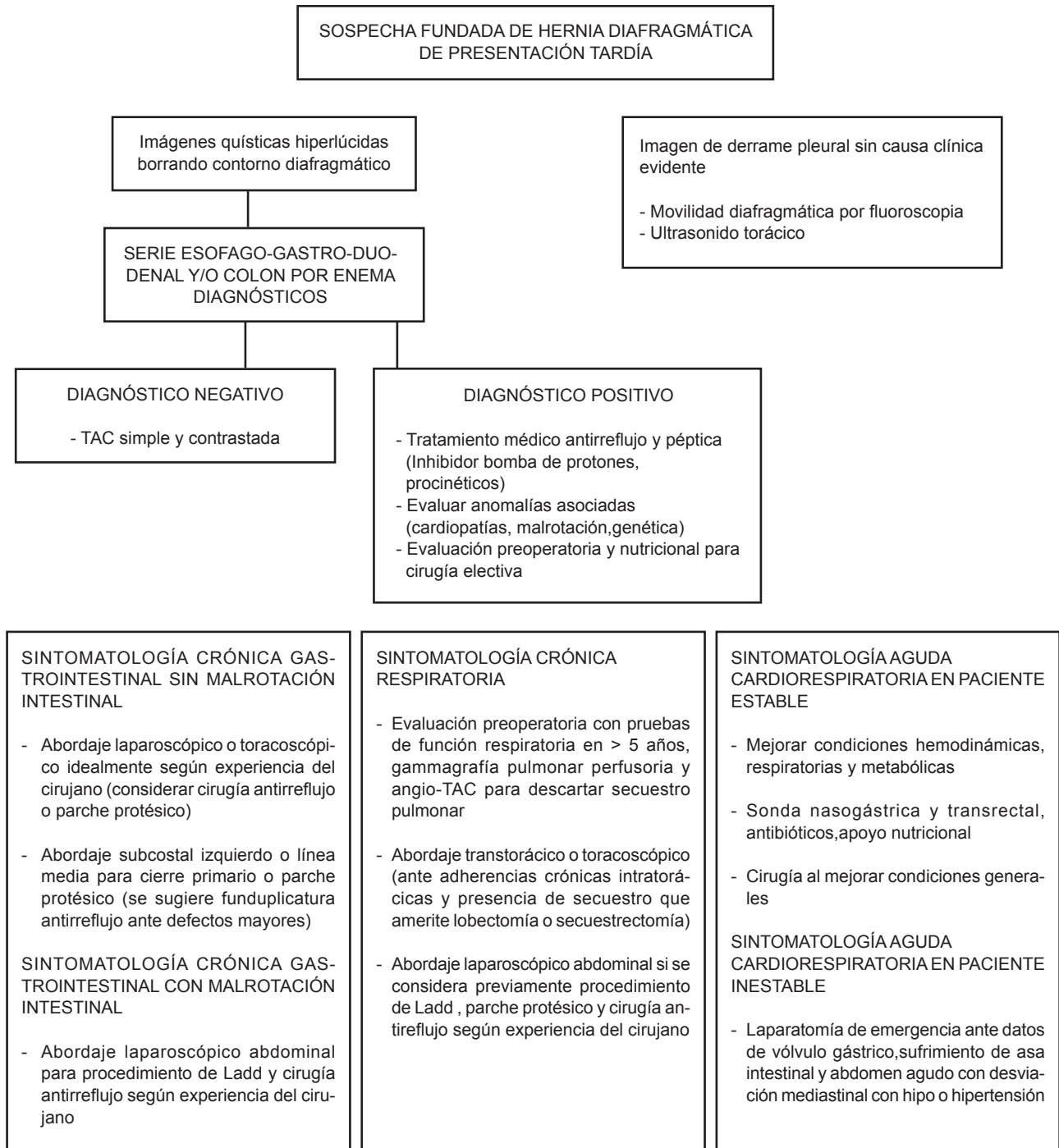
## CONCLUSIONES

La HDCT es un problema diagnóstico importante por ser una anomalía congénita rara, por su florida sintomatología y evolución aguda o crónica variables, con la escasa correla-

ción entre la presentación clínica y la edad y cuya forma de presentación se debe a la herniación de vísceras abdominales

ya sea sólidas, huecas o ambas. Un algoritmo de actuación diagnóstica y terapéutica se propone en el Cuadro 2.

**Cuadro 2.** Algoritmo diagnóstico y terapéutico en HDCT



## REFERENCIAS

1. Essam AE, Magda HA, Abo SH. Delayed presentation of congenital diaphragmatic hernia. *Pediatr Surg Int* 2002;18:480-5.
2. Macicj BA, Urszula DA, Drahovsky PA. Late-presenting congenital diaphragmatic hernia in children: a literature review. *Pediatr Radiol* 2005;35:478-88.
3. Robledo OF, Vargas RA, Hernández DAR. Congenital diaphragmatic adult hernia. Case report. *Cir Ciruj* 2008;76:61-4.
4. Spinelli CA, Ghionzoli MG, Constanzo SA. Acute respiratory distress for late-presenting congenital diaphragmatic hernia. *Turkish J Pediatr* 2008;50:480-4.
5. Chetan GS, Sreerag KS, Rathisharmila RJ. Unusual case of congenital diaphragmatic hernia. A case report. *Curr Pediatr Res* 2008;12: 5-7.
6. Marfortt DD, Romero ER, Altamirano CA. Hernia diafragmática posterolateral de presentación tardía. *Arch Argent Pediatr* 2005;103:338-40.
7. Berman LA, Stringer DE, Shandling BS. Childhood diaphragmatic hernias presenting after the neonatal period. *Clin Radiol* 1998; 39: 237-44
8. Brouard JD, Leroux PH, Jokic MA. Late revealing of congenital diaphragmatic hernia: diagnostic difficulties. *Arch Pediatr* 2000;7:48S-51S.
9. Weber TA, Tracy TE, Bailey PA. Congenital diaphragmatic hernia beyond infancy. *Am J Surg* 1991;162:644-6.
10. Becmeur FG, Jamali RR, Moog RL. Thorascocopic treatment for delayed presentation of congenital diaphragmatic hernia in the infant. *Surg Endosc* 2001;15:1163-6.
11. Mei ZM, Solomon MT, Trachsel DL. Bochdalek's diaphragmatic hernia: not only a neonatal disease. *Arch Dis Child* 2003;88:532-5.
12. Gerstle JT, Chiu P, Emil S. Gastric volvulus in children: lessons learned from delayed diagnoses. *Sem Ped Surg* 2009;18:98-103.
13. Gosche JR, Islam SG, Boulanger SC. Congenital diaphragmatic hernia: searching for answers. *Am J Surg* 2005;190:324-32.

## SUSCRIPCIÓN

### ACTA PEDIÁTRICA DE MÉXICO

**Suscripción anual (6 números): \$350.00 (trescientos cincuenta pesos)**

Nombre: \_\_\_\_\_

Dirección: \_\_\_\_\_

Colonia: \_\_\_\_\_ Estado: \_\_\_\_\_

Código postal: \_\_\_\_\_ País: \_\_\_\_\_

Teléfono: \_\_\_\_\_

Depósito en la cuenta 4030985774 del Banco HSBC.

Enviar ficha de depósito, en un plazo no mayor de 20 días, a: Publicaciones Médicas. Instituto Nacional de Pediatría. Insurgentes Sur 3700 C, Col. Insurgentes Cuicuilco, México, DF 04530. Tel.: 1084-0900 ext. 1112 y 1489.