

## Trombo venoso por metástasis pulmonar de un osteosarcoma. Informe de un caso y revisión de la literatura

Dr. Joaquín Antonio Córdova-Ortega, Dr. José Martín Palacios-Acosta, Dr. José Ignacio Guzmán-Mejía, Dr. Jaime Shalkow-Klincovstein

### RESUMEN

Se presenta el caso de un paciente masculino de 15 años de edad, con el antecedente de osteosarcoma condroblástico en el tercio proximal del peroné izquierdo. Un año después del tratamiento le aparecieron metástasis en ambos pulmones. Durante la resección de la metástasis del pulmón izquierdo, se identificó un trombo tumoral en la vena pulmonar inferior. Hubo que realizar una pericardiotomía para control vascular y una auriculotomía izquierda para la remoción del mismo. Los trombos tumorales del osteosarcoma en las venas pulmonares son extremadamente raros. Se ha publicado ocho casos, de los cuales sólo viven tres. El estudio de elección para detectar dichos trombos es la tomografía axial computada (TAC), aun cuando la mayoría de casos representan hallazgos transoperatorios incidentales. Su pronóstico es muy desfavorable.

**Palabras clave:** Trombo tumoral, metástasis, osteosarcoma, pericardiotomía, auriculotomía.

### ABSTRACT

We present the case of a 15-year old male with a chondroblastic osteosarcoma of the proximal fibula. One year after completing adjuvant therapy, the patient suffered bilateral lung metastases. During surgical resection of a left pulmonary lesion, a tumoral thrombus was identified in the left inferior pulmonary vein. A pericardiotomy and a left auriculotomy were done in order to achieve vascular control and remove the thrombus. A tumor thrombus in pulmonary veins in patients with osteosarcoma is exceedingly rare. To our knowledge, only eight such cases have been described in the literature, and only three of those patients are alive. CT-scan may be useful in the preoperative diagnosis, however, most of these thrombi are found during surgery. They entail a poor prognosis.

**Key words:** Tumoral thrombus, metastasis, osteosarcoma, pericardiotomy, auriculotomy.

Los sarcomas frecuentemente producen metástasis pulmonares<sup>1</sup>, pero se han descrito pocos casos de trombos pulmonares intravasculares en pacientes con condrosarcoma<sup>2-8</sup>, osteosarcoma<sup>4,6,9-13</sup> o con sarcoma retroperitoneal<sup>14</sup>.

La diseminación metastásica del cáncer es un proceso complejo que incluye varios pasos: la célula maligna debe separarse del tumor primario, migrar a través de la membrana basal y de la matriz extracelular, introducirse en los vasos y viajar por la circulación hasta el sitio de implantación. Durante este proceso, debe evitar ser destruida por el sistema inmunológico del huésped. Una vez en el órgano blanco, debe extravasarse y obtener aporte sanguíneo y nutrientes mediante la liberación de factores proangiogénicos, que promuevan la neovascularización para permitir el crecimiento de las células metastásicas<sup>15,16</sup>.

Servicio de Cirugía Oncológica  
Instituto Nacional de Pediatría

Correspondencia: Dr. Joaquín Antonio Córdova-Ortega. Instituto Nacional de Pediatría. Insurgentes Sur 3700-C. Col. Insurgentes Cuicuilco. México 04530 D.F. Tel: 10 84 09 00. Correo electrónico: drjoaquincordova@hotmail.com  
Recibido: febrero, 2010. Aceptado: junio, 2010.

Este artículo debe citarse como: Córdova-Ortega JA, Palacios-Acosta JM, Guzmán-Mejía JI, Shalkow-Klincovstein J. Trombo venoso por metástasis pulmonar de un osteosarcoma. Informe de un caso y revisión de la literatura. Acta Pediatr Mex 2010;31(4):174-177.

www.nietoeditores.com.mx

### CASO CLÍNICO

Masculino de 15 años de edad con osteosarcoma condroblástico del extremo proximal del peroné. Se le había realizado una amputación mesocrural por invasión a los tejidos blandos y al paquete neurovascular. Recibió seis

ciclos de tratamiento adyuvante con bleomicina (VP16) y ciclofosfamida (CFM); estuvo vigilado durante un año. El seguimiento se llevó a cabo con TAC pulmonar cada tres meses; no se detectaron metástasis pulmonares durante 11 meses. En una TAC de control con técnica de "lung care" se apreciaron varias lesiones bilaterales. La de mayor volumen localizada en el pulmón izquierdo, medía 4 x 5 cm de diámetro en los segmentos 9 y 10, en contacto con el bronquio secundario (Figura 1). Las pruebas de función respiratoria, biometría hemática y tiempo de coagulación fueron normales. Se realizó toracotomía posterolateral izquierda con preservación muscular. Se resecaron en cuña dos lesiones pequeñas (Figura 2); una lesión de mayor tamaño requirió resección extraanatómica (resección que no sigue las delimitaciones anatómicas de los lóbulos pulmonares) del segmento superior del lóbulo inferior, con márgenes libres de enfermedad macroscópicamente, es decir, a simple vista. Durante la disección se identificó un trombo tumoral dentro de la vena pulmonar inferior izquierda. Se realizó pericardiotomía para control vascular. Una venotomía permitió identificar el trombo tumoral que estaba firmemente adosado al endotelio vascular. Se realizó una auriculotomía para extraer el trombo y reparación vascular. En el transoperatorio se produjo un

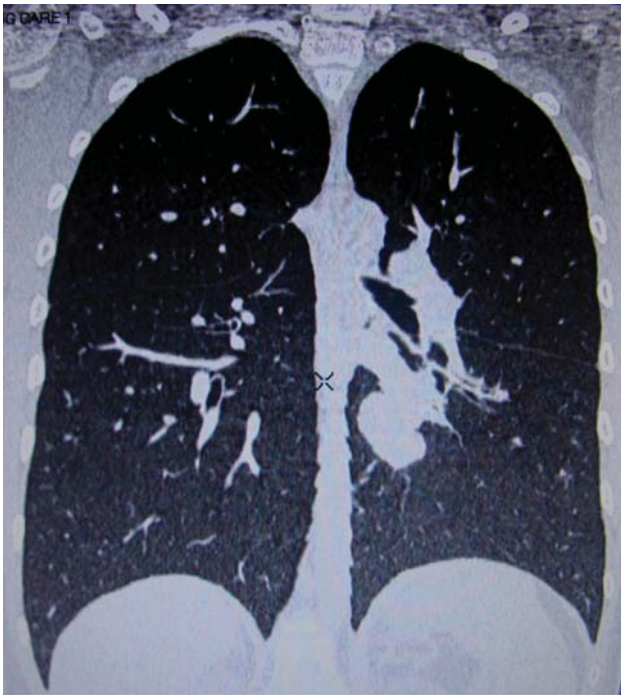

Figura 1. TAC con múltiples metástasis bilaterales.

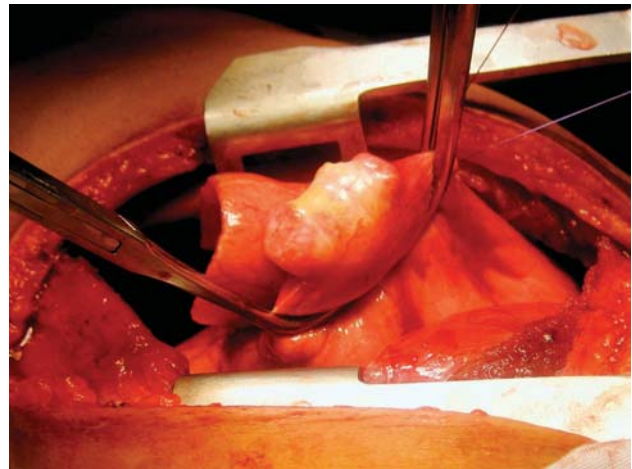


Figura 2. Resección en cuña de las metástasis.

sangrado abundante que requirió llevar al paciente a la sala de Terapia Intensiva donde estuvo en tratamiento dos días; al tercer día se retiró la sonda pleural y fue dado de alta en buenas condiciones. El informe histopatológico confirmó el diagnóstico de metástasis pulmonar por osteosarcoma con invasión a la vena pulmonar.

A las tres semanas se realizó toracotomía posterolateral derecha para la resección en cuña de tres lesiones metastásicas de 1 cm de diámetro en los segmentos pulmonares 1, 5 y 8. Actualmente el paciente sigue en tratamiento con metotrexate y ciclofosfamida. Se han administrado seis dosis más de quimioterapia. La última TAC de tórax reveló la aparición de enfermedad recurrente: una lesión nodular en el segmento posterobasal izquierdo, en íntima relación con el hilio, de 8.5 x 6.9 x 6.8 cm y otra de 1 cm de diámetro en el segmento posterobasal derecho. Se espera que haya buena respuesta a la quimioterapia adyuvante para que pueda ser sometido nuevamente a la resección de dichas lesiones.

## ANÁLISIS

En 1897, Schmidt describió por primera vez un caso de trombosis tumoral en el sistema arterial pulmonar, en un paciente disneico de 37 años, con cáncer gástrico<sup>17</sup>. A partir de este informe, se han descrito casos de trombos tumorales vasculares en 2.4 a 26% de necropsias de pacientes adultos con tumores malignos, especialmente con carcinoma de hígado, riñón, mama y estómago<sup>18,19</sup>. Las metástasis pulmonares son una complicación común de los sarcomas<sup>20</sup>. La quimioterapia parece destruir las lesiones

microscópicas en gran número de pacientes <sup>21,22</sup>. Aunque las metástasis parenquimatosas pulmonares son frecuentes en pacientes con osteosarcoma, sólo se han descrito ocho casos con trombos tumorales en vasos pulmonares <sup>23</sup>.

El primero fue publicado en 1957, en un paciente con osteosarcoma condroblástico, metástasis intracardiaca y trombo tumoral pulmonar <sup>11</sup>. Aguirre y cols. informaron el caso de un paciente que falleció a los 17 años de edad. En la necropsia se halló un trombo tumoral de grandes dimensiones, secundario a un osteosarcoma extraesquelético. El tumor abarcaba los lóbulos pulmonares medio e inferior <sup>23</sup>. Hay otro caso publicado de osteosarcoma con metástasis renal e invasión a la vena cava inferior <sup>24</sup>.

Otro caso fue de un sarcoma sinovial con metástasis pulmonar e invasión a las venas adyacentes <sup>25</sup>. Wakasa y cols. informaron dos pacientes adolescentes con osteosarcoma y trombosis tumoral pulmonar masiva. Ambos fallecieron <sup>10</sup>. Uno de ellos fue operado tres veces, con resección de más de 60 metástasis. El paciente desarrolló coagulación intravascular diseminada y falleció por una hemorragia cerebral. Se identificó un trombo en la necropsia. El segundo caso tuvo datos clínicos de tromboembolia pulmonar y falleció súbitamente. Histológicamente el patrón mixoide puede asociarse al crecimiento intravascular del tumor <sup>10</sup>.

Existen informes de osteosarcoma condroblástico con formación de trombos en las venas femorales, que pueden extenderse a la vena cava inferior, a la aurícula y el ventrículo derechos e incluso la arteria pulmonar izquierda <sup>9-13,23</sup>. Estos informes refieren que los trombos tumorales intravasculares son más frecuentes en pacientes jóvenes del sexo femenino. Se han descrito trombosis en 30 a 50% de vasos arteriales de mediano y pequeño calibre, de pacientes con osteosarcoma osteoblástico. Algunos se han diagnosticado con gammagrafía pulmonar <sup>13</sup>.

En necropsias de pacientes fallecidos por sarcomas de hueso, se han hallado embolias tumorales en los vasos pulmonares en 8.3 a 8.5% <sup>9,18,19</sup> de los casos y se ha considerado que son causa determinante de muerte. Sin embargo, se desconoce la frecuencia real de trombos tumorales en los vasos pulmonares de pacientes con osteosarcoma.

El diagnóstico de trombos tumorales pulmonares es difícil. Las herramientas útiles para el diagnóstico preoperatorio son la TAC pulmonar, la ecocardiografía transeofágica, la resonancia magnética (RM) con gadolinio y la gammagrafía <sup>13,26,27</sup>.

## CONCLUSIONES

Solamente se han descrito ocho casos de trombos vasculares por osteosarcoma (Tabla 1), de los cuales, sólo viven tres. Frecuentemente se diagnostican durante la necropsia o como hallazgo incidental durante la cirugía. El que describimos sería el cuarto caso vivo hasta el momento. Este paciente debe seguir siendo tratado por enfermedad recurrente y su pronóstico es sombrío. Es necesario evaluarlo a mayor tiempo de seguimiento. El estudio de elección para visualizar trombos tumorales y metástasis pulmonares es la TAC; sin embargo, la mayoría de estos son diagnosticados incidentalmente durante la cirugía. Son más frecuentes en pacientes de sexo femenino y la mayoría de los casos descritos son de osteosarcoma condroblástico en fémur, la localización más común. Aunque los trombos tumorales por osteosarcoma son raros, los estudios radiológicos deben ser revisados con detenimiento por un radiólogo pediatra experimentado, para planear mejor el tipo de cirugía a realizar. Este problema tiene mal pronóstico.

**Cuadro 1.**

<i>Autor y año</i>	<i>Género</i>	<i>Edad en años</i>	<i>Variante histológica</i>	<i>Localización</i>
Laurain 1957	Femenino	13	Condroblástica	Húmero
Booth 1989	Femenino	7	No determinada	Fémur
Hoefnagel 1982	Masculino	47	Osteoblástica	Fémur
Wakasa 1990	Femenino	16	Osteoblástica	Fémur
Wakasa 1990	Femenino	16	Condroblástica	Fémur
Hahn 1001	Femenino	22	Condroblástica	Sacro
Ahmed 1999	Femenino	65	Condroblástica	Fémur
Aguirre 2005	Femenino	17	Condroblástica	Extraesquelético
Córdova 2010	Masculino	15	Condroblástica	Fémur

## REFERENCIAS

1. Nelson E, Lein J. Pulmonary infarction resulting from metastatic osteogenic sarcoma with pulmonary venous tumor thrombus. *AJR* 2000;174:531-3.
2. Benditt JO, Celli B. Bilateral pleural-based densities in a patient with hip pain. *Chest* 1990;97:467-8.
3. Schwarz MI, Goldman AL, Roycroft DW, Hunt KK. Vascular invasion by chondrosarcoma simulating pulmonary emboli. *Am Rev Respir Dis* 1972;106:109-13.
4. Shepard JA, Moore EH, Templeton PA, McLoud TC. Pulmonary intravascular tumor emboli: dilated and beaded peripheral pulmonary arteries at CT. *Radiology* 1993;187:797-801.
5. Yutani C, Imakita M, Ishibashi-Ueda H, Katsuragi M, Yoshioka T, Kunieda T. Pulmonary hypertension due to tumor emboli: a report of three autopsy cases with morphological correlations to radiological findings. *Acta Pathol Jpn* 1993;43:135-41.
6. Case records of the Massachusetts General Hospital; weekly clinopathological exercises; cases No. 42361. *N Engl J Med* 1956;255:477-82.
7. Leung DY, Seah PW, Lee LC, Cranney GB, Walsh WF. Embolic chondrosarcoma: an unusual cause of pulmonary embolism. *Am Heart J* 1993;126:732-4.
8. D'ambrosio FG, Shiu MH, Brenan MF. Intrapulmonary presentation of extraskeletal myxoid chondrosarcoma of the extremity. Report of two cases. *Cancer* 1986;58:1144-8.
9. Ahmed AA, Heller DS. Fatal pulmonary tumor embolism caused by chondroblastic osteosarcoma: report of a case and review of the literature. *Arch Pathol Lab Med* 1999;123:437-40.
10. Wakasa K, Sakurai M, Uchida A, Yoshikawa H, Maeda A. Massive pulmonary tumor emboli in osteosarcoma. Occult and fatal complication. *Cancer* 1990;66:583-6.
11. Laurain AR. Intracardial tumor culture of osteogenic sarcoma with fatal tumor embolism; report of a case. *Am J Clin Pathol* 1957;27:664-71.
12. Booth AJ, Tweed CS. Fatal pulmonary embolism due to osteogenic sarcoma in a child. *Clin Radiol* 1989;40:533-5.
13. Hoefnagel CA, Marcuse HR, Somers R. Pulmonary tumor-embolism from intravascular osteosarcoma demonstrated by bone scintigraphy. *Clin Nucl Med* 1982;7:574-6.
14. Arbeit JM, Flye MW, Munding GH Jr, Webber BL. Latent pulmonary embolus from a retroperitoneal sarcoma. *Cancer* 1980;46:1492-8.
15. Jiang WG, Puntis MCA, Hallet MS. Molecular and cellular basis of cancer invasion and metastasis: implications for treatment. *Br J Surg* 1994;81(11):1575-90.
16. Mareel MM, Van Roy FM, De Baestsleir P. The invasive phenotypes. *Cancer Metastasis Res* 1990;9(1):45-62.
17. Schmidt M. Ueber Krebszellembolien in den Lungenarterien. *Sentralbl allg Path* 1897;8:860.
18. Winderbauer RH, Eifenbein IB, Ball WC Jr. Incidence and clinical significance of tumor embolization to the lungs. *Am J Med* 1968;45:271-90.
19. Coares FA, Pinto Ap, Landell GA, De Oliveira JA. Pulmonary tumor embolism to arterial vessels and carcinomatous lymphangitis. A comparative clinicopathological study. *Arch Pathol Lab Med* 1993;117:827-31.
20. Bilingsley KG, But ME, Jara E, et al. Pulmonary metastases from soft tissue sarcoma: analysis of patterns of diseases and postmetastasis survival. *Ann Surg* 1999;229:602-10.
21. Jaffe N, Smith E, Abelson HT, Frei E, et al. Osteogenic sarcoma: alterations in the pattern of pulmonary metastases with adjuvant chemotherapy. *J Clin Oncol* 1983;1:251-4.
22. Giuliano AE, Feig S, Eilber FR. Changing metastatic patterns of osteosarcoma. *Cancer* 1984;54:2160-4.
23. Aguirre D, Soriano J, Cruz H. Embolia tumoral masiva: Complicación mortal en un paciente con osteosarcoma extraesquelético. Informe de un caso y revisión de la literatura. *Rev Med Hosp Gen Mex* 2005;68(2):82-5.
24. King CMP, Reznick RH, Norton AJ, Kingston JE. Osteosarcoma metastatic to the kidney with invasion of the inferior vena cava. *Br J Radiol* 1992;65:827-30.
25. Díaz ML, Garrastachu MP, Lozano MA, Villanueva A, Idoate MD. Invasión de una vena pulmonar por una metástasis de sarcoma sinovial; correlación radiopatológica. *Rev Med Univ Navarra* 2008;52(2):29-33.
26. Oisson HE, Spintzer RM, Erston WF. Primary and secondary pulmonary artery neoplasia mimicking acute pulmonary embolism. *Radiology* 1976;118:49-53.
27. Selvidge SDD, Gavant ML. Idiopathic pulmonary vein thrombosis: detention by CT and MR imaging. *AJR* 1999;172:1639-41.