

<https://doi.org/10.18233/apm.v44i3.2704>

Niño preescolar con leucemia en remisión y complicación infecciosa

Preschool child with leukemia in remission and infectious complication.

Francisco Javier Otero-Mendoza,¹ Isabel Beristain-Gallegos,² Rogelio Paredes-Aguilera,³ Eduardo López-Corella⁴

RESUMEN DE HISTORIA CLÍNICA

Niño de 3 años de edad acudió al Instituto referido por un médico particular al que consultó por infecciones respiratorias repetidas a lo largo de un año. La biometría hemática mostró bicitopenia (Hb 8.2 g/dL, plaquetas 87,000) por lo que lo refirió con nosotros. El niño había sido sano hasta la edad de 3 años, con padres y una hermana de 8 años sana. Los antecedentes obstétricos y perinatales no revelan datos pertinentes y contaba con un esquema de vacunación completo para la edad.

A su arribo al Instituto, estaba pálido, con adenopatías cervicales y axilares de hasta 1 cm. de diámetro, móviles, no dolorosas. Los campos pulmonares estaban limpios, con murmullo vesicular y los ruidos cardiacos eran rítmicos, sin agregados. El abdomen era blando, no doloroso, sin visceromegalias. El peso fue de 13.5 kg (p7, z -1.49), la talla de 99 cm (p31, z 0-50) y el Índice de Masa Corporal (IMC) de 13.8 (p2, z-199).

Ingresó para abordaje de síndrome linfoproliferativo. En sangre periférica se encontraron 81% de blastos y en el aspirado de médula ósea se consignó un inmunofenotipo HLADR 86%, CD10 1%, CD19 98%, CD34 99%, CD79 45%, IDNA 0.8951; se integró el diagnóstico de leucemia linfoblástica aguda de fenotipo B, CD10 negativo, hipodiploide, de riesgo habitual.

¹ Departamento de Infectología.

² Departamento de Radiología e Imagen.

³ Departamento de Hematología.

⁴ Departamento de Patología.

Instituto Nacional de Pediatría, Ciudad de México.

Correspondencia

Eduardo López Corella
tarto006@gmail.com

Este artículo debe citarse como: Otero-Mendoza FJ, Beristain-Gallegos I, Paredes-Aguilera R, López-Corella E. Niño preescolar con leucemia en remisión y complicación infecciosa. Acta Pediatr Mex 2023; 44 (3): 210-220.

Inició ventana esteroidea con buena respuesta y diez días después ingresó para ciclo de inducción con vincristina, daunorrubicina, prednisona y L-asparaginasa. Un mes después, con médula ósea en remisión M1 y enfermedad mínima residual de 0.1%, ingresó para primer ciclo de metotrexate.

Tres días después desarrolló fiebre de 38.2 °C, con hipoventilación basal derecha; con el diagnóstico de neumonía inició tratamiento con ceftriaxona. En la semana siguiente se quejaba de dolor abdominal, labstix positivo sangre +++ y el ultrasonograma reportó grosor de pared de 0.31 cm y edema interasa. Por sospecha de colitis neutropénica se inició metronidazol.

La fiebre aumentó y aparecieron datos clínicos de respuesta inflamatoria sistémica. Había mucositis oral grado 1, eritema perianal y evacuaciones diarreicas. Apareció una lesión maculopapular en tobillo izquierdo con un centro necrótico y halo eritematoso, lo cual hizo sospechar en émbolos sépticos y se inició meropenem y vancomicina. Un hemocultivo reportó crecimiento de *Candida kefyr* sensible a fluconazol; se inició cobertura antifúngica con este medicamento.

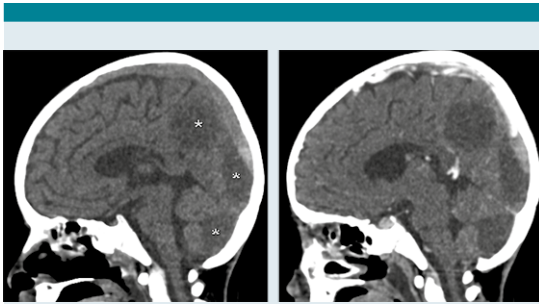
A lo largo de las siguientes dos semanas apareció coloración azulada en el dedo anular izquierdo y el doppler reportó ausencia de señal vascular por lo que se inició infusión de heparina. La lesión progresó a cambios necróticos con afectación de dedos adyacentes y apareció una nueva lesión necrótica en labio superior que se extendía a encía y paladar. Se acompañó de deterioro neurológico hasta 9 puntos en la escala de Glasgow, la tomografía cerebral mostró cambios sugestivos de infartos por émbolos sépticos y trombosis de senos meníngeos. (**Figuras 1,2**) Un ecocardiograma no mostró datos de endocarditis infecciosa. Se agregó al tratamiento piperacilina-tazobactam y anfotericina B liposomal.

Fue trasladado a la Unidad de Terapia Intensiva Pediátrica con datos clínicos de choque. Se agregó voriconazol para cobertura de *Aspergillus spp* y se cambió vancomicina por linezolid por su mejor penetración a tejido cerebral y pulmonar. El examen directo del exudado de la lesión en labio reportó hifas septadas macrosifonadas sugestivas de *Aspergillus spp* y se agregó capsfungina. Al tercer día en Terapia intensiva presentó hipotensión persistente, desaturación hasta 60% midriasis con arreflexia y paro cardiorrespiratorio que no revirtió a maniobras de reanimación cardiopulmonar.

COMENTARIO DE RADIOLOGÍA E IMAGEN (DRA. BERISTAIN)

Del extenso expediente radiológico de nuestro paciente, seleccionamos como más pertinentes para esta presentación la tomografía contrastada tomada antes de ser trasladado a la Unidad de Terapia Intensiva Pediátrica (**Figuras 1 y 2**) y una radiografía de tórax tomada con equipo portátil, (**Figura 3**) tomada 1 día antes de su deceso.

Ante datos clínicos sugestivos de afección de sistema nervioso central, se debe de buscar lesión intra axial, ya sea de origen vascular o infeccioso o, como es el caso en cuestión, ambos. Cuando la sospecha tiende más a algo de origen vascular (isquémico o hemorrágico) con un estudio tomográfico simple es suficiente, pero si existe la posibilidad de infección se sugiere que el estudio sea también con administración de medio de contraste endovenoso para mejor caracterización y cierre de las posibilidades diagnósticas. Cuando sea factible la realización de resonancia agnética ésta será el estudio de elección. Si las condiciones clínicas del caso lo hubieran permitido una angiotomografía toracoabdominal demostraría la afección multiorgánica de los émbolos sépticos.



Figuras 1. TC cráneo simple y contrastada, reconstrucción parasagital izquierda. Hipodensidades afectan sustancia gris y blanca de lóbulo parietal, occipital y hemisferio cerebeloso del lado izquierdo. En relación a infartos de origen por émbolos sépticos.

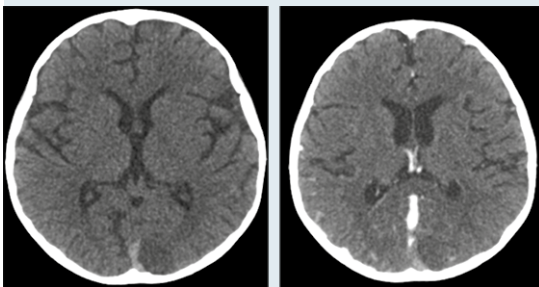


Figura 2. TC cráneo simple y contrastada. Cortes axiales a nivel del seno venoso recto donde se observa hiperdensidad en fase simple y defecto de llenado en la fase contrastada, lo que sugiere trombo venoso.

COMENTARIO ANATOMOPATOLÓGICO (DR. LÓPEZ CORELLA)

Este es un caso desafortunado de un niño leucémico curado de la leucemia, pero que sucumbió al tratamiento y al inevitable inmunocompromiso inherente. El estudio *post mortem* en este paciente tiene tres vertientes. Ilustra y analiza los daños causados por el *Aspergillus* en su modalidad más agresiva, la forma angioinvasiva diseminada característica de este escenario de

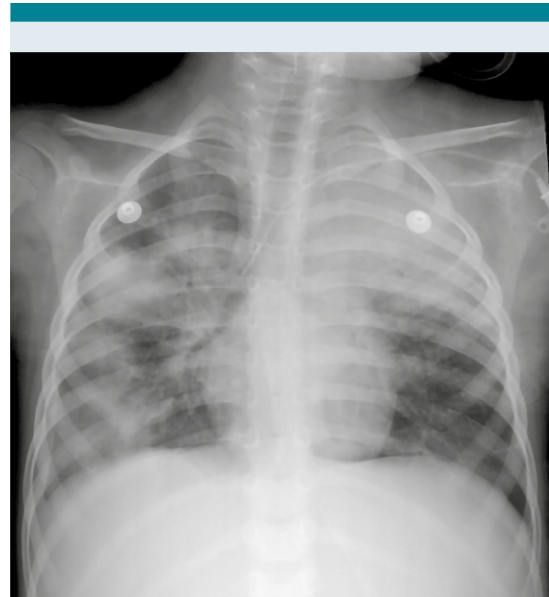

Figura 3. RX Tórax portátil. Presencia de catéter subclavio izquierdo con punta a nivel de unión cavoauricular superior. Cánula endotraqueal con punta a 7cm por arriba de la carina. Campos pulmonares con focos nodulares neumónicos de afección bilateral y multisegmentaria, con mayor afección del lóbulo superior izquierdo.

oportunismo. Una segunda vertiente es determinar si realmente este paciente estaba curado de su leucemia. Y una tercera es reflexionar sobre aquellos hallazgos anatomopatológicos para los que no tenemos una explicación cabal.

Esta forma grave de aspergilosis, la forma angioinvasiva diseminada ocupa masivamente las luces vasculares y se extiende al parénquima vecino (**Figura 4**) produciendo destrucción tisular, pero mucho de su efecto destructivo se deriva de la oclusión vascular que da lugar a hemorragias y a infartos.

En nuestro paciente encontramos extensas zonas de hemorragia y necrosis en pulmón, con vasos ocupados por micelios de *Aspergillus*, (**Figura 5**) lesiones necróticas se encontraron en muy

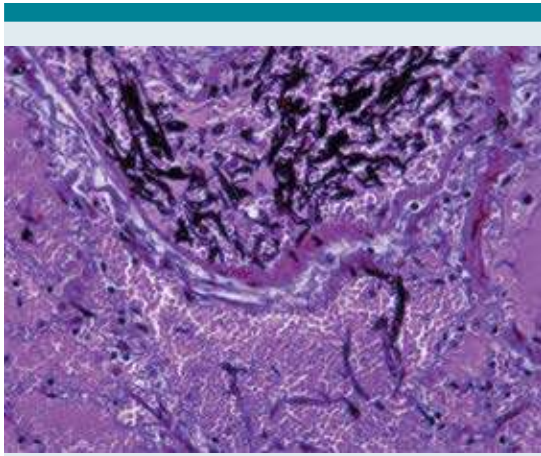


Figura 4. Un vaso pulmonar ocupado por micelio de *Aspergillus* con hifas que se extienden al tejido pulmonar hemorrágico adyacente. (Tinción de Grocott).

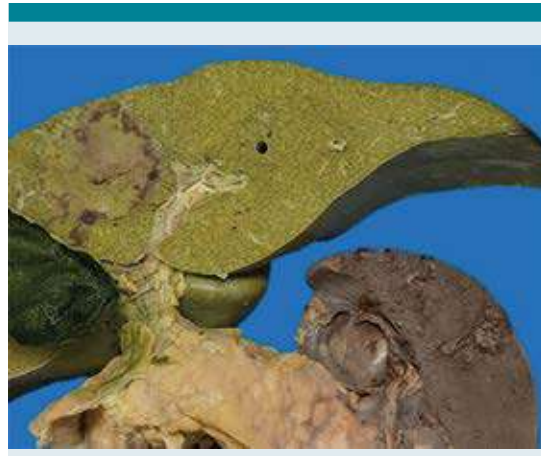

Figura 6. Lesiones necróticas extensas en hígado y bazo.

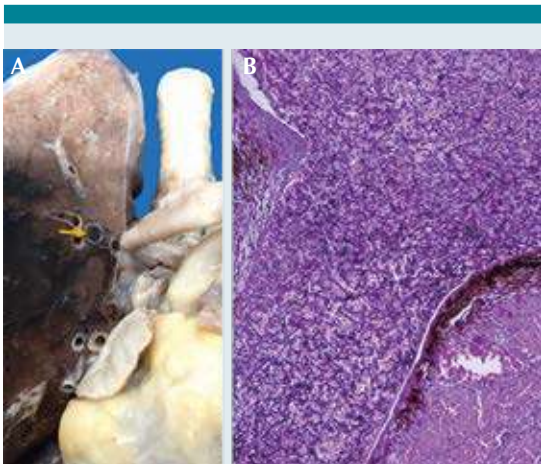

Figura 5. (Izquierda/A) Pulmón derecho con vasos mayores ocupados por trombos micóticos (fecha). (Derecha/B) Vaso pulmonar ocupado por micelio de *Aspergillus*.

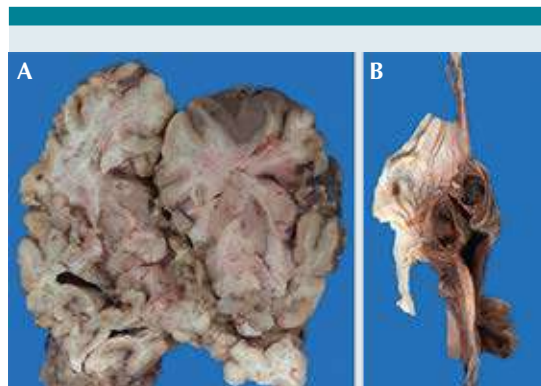


Figura 7. (Izquierda/A) Extensas lesiones hemorrágicas y necróticas en cerebro. (Derecha/B). Trombosis micótica de seno longitudinal superior.

numerosos órganos, notablemente en hígado, riñones, páncreas, bazo, (**Figura 6**) y sobre todo en cerebro donde la amplia destrucción parenquimatosa coincidía con trombosis de senos venosos. (**Figura 7**)

Las lesiones cutáneas, con extensa destrucción tisular en labio y paladar y en dedos (**Figura 8**) permitieron identificar al hongo en los últimos días del paciente. Evidentemente se trataba de un estado de diseminación sistémica del hongo y seguramente se hubiera encontrado en todos los sitios anatómicos donde se hubiera buscado. Encontramos además una glositis y faringitis con inclusiones de virus herpes, seguramente reactivado en el estado debilitado del paciente.

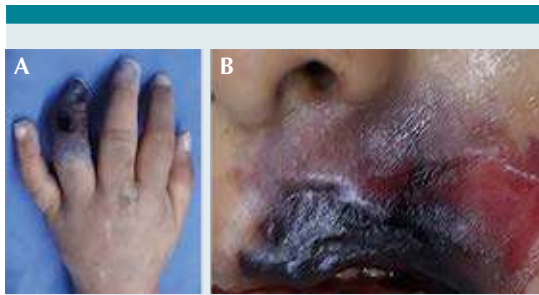

Figura 8. (Izquierda/A) Necrosis del cuarto dedo de mano izquierda. **(Derecha/B)** Necrosis de labio que se extendía a paladar.

Lo que no encontramos en ningún sitio fue evidencia de actividad leucémica. En muchos órganos, notablemente en corazón, encontramos prominentes focos de infiltrado linfoplasmocitario evidentemente no leucémicos, asociados a micelio de *Aspergillus*, con linfocitos tanto T (CD3+) como B (CD20+) pero sobre todo, con un componente sorprendente de células plasmáticas (CD138+); (**Figura 9**) esto fue particularmente notable en la médula ósea donde además de una población importante de linfocitos reactivos,

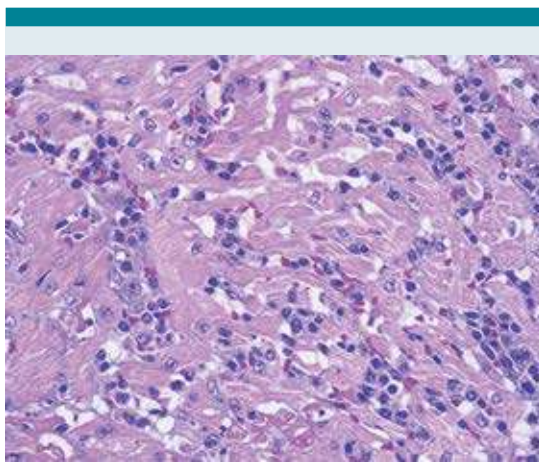


Figura 9. Infiltrados linfoplasmocitario en miocardio.

policlonales y por ende no leucémicos, había una presencia prominente de células plasmáticas que junto con macrófagos, algunos con clara actividad hemofagocítica, y algo de serie eritroide constituían el grueso de la población celular del órgano, con una presencia claramente menor de la serie granulocítica que suele ser con mucho la preponderante en condiciones normales. (**Figura 10**)

Este abatimiento de la serie granulocítica explica la profunda neutropenia que presentó el paciente y que propició la diseminación del *Aspergillus* pero no tenemos explicación para la notable presencia plasmocitaria en la médula ósea, donde no encontramos *Aspergillus*. Una explicación, admitidamente simplista, sería que ante la incapacidad de montar una respuesta inflamatoria granulocítica dada la neutropenia presente, nuestro paciente intentó enfrentarse a la diseminación micótica con una respuesta inmune humoral. Una explicación alternativa, más orientada a explicar el mecanismo, la propone Rogelio Paredes en su comentario más adelante.

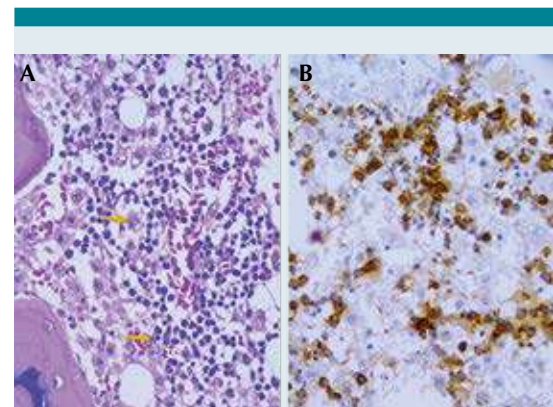


Figura 10. Médula ósea. **(Izquierda/A)** Macrófagos con fagocitosis de eosinófilos y linfocitos (flechas) y prominente infiltrado linfoplasmocitario. **(Derecha/B)** Predominio de células plasmáticas CD138+.

Diagnósticos principales del estudio de autopsia:

- **Leucemia aguda linfoblástica, en remisión hematológica e histopatológica.**
Infiltrados linfoides/plasmocitarios reactivos en miocardio, ganglios linfáticos y diafragma.
- **Médula ósea hipocelular, con plasmocitosis reactiva y hemofagocitosis y con depleción hematopoyética.**
- **Aspergilosis angioinvasiva diseminada.**
Trombos micóticas con infartos en pulmón, bazo, hígado, intestinos, riñones, páncreas, adrenal.
Encefalomalacia masiva, con trombosis micótica del seno sagital y vasos meníngeos.
Enterocolitis ulcerada con necrosis isquémica.
Necrosis de 3er y 4to dedo de mano derecha.
Necrosis de labio y paladar.
- **Glositis y faringitis herpética.**

COMENTARIO HEMATOLÓGICO (DR. PAREDES)

Respuesta inicial al tratamiento. Desde principios de la década de 1980 se hizo evidente que la reducción rápida de la población celular leucémica (carga tumoral) a la exposición a una terapia inicial, tenía mayor capacidad predictiva en cuanto al pronóstico que cualquier característica biológica de la célula leucémica o clínica y de laboratorio del huésped al momento del diagnóstico; este hallazgo se ha comprobado posteriormente en todos los subtipos de leucemia aguda linfoblástica (LAL) de la infancia (T, PCB, Ph+, lactantes).

Se han utilizado diversos métodos para evaluar la respuesta inicial al tratamiento, el más utilizado hasta la fecha, es el de la "ventana terapéutica" introducido por el grupo multicéntrico alemán

de tratamiento de las LAL (BFM), que consiste en evaluar la respuesta a la administración de una dosis de prednisona de 60 mg/m²/SC diario por vía oral por 7 días y una dosis de metotrexate intratecal el día 1, en una prefase (días-7 a 0) al tratamiento de inducción de la remisión. La respuesta a la prednisona se define como buena (BRP), si se observa una citorreducción en el número de blastos circulantes $< 1 \times 10^9/L$ o $< 25\%$ de blastos en el aspirado de médula ósea (AMO) el día 0 y como mala (MRP) cuando no se cumplen estos requisitos.

También se ha evaluado la respuesta inicial durante el tratamiento de inducción de la remisión con 3 agentes el día 7 o 14, y se define como la mejor respuesta en cuanto al pronóstico la rápida desaparición de blastos circulantes el día 7 y su persistencia como un indicador de mal pronóstico. Respecto al AMO una imagen de remisión el día 14 o antes (M1, $< 5\%$ de blastos) como el mejor indicador de valor pronóstico, en contraste con la imagen característica de una citorreducción lenta de la población celular leucémica ($> 25\%$ de blastos), indicador de un pésimo pronóstico.

Enfermedad residual mínima. Desde principios de la década de 1970, las leucemias agudas se han clasificado tradicionalmente en leucemias agudas linfoblásticas (LAL) y leucemias agudas mielocíticas (LAM) con base en las características morfológicas y/o citoquímicas de las células. A pesar de su utilidad clínica, en el diagnóstico y clasificación, su limitada capacidad analítica, es decir, poder identificar sólo una célula leucémica entre 20 células normales en el aspirado de médula ósea (criterio de remisión hematológica, M-1 $< 5\%$ blastos) hizo poco factible la aplicación del análisis morfológico a la investigación de enfermedad residual, por resultar un método insensible e impreciso.

Desde hace 25 años se incorporó tecnología más sofisticada al estudio de enfermedad residual me-

mejorando la capacidad de detección y medición de las células leucémicas ocultas, que puede llevarse a cabo por diversos métodos, los cuales poseen una sensibilidad y precisión por lo menos 100 veces mayor que la microscopía óptica, haciendo posible detectar 1 célula leucémica entre 1×10^4 a 1×10^6 células normales (una célula leucémica entre 10,000 células normales o hasta entre un millón).

Los métodos más utilizados para la medición son la reacción en cadena de la polimerasa (PCR) de la cadena pesada de inmunoglobulina (IgH) VDJ y/o los rearrreglos de los genes de receptores de las células T (TCR) o de genes de fusión o sus productos codificados (transcriptos BCR-ABL) específicos de leucemia, y la citometría de flujo multiparamétrica (CFM). En el pasado reciente también se ha implementado la secuenciación del ADN en el genoma o exoma. La detección y cuantificación de enfermedad residual mínima (ERM), por método molecular o CFM, han sido los más utilizados en las dos últimas décadas y dicho estudio aplicado durante la inducción de la remisión (días 15 y 30) y/o durante varias fases de la evolución (días 42, 78, etc.), está considerado actualmente como el indicador más importante de valor pronóstico. Ello obedece a que el método evalúa una interacción entre las características de la célula leucémica (genéticas, microambiente y quimiosensibilidad), el huésped (farmacocinética, farmacogenómica, apego) y la respuesta al tratamiento (eficacia).

Respecto al caso de este paciente, la ERM resultó positiva el día 15 de la inducción de la remisión reportando un valor de 0.1 y negativa el día 30 reportando un valor < 0.01 . Los órganos más afectados por la infiltración leucémica en el momento del diagnóstico son el hígado, bazo, ganglios linfáticos y huesos, pero cualquier tejido puede resultar afectado. En pacientes que fallecen una vez obtenida la remisión o en las semanas o meses siguientes por alguna com-

plicación, estando aún en remisión completa, es posible detectar en los estudios de autopsia, focos microscópicos residuales en hígado, testículos, SNC y riñones.

En el estudio actual no se encontraron focos microscópicos residuales, lo que indica una remisión robusta. A este respecto es importante señalar que se ha calculado la carga corporal de células leucémicas en el momento del diagnóstico y se ha informado que es de alrededor de un billón (1×10^{12}) y que cada célula leucémica pesa aproximadamente 10^{-9} Gm (1000 millones de células por gramo); en promedio entonces, un paciente con 100 Gm de tumor sólido en todos los tejidos tendría alrededor de 1×10^{11} (cien mil millones de células leucémicas) y con un kilo alrededor de 1×10^{12} (un billón de células leucémicas).

El tratamiento de inducción de la remisión disminuye el número de células leucémicas por debajo del nivel de detección convencional 1×10^9 o hasta 1×10^8 (1000 a 100 millones) y elimina toda evidencia de leucemia clínica y de laboratorio. El término remisión completa (RC) se aplica a este hecho, pero está claro que la desaparición de síntomas y signos de la enfermedad es sólo temporal. En efecto, si no se administra un tratamiento posterior la recurrencia se produce rápida y regularmente en un tiempo promedio de sólo dos meses. Los subtipos de LAL de precursor de células B que han alcanzado la remisión, requieren la administración de terapia prolongada durante 2 a 2.5 años.

El diagnóstico del niño fue de leucemia aguda linfoblástica que falleció por **una infección fulminante por *Aspergillus sp.***

La primera línea de defensa ante una infección microbiana es el sistema inmune innato, que consta de varios compartimentos que proporcionan diferentes formas de protección contra agentes patógenos. Mediante receptores de membrana e intracitoplásmicos denominados

de reconocimiento de patrones (PRRs, por sus siglas en inglés), uno de los más sofisticados de patrones moleculares asociados a patógenos (PAMP)-estructuras conservadas y que no se han modificado en las especies microbianas- y cuyas moléculas están compuestas por componentes de la pared celular, son capaces de detectar una infección, activar el sistema y desencadenar una respuesta inflamatoria inmediata, orquestada por citosinas proinflamatorias como el factor de necrosis tumoral (FNT), interleucina (IL)-1 e IL-6, activando simultáneamente múltiples vías de señalización.

Un aspecto importante de los hallazgos del estudio anatómico-patológico, es la infiltración prominente por células plasmáticas en la médula ósea. El CD30 es miembro de la familia de receptores FNT y se había considerado previamente como un marcador de la Enfermedad de Hodgkin y/o de algunos tipos de linfoma no-Hodgkin. Actualmente se sabe que el CD30 se expresa en linfocitos infectados por virus (VEB, VIH) y se encuentra elevado en infecciones crónicas, así como en linfocitos de pacientes con enfermedad autoinmune.

En estudios experimentales en modelos murinos, un grupo de investigadores produjo la expresión activa constitutiva crónica del receptor CD30 en linfocitos B y encontraron una expansión de linfocitos B1 y de plasmablastos dando como resultado el desarrollo de linfomas con fenotipo B1/plasmablasto. La señalización con CD30 al parecer aumentó la diferenciación de células plasmáticas al aumentar la activación de NF- κ B, promoviendo niveles elevados de STAT3 y STAT6 fosforilado e IRF4 nuclear. La conexión entre los sistemas inmune innato y adaptativo, y la integración estrecha de sus funciones en los mecanismos de defensa del huésped, podrían tal vez explicar una respuesta similar.

Otro aspecto interesante a considerar es que la hematopoyesis fetal se inicia el día 18 post

concepcional en el saco vitelino y las células tallo hematopoyética (HSC) definitivas emergen independientemente del complejo aorta-gónada-mesonefros durante la cuarta semana post concepcional (spc), para emigrar inicialmente al hígado del feto y posteriormente a la médula ósea, órgano que será el sitio principal de la hematopoyesis a partir del nacimiento. La ontogenia de los linfocitos B del ser humano es un proceso dinámico que dura toda la vida y se inicia en el útero alrededor de la sexta spc etapa en la cual ya es posible identificar progenitores primitivos, con diferente capacidad proliferativa y características fetales específicas.

Los linfocitos B se dividen en linfocitos B1 que forman parte del sistema inmune innato y linfocitos B2 que forman parte del sistema inmune adaptativo. Los progenitores B1 de los linfocitos B se han identificado en el ratón, en el saco vitelino, antes de la confirmación de células tallo definitivas (HSC) en el hígado, que para entonces ya presenta producción de linfocitos B1 y B2 y en el ser humano se han identificado linfocitos B1 en el cordón umbilical y en sangre periférica del adulto, pero no ha sido posible caracterizar adecuadamente aún los progenitores más primitivos. Sin embargo, se han descrito linfocitos B putativos en hematopoyesis fetal alrededor de la 10 spc en el hígado, que disminuyen paulatinamente a medida que se coloniza la médula ósea del feto. Se ha demostrado en modelos murinos, que los linfocitos B1 secretan espontáneamente anticuerpos naturales con un uso estereotipado de cadenas pesadas de inmunoglobulina M (IgH) sin ayuda de linfocitos T.

En el pasado reciente, se ha especulado si en algunos casos de leucemia del lactante la célula de origen fue un linfocito B1 como se ha documentado en el ratón. Algunos datos apuntan en este sentido y guardan cierta similitud con el caso de la sesión de hoy. Iniciación en etapas tempranas de la vida, inmunofenotipo de PCB CD10 -expresión aberrante de marcadores mie-

loides, rearrreglos frecuentes del gen KMT2A, la más frecuente la t(4;11) (q21;q23) que se reporta hasta en el 80% de los casos. Otro aspecto interesante es que en un modelo murino con la mutación Bcor el proceso se acompañó de mutaciones de JAK y sobreexpresión de CRLF2 y el uso elevado de IgH. El CRLF2 codifica un receptor linfopoyetina del estroma tímico, un receptor de citosina importante para el desarrollo de los linfocitos B1.

BIBLIOGRAFÍA

- Sperling S, Fiedler P, Lechner M. Chronic CD30 signaling in B cells results in lymphomagenesis by driving the expansion of plasmablasts and B1 cells. *Blood* 2019,133:2597-2609.
- Yoshimoto M. B-1 progenitor acute lymphoid leukemia. *Blood* 2019, 133: 2557-2558.
- Yin M, Chung YJ, Lindsley C. Engineered Bcor mutations lead to acute leukemia of progenitor B-1 lymphocyte origin in a sensitized background. *Blood* 2019,133:2610-2614.
- Jackson T, Ling R, Roy A. The origin of B-cells: human fetal B cell development and implications for the pathogenesis of childhood acute lymphoblastic leukemia. *Front Immunol* 2021, Feb 17;12:637975 doi: 10.3389/fimmu.2021.637975.

COMENTARIO CLÍNICO (DR. OTERO)

La aspergilosis invasiva (AI) afecta principalmente a niños con neutropenia profunda y prolongada asociada al uso de quimioterapia. Es una importante causa de morbimortalidad en pacientes portadores de leucemia aguda, síndrome mielodisplásico y trasplante de células progenitoras hematopoyéticas. El principal factor de riesgo para desarrollar AI son aquellos pacientes con neutropenia mayor a 14 días, leucemia mieloide aguda, reinducción a la remisión por recaídas, uso de esteroide a dosis elevadas (≥ 2 mg/kg) por tiempo prolongado (> 2 semanas). La enfermedad invasiva en el humano es causada con mayor frecuencia por *Aspergillus fumigatus*, seguido por *A. flavus*, *A. niger* y *A. terreus*. Más del 70% de las aspergilosis son producidas por *A. fumigatus* debido a que esta especie tiene

mayor virulencia por lo que se asocian hasta el 90% de todas las AI.¹

Cuando las conidias de *Aspergillus* son inhaladas pueden colonizar los senos paranasales o llegar a los pulmones. Cuando el sistema respiratorio tiene contacto con las conidias se desencadena una respuesta inmune coordinada para su eliminación a través del aclaramiento del moco por el sistema mucociliar. En la vía aérea los macrófagos son las células de primera línea de defensa contra la invasión por *Aspergillus*. Los neutrófilos también juegan un papel importante en la eliminación del hongo, ya que liberan proteasas y péptidos antimicrobianos, además de disminuir la disponibilidad del hierro como respuesta a la invasión fúngica.²

La gravedad de la enfermedad correlaciona con la intensidad de la inmunosupresión y varía la presentación clínica según el sitio de entrada. La vía de entrada más frecuente es por inhalación, seguida por ingestión, cornea y piel. En los pacientes con neutropenia prolongada asociada al uso de quimioterapia se encuentran pequeños focos pulmonares de crecimiento los cuales no se pueden controlar, y las hifas invaden los tejidos hacia los pequeños vasos ocasionando angioinvasión con la posibilidad de diseminación por contigüidad o vía hematogena ocasionando afección a diferentes órganos y sistemas con la presencia de trombos produciendo una infección fatal.^{2,3}

La presentación clínica más frecuente es la aspergilosis pulmonar invasiva. La triada clásica en pacientes neutropénicos se compone por: fiebre, dolor pleurítico y hemoptisis. Las manifestaciones inician con fiebre persistente de difícil control sin respuesta al manejo antibiótico, dolor torácico, disnea, tos en accesos que se puede acompañar de hemoptisis. En los casos que se presenta angioinvasión de arterias de pequeño y mediano calibre se puede desencadenar trombosis con diseminación hematogena sistémica

y aparición de placas eritematosas de rápido crecimiento con centro necrótico.

La aspergilosis cerebral puede encontrarse en el contexto de diseminación hematogena o por contigüidad de senos paranasales. La invasión micótica ocasiona la inflamación de las diferentes capas de los vasos cerebrales, lo que favorece la formación de trombos con oclusión vascular secundaria que ocasiona infartos que evolucionan a cerebritis o abscesos cerebrales. Los pacientes pueden encontrarse clínicamente asintomáticos con evidencia únicamente por estudios de imagen o presentar cefalea, alteraciones del estado de alerta y déficit neurológico.³

No es sencillo realizar el diagnóstico de AI debido a la posibilidad de colonización y contaminación de la vía aérea. La aspergilosis se clasifica en infección probada, infección probable, e infección posible. Para establecer la categoría del diagnóstico se debe considerar las características del paciente: a) patología de base, b) manifestaciones clínicas y estudios de imagen, y c) exámenes microbiológicos y la histología. La determinación del antígeno galactomanano junto con la tomografía axial computarizada (TAC) de pulmón son las pruebas no basadas en cultivo que ayudan más al diagnóstico. El lavado broncoalveolar está indicado en pacientes con alta sospecha de AI. Cuando se realiza se debe solicitar tinción, cultivo, galactomanano y reacción en cadena de la polimerasa (PCR).^{3,4}

El diagnóstico microbiológico se basa en observar en el examen directo las hifas en las muestras y el desarrollo de *Aspergillus* en los cultivos. Los hemocultivos para hongos tienen pobre valor diagnóstico debido a que generalmente son negativos.

La TAC de pulmón es estudio de imagen de elección ante la sospecha de AI. La imagen tomográfica se caracteriza por la presencia de consolidaciones rodeadas por un halo en vidrio esmerilado (signo

del halo). Al progresar la enfermedad los nódulos pueden cavitarse y el tejido necrótico se desprende del sano formando una imagen de semiluna. Ante la posibilidad de involucro de SNC se debe realizar TAC cerebral en busca de realce meníngeo, vasculitis, absceso cerebral, aneurismas micóticos y lesiones hemorrágicas.⁵

La infección probada se realiza por confirmación histológica o cultivo positivo de tejido estéril, la infección probable es la presencia de las características del huésped junto con manifestaciones clínicas y de imagen y criterios microbiológicos y la infección posible se considera cuando se cuentan las características del huésped y manifestaciones clínicas con estudios de imagen sugestivos.^{5,6}

El tratamiento de elección para la AI es el voriconazol debido a su eficacia y buen perfil de seguridad. Se ha demostrado la superioridad del voriconazol a comparación de la anfotericina B desoxicolato por mayor supervivencia a tres meses (71% vs 58%) y mejor evolución (53% vs 32%). La duración de la terapia no se tiene bien definida, pero puede estar determinada por la resolución de todos los signos y síntomas además de mejora de los factores predisponentes. La anfotericina liposomal se considera la alternativa de primera elección en caso de sospecha o confirmación de resistencia a voriconazol. En caso de evolución no satisfactoria se debe considerar tratamiento de rescate. En general, se recomienda el cambio del grupo terapéutico o tratamiento combinado. Se ha encontrado respuesta satisfactoria en la combinación de voriconazol con caspofungina o anfotericina liposomal más caspofungina.^{6,7}

CONCLUSIONES

La AI ocasiona una elevada morbilidad y mortalidad en pacientes con neutropenia profunda asociada a quimioterapia. Es capaz de ocasionar angioinvasión con la formación de trombos y

diseminación a diferentes órganos y sistemas. La presentación clínica es variable, por lo que es de vital importancia identificar los pacientes que tienen factores de riesgo además de considerar la clasificación de enfermedad en base a los criterios diagnósticos para poder implementar un tratamiento oportuno y así mejorar el pronóstico de vida del paciente.

REFERENCIAS

1. Fortúna J, Carratalá J, Gavaldá J, Lizasoain M, Salaverte M, de la Cámara F R. Recomendaciones sobre el tratamiento de la enfermedad fúngica invasiva por *Aspergillus* spp. y otros hongos filamentosos de la Sociedad Española de Enfermedades Infecciosas y Microbiología Clínica (SEIMC). Actualización 2011. *Enferm Infecc Microbiol Clin*. 2011;29:435-454.
2. Thompson GR, Young JA. *Aspergillus* Infections. *N Engl J Med*. 2021;385(16):1496-1509
3. Monsereenusorn C, Sricharoen T, Rujkijyanont P, Suwanpakdee D, Photia A, Lertvitatpong N, Traivaree C. Clinical Characteristics and Predictive Factors of Invasive Fungal Disease in Pediatric Oncology Patients with Febrile Neutropenia in a Country with Limited Resources. *Pediatric Health, Medicine and Therapeutics*. 2021;12 335–345
4. Groll AH, Pana D, Lanternier F, Mesini A, Ammann RA, Averbuch D. 8th European Conference on Infections in Leukaemia: 2020 guidelines for the diagnosis, prevention, and treatment of invasive fungal diseases in pediatric patients with cancer or post-haematopoietic cell transplantation. *Lancet Oncol*. 2021;22(6):e254-e269.
5. Katragkou A, Fisher BT, Groll AH, Roilides E, Walsh TJ. Diagnostic Imaging and Invasive Fungal Diseases in Children. *J Pediatric Infect Dis Soc*. 2017;6(suppl_1):S22-S31
6. Fortun J, Meije Y, Fresco G, Moreno S. *Aspergilosis*. Formas clínicas y tratamiento. *Enferm Infecc Microbiol Clin*. 2012;30(4):201–208
7. Lamberto J, Domínguez C, Arechavala A, Saúl P, Chadiack V, Cunto E. *Aspergilosis* invasiva: definiciones, diagnóstico y tratamiento. *Medicina (Buenos Aires)* 2023; 83: 82-95.