



Endocarditis infecciosa por *Granulicatella adiacens* en un niño con cardiopatía congénita. Reporte de Caso

Infective endocarditis due to *Granulicatella adiacens* in a child with congenital heart disease. Case Report

Carito Yeniffer Nery-Zavaleta,¹ Viviana Nario-Lazo,² Susan Verónica Genaro-Saldaña³

Resumen

INTRODUCCIÓN: La endocarditis infecciosa (EI) por *Granulicatella adiacens* es una enfermedad rara en los niños difícil de tratar, pero con una morbimortalidad significativa. Los niños con cardiopatías congénitas (CC) tienen un mayor riesgo de desarrollar EI.

PRESENTACIÓN DE CASO: Niño de siete años con antecedente de atresia pulmonar, conducto arterioso persistente (CAP), comunicación interventricular (CIV) no corregida y múltiples colaterales aortopulmonares (MAPCAS), que presentaba signos y síntomas de EI, con vegetaciones en el ecocardiograma y cultivo positivo para *Granulicatella adiacens*. Recibió ceftriaxona más vancomicina durante seis semanas y gentamicina durante las dos primeras semanas. El paciente desarrolló glomerulonefritis inmunomediada e insuficiencia renal aguda. Se logró una mejoría clínica y de laboratorio; y no se encontró vegetaciones cuando fue dado de alta.

CONCLUSIONES. La EI por *Granulicatella* es una entidad que debe considerarse en la población pediátrica con CC, especialmente de tipo cianótico. El tratamiento con β -lactámicos más aminoglicósidos suele ser la terapia empírica de primera línea. La vancomicina también puede ser una opción farmacológica alternativa en cepas resistentes. Sugerimos hacer un seguimiento aproximado de la afectación renal que puede desarrollarse como complicación de la propia EI, así como por nefrotoxicidad por fármacos.

PALABRAS CLAVES: Endocarditis infecciosa, *Granulicatella adiacens*, cardiopatía congénita, glomerulonefritis inmunomediada, insuficiencia renal aguda.

Abstract

INTRODUCTION: Infective endocarditis (IE) due to *Granulicatella adiacens* is a rare disease in children, but with significant morbidity and mortality. Children with congenital heart disease (CHD) are at increased risk of developing IE, and *Granulicatella* species endocarditis can be difficult to treat.

PRESENT THE CASE: Seven-year-old male patient with a history of pulmonary atresia, patent ductus arteriosus (PDA), uncorrected ventricular septal defect (VSD) and multiple aortopulmonary collaterals (MAPCAS), who presented signs and symptoms of IE, with vegetations on echocardiogram and a positive blood culture for *Granulicatella adiacens*. He received ceftriaxone plus vancomycin for six weeks and gentamicin for the first two weeks. The patient developed immune-mediated glomerulonephritis and acute renal failure. A clinical and laboratory improvement was achieved; and no vegetation was found at discharge.

CONCLUSIONS: IE due to *Granulicatella* is an entity that should be considered in the pediatric population with CHD, especially of the cyanotic type. Treatment with β -lactams plus aminoglycosides is usually first-line empirical therapy. Vancomycin may also be an alternative drug option in resistant strains. We suggest an approximate follow-up of kidney involvement that can develop as a complication of IE itself, as well as due to drug nephrotoxicity.

KEYWORDS: Infective endocarditis, *Granulicatella adiacens*, congenital heart disease, immune-mediated glomerulonephritis, acute kidney failure

¹Médico residente de Pediatría del Instituto Nacional de Salud del Niño, Breña, Lima – Perú. Universidad Nacional Mayor de San Marcos, Lima-Perú. <https://orcid.org/0000-0002-2669-1052>

²Cardiólogo Pediatra del Instituto Nacional de Salud del Niño, Breña Lima-Perú. <https://orcid.org/0000-0002-4501-0814>

³Médico Pediatra del Instituto Nacional de Salud del Niño, Breña, Lima - Perú Universidad Peruana Cayetano Heredia, Lima-Perú. <https://orcid.org/0000-0003-2572-6708/print>

Recibido: 02 de junio de 2021

Aceptado: 25 de mayo de 2022

Correspondencia:

Carito Yeniffer Nery-Zavaleta
caritoneryz12@gmail.com
<https://orcid.org/0000-0002-2669-1052>

Este artículo debe citarse como: Carito Yeniffer Nery Zavaleta VY, Nario Lazo V, Genaro Saldaña SV. Endocarditis infecciosa por *Granulicatella adiacens* en un niño con cardiopatía congénita. Reporte de Caso. Acta Pediatr Mex 2022; 43 (3): 174-78.

INTRODUCCIÓN

El *Granulicatella adiacens* es un microorganismo raro, suele causar endocarditis bacteriana y bacteriemia.¹ La endocarditis infecciosa (EI) es una enfermedad poco frecuente en los niños, pero con una morbimortalidad significativa. Los niños con cardiopatías congénitas (CC), especialmente cianóticos, tienen un mayor riesgo de desarrollar EI.^{2,3} Se han informado pocos casos de EI causada por *Granulicatella adiacens* en niños en todo el mundo.

REPORTE DE CASO

Niño de siete años procedente de Callao-Lima con atresia pulmonar, conducto arterioso persistente, comunicación interventricular no corregida y múltiples colaterales aorto-pulmonares (MAPCAS), quien acudió a consultorio externo de pediatría con historia de dos semanas de fiebre intermitente, malestar y petequias en ambas extremidades inferiores. Se sospechó de EI y fue hospitalizado en nuestra institución.

Sus signos vitales al ingreso fueron: T ° 37,8 ° C (100°F), FC 112 lpm, SatO₂ 86% con FiO₂ 21%. El examen físico reveló un niño desnutrido con múltiples caries dentales, petequias en las extremidades inferiores, dedos en palillo de tambor y hepatomegalia. En el examen cardiológico presentaba S1 normal y S2 único, con soplo holosistólico IV / VI en borde paraesternal izquierdo.

Las pruebas de laboratorio al ingreso se muestran en el **cuadro 1**. El ecocardiograma transtorácico reveló una vegetación de 18,7 x 8,3 mm en el velo anterior de la válvula tricúspide (**Figura 1**). Se obtuvieron dos hemocultivos con 24 horas de diferencia. Se inició tratamiento antibiótico empírico con gentamicina 6 mg / kg / día y ceftriaxona 100 mg / kg / día. También se realizó una transfusión de unidad de paquete globular. En el cuarto día, ambos hemocultivos dieron

positivo para *G. adiacens*. Las pruebas de sensibilidad antibiótica no estuvieron disponibles debido a la falta de puntos de corte establecidos para estas bacterias en la prueba de difusión en disco realizada en nuestra institución.

A pesar de la terapia antimicrobiana, en los días ocho y nueve, el paciente persistió con una temperatura de hasta 37,8 ° C (100 ° F), por lo que se añadió vancomicina 55 mg / kg / día al tratamiento. El día 12 se obtuvo el primer hemocultivo estéril; pero los laboratorios mostraron azoemia persistente, proteinuria y hematuria, por lo que se suspendió la gentamicina. Al día 21, hubo una mejoría notoria de los recuentos de laboratorio. El paciente, estando hospitalizado, fue intervenido quirúrgicamente para drenaje de absceso dentoalveolar. Antes del alta se realizó un nuevo ecocardiograma transtorácico sin encontrar vegetación residual. Nueve meses después, se le realizó seguimiento por consulta externa de Cardiología, donde el ecocardiograma transtorácico no mostró nuevas vegetaciones.

DISCUSIÓN

Las CC cianóticas son el grupo de CC más común entre los niños con EI. En estos pacientes se ha informado una tasa de incidencia de EI de 20,7 (15,4-27,7, IC del 95%) por 10000 personas-año.⁴ La gran mayoría de los organismos que causan la EI en los niños son cocos grampositivos.⁵ Datos recientes informan que la endocarditis con cultivo negativo (ECN) se diagnostica en el 44% de los pacientes con diagnóstico clínico de endocarditis.⁶ Las causas más comunes de ECN son la terapia antibiótica reciente o la infección causada por organismos exigentes como las especies *Abiotrophia* y *Granulicatella*, que se relacionan especialmente con pacientes con mala salud dental o sometidos a procedimientos dentales.⁵ *Granulicatella adiacens* es la variante que con mayor frecuencia causa endocarditis. El crecimiento de este patógeno en hemocultivos convencionales puede ser

Cuadro 1. Características bioquímicas de la Endocarditis infecciosa por *G. adiacens*

Días de hospitalización	Día 0	Día 12	Día 21	Día 42
Características bioquímicas (UM) *				
Hemoglobina (g/dL)	7,8	10,8	-	13,6
Leucocitos (/mm ³)/PMN (%)	10 600/68	7120/48	-	6800/54
PCR(mg/dL)	2,84	2,17	0,34	0.06
Urea (mg/dL) / Creatinina (mg/dL)	44/0,56	68/0,63	47/0,52	43/0,36
C3 (mg/dL)/C4 (mg/dL)	43/5	-	98/8	
Complete urine test				
• Hemoglobina/Proteínas	4+/1+	2+/1+	1+/-	1+/-
• Hematíes (/campo)	>100	>100	3 a 5	8 a 10

* UM: Unidad de Medida, PCR: Proteína C reactiva

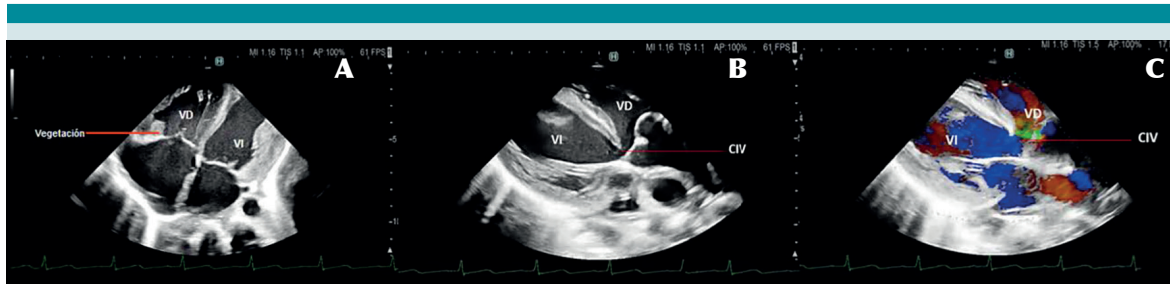


Figura 1. (A) Imagen de ecocardiograma que muestra vegetación en el velo anterior de la válvula tricúspide. (B) Se muestra la comunicación interventricular (CIV). (C) Imagen de ecocardiograma con doppler donde se muestra la CIV.

difícil porque requieren medios de cultivo tipo BACTEC o Bact ALERT, que contienen factores de crecimiento como fosfato de piridoxal o L-cisteína para su crecimiento.⁷

Dos casos de EI por *G. adiacens* en niños fueron publicados en 2013 por De Luca et al., la primera fue una niña de siete años con síndrome de Shone a quien se le realizó una coartectomía y el procedimiento de Ross-Konno más valvuloplastia mitral a los seis años. En el momento del diagnóstico de EI, el paciente fue tratado con vancomicina más gentamicina como terapia inicial. Debido a la recurrencia de la fiebre en el cuarto día de tratamiento, se rotó a vancomi-

cina más meropenem, que finalmente completó durante dos semanas. Se aisló *G. adiacens* en hemocultivo, no se pudieron realizar pruebas de susceptibilidad antibiótica; y se evidenció en el ecocardiograma una vegetación de 10 x 2 mm en el homoinjerto. Debido a disfunción del conducto, se colocó un homoinjerto de válvula pulmonar. Seis meses después el paciente se encontraba en buen estado y tenía hemocultivos negativos.⁸

El segundo caso fue un niño de cinco años con estenosis pulmonar infundibular y posible EI según los criterios de Duke, mostró un hemocultivo positivo para *G. adiacens*, pero sin evidencia

de vegetaciones en ecocardiogramas. Recibió tratamiento empírico con cefotaxima y gentamicina, pero los cultivos revelaron resistencia a β -lactámicos. El paciente persistió con fiebre por lo que se rotó la terapia a meropenem más ciprofloxacino, observándose defervescencia a la semana de tratamiento. El paciente tuvo tres hemocultivos estériles y completó los antibióticos por un total de cuatro semanas. De Luca y col. afirman que un régimen de combinación de antibióticos que incluya meropenem debe considerarse como tratamiento de segunda línea en pacientes que no responden a las recomendaciones convencionales.⁸

La endocarditis por especies de *Granulicatella* puede ser difícil de tratar. La American Heart Association recomienda que la ECN en las válvulas cardíacas nativas se trate como enterococos, con penicilina G o ampicilina más gentamicina durante cuatro a seis semanas.⁵ La Sociedad Europea de Cardiología recomienda el uso de penicilina G, ceftriaxona o vancomicina durante seis semanas, en combinación con un aminoglucósido durante al menos las dos primeras semanas.⁹ El tratamiento utilizado en nuestro paciente fue comparable con las recomendaciones de las guías internacionales. Inferimos que tratamos una cepa resistente a β -lactámicos por fiebre persistente después del tratamiento inicial con ceftriaxona más gentamicina, así como un primer cultivo estéril obtenido tres días después del tratamiento con vancomicina; sin embargo, no pudimos obtener su patrón de susceptibilidad y finalmente se completó su tratamiento con ambos fármacos.

Considerando la creatinina sérica alta como su valor basal (que es más congruente con su mal estado nutricional), nuestro paciente desarrolló falla renal aguda desde el ingreso que se agravó tras la administración de fármacos. La IRA ocurre en alrededor del 7% de los niños con EI² y puede ser causada por glomerulonefritis mediada por inmunocomplejos, e infartos o abscesos relacionados

con émbolos.^{2,5} La hematuria, la proteinuria, la hipocomplementemia y la azoemia son hallazgos constantes en pacientes con compromiso renal,¹⁰ como en nuestro paciente. Además, el daño renal puede agravarse por nefritis intersticial aguda inducida por fármacos o necrosis tubular aguda. El uso concomitante y la duración durante la cual los pacientes reciben fármacos nefrotóxicos, como aminoglucósidos y vancomicina, aumentan el riesgo de desarrollar IRA.¹¹

CONCLUSIONES

La endocarditis por *Granulicatella* es una entidad que debe considerarse en la población pediátrica con CC, especialmente de tipo cianótico. El tratamiento con β -lactámicos más aminoglucósidos suele ser la terapia empírica de primera línea. La vancomicina también puede ser una opción farmacológica alternativa en cepas resistentes. Sugerimos hacer un seguimiento aproximado de la afectación renal que puede desarrollarse como complicación de la propia EI, así como por nefrotoxicidad por fármacos.

REFERENCIAS

1. Christensen JJ, Facklam RR. *Granulicatella* and *Abiotrophia* species from human clinical specimens. *J Clin Microbiol* 2001; 39: 3520–3. DOI: 10.1128 / JCM.39.10.3520-3523.2001
2. Gupta S, Sakhuja A, McGrath E, Asmar B. Trends, microbiology, and outcomes of infective endocarditis in children during 2000–2010 in the United States. *Congenit Heart Dis* 2017; 12: 196. DOI: 10.1111 / chd.12425
3. Ware AL, Tani LY, Weng HY, Wilkes J, Menon SC. Resource utilization and outcomes of infective endocarditis in children. *J Pediatr* 2014; 165: 807. DOI: 10.1016 / j.jpeds.2014.06.026
4. Rushani D, Kaufman JS, Ionescu-Iltu R, Mackie AS, Pilote L, Therrien J, et al. Infective endocarditis in children with congenital heart disease: cumulative incidence and predictors. *Circulation* 2013; 128: 1412–19. DOI: 10.1161 / CIRCULATIONAHA.113.001827
5. Baltimore RS, Gewitz M, Baddour LM, Beerman LB, Jackson MA, Lockhart PB, et al. Infective endocarditis in childhood: 2015 update: A scientific statement from the American Heart Association. *Circulation* 2015; 132: 1487–1515. DOI: 10.1161 / CIR.0000000000000298

6. Leyva Salmerón, Mirna Xitlalli. Endocarditis infecciosa en el Instituto Nacional de Pediatría en un periodo de 10 años. (Trabajo de grado de especialización). Universidad Nacional Autónoma de México, México. 2018. Recuperado de <https://repositorio.unam.mx/contenidos/153069>
7. Shailaja TS, Sathiavathy KA, Govindan U. Infective endocarditis caused by *Granulicatella adiacens*. Indian Heart J 2013; 65: 447-449. DOI: 10.1016 / j.ihj.2013.06.014
8. De Luca M, Amodio D, Chiurchiù S, Casteluzzo MA, Caló FI, D'Argenio P. *Granulicatella* bacteraemia in children: two cases and review of the literature. BMC Pediatrics 2013; 13: 61. DOI <https://doi.org/10.1186/1471-2431-13-61>
9. Habib G, Lancellotti P, Antunes MJ, Bongiorni MG, Casalta JP, Del Zotti F, et al. Guía ESC 2015 sobre el tratamiento de la endocarditis infecciosa. Rev Esp Cardiol 2016; 69: 1-49. DOI: 10.1016/j.recesp.2015.11.015
10. Boils CL, Nasr SH, Walker PD, Couser WG, Larsen CP. Update on endocarditis-associated glomerulonephritis. Kidney Int 2015; 87:1241-1249. DOI: 10.1038 / ki.2014.424
11. Ritchie BM, Hirning BA, Stevens CA, Cohen SA, DeGrado JR. Risk factors for acute kidney injury associated with the treatment of bacterial endocarditis at a tertiary academic medical center. J Chemother 2017; 29: 292-298. DOI: 10.1080 / 1120009X.2017.1296916