

## Acné pediátrico

### Pediatric acne

Gustavo Adolfo Lizardo-Castro,<sup>1</sup> Katia Farina Aguilar-Gutiérrez<sup>2</sup>

#### Resumen

El acné vulgar es una enfermedad común, inflamatoria y multifactorial de la unidad pilosebácea que afecta, primariamente, a los adolescentes; sin embargo, puede encontrarse a cualquier edad. Cuando ocurre entre el nacimiento y los 12 años se denomina acné pediátrico, el que con base en la edad de inicio se ha categorizado en acné neonatal, infantil, de la mediana niñez y preadolescente. La importancia de esta categorización reside en los procesos etiopatogénicos implicados, curso, complicaciones y pronóstico.

El acné neonatal que coexiste en las primeras 8 semanas de la vida tiene excelente pronóstico y no requiere tratamiento. El acné infantil ocurre de 8 semanas a 1 año; la mayoría cursa sin complicaciones y tiene la implicación de padecer acné severo en la adolescencia. El acné de la mediana niñez aparece entre 1 y 7 años, periodo en el que virtualmente no existen hormonas adrenales ni gonadales, por lo que debe investigarse una endocrinopatía subyacente. En cambio, el acné preadolescente, entre los 7 y 12 años, es muy frecuente y considerado normal. Sin embargo, en todo paciente con síntomas y signos de hiperandrogenismo deberá investigarse un trastorno endocrinológico.

El conocimiento del acné pediátrico permitirá al médico tratante o al pediatra sospechar la existencia de una enfermedad subyacente. La influencia de la dieta occidental en la severidad del acné se ha demostrado y está adquiriendo mayor relevancia. El tratamiento pronto y efectivo del acné reduce la repercusión psicosocial del paciente. Sin embargo, se requieren investigaciones futuras para determinar ese efecto en el paciente pediátrico.

**PALABRAS CLAVE:** Acné vulgar; Unidad pilosebácea; Pediátrico; Neonatal; Infantil; Mediana niñez; Preadolescente; Hiperandrogenismo; Pronóstico; Resultado del tratamiento.

#### Abstract

Acne vulgaris is a common, inflammatory and multifactorial disease of the pilosebaceous unit that primarily affects adolescents; however, it can be found at any age. When it occurs between birth and 12 years of age it is called pediatric acne, which based on the age at onset has been categorized into neonatal, infantile, middle childhood and preadolescent acne. The importance of this categorization lies in the etiopathogenic processes involved, course, complications and prognosis.

Neonatal acne coexisting in the first 8 weeks of life has an excellent prognosis and does not require treatment. Infantile acne occurs from 8 weeks to 1 year; most of them course without complications and have the implication of severe acne in adolescence. Middle childhood acne appears between 1 and 7 years, a period in which there are virtually no adrenal or gonadal hormones, so an underlying endocrinopathy should be investigated. In contrast, preadolescent acne, between 7 and 12 years of age, is very common and considered normal. However, in any patient with symptoms and signs of hyperandrogenism, an endocrinologic disorder should be investigated.

Knowledge of childhood acne will allow the treating physician or pediatrician to suspect the existence of an underlying disease. The influence of the Western diet on the severity of acne has been demonstrated and is becoming more relevant. Prompt and effective treatment of acne reduces the psychosocial impact on the patient. However, future research is needed to determine this effect in the pediatric patient.

**KEYWORDS:** Acne vulgaris; Pilosebaceous unit; Adolescents; Neonatal; Middle childhood; Prognosis neonatal acne; Infantile acne; Hyperandrogenism; Treatment outcome.

<sup>1</sup> Dermatólogo Pediatra, Depto. de Pediatría, Servicio de Dermatología, Hospital Escuela Universitario, Tegucigalpa, Honduras. Docente Universidad Nacional Autónoma de Honduras.

<sup>2</sup> Dermatóloga, egresada del Posgrado de Dermatología, Universidad Nacional Autónoma de Honduras.

**Recibido:** 7 de abril 2020

**Aceptado:** 26 de enero de 2021

#### Correspondencia:

Gustavo Adolfo Lizardo-Castro  
glizardoc@yahoo.com

**Este artículo debe citarse como:** Lizardo-Castro GA, Aguilar-Gutiérrez KF. Acné pediátrico. Acta Pediatr Méx 2021; 42 (4): 177-91.

## ANTECEDENTES

El acné vulgar es una enfermedad común, inflamatoria, crónica y multifactorial de la unidad pilosebácea. Afecta a pacientes de todas las edades, desde neonatos a adultos, siendo más frecuente en adolescentes y adultos jóvenes, con prevalencia del 85% entre los 12 y 24 años.<sup>1,2</sup> En las últimas tres décadas, investigaciones sobre acné han determinado la epidemiología y los procesos fisiopatológicos que permiten la comprensión de las manifestaciones clínicas observadas en niños desde el nacimiento a los 12 años.

El primer caso de acné infantil fue registrado en la literatura médica en 1913, reportándose para 1942 un total de 12 casos.<sup>3</sup> Los artículos revisados evidenciaron que el término acné neonatal y acné infantil se ha empleado indistintamente al acné que se manifiesta durante el primer año de la vida.<sup>3-5</sup> A partir de la década de los 90's se le llamó acné neonatal al que está presente al nacimiento o en los primeros meses, acné infantil al que se manifiesta usualmente entre los 3 a 6 meses de vida,<sup>6-9</sup> acné de la mediana niñez al que ocurre entre 1 y 7 años y acné preadolescente, de los 7 a 12 años. De esta manera, se categorizó el acné pediátrico,<sup>10-15</sup> pero sin una demarcación precisa entre el acné neonatal y el comienzo del acné infantil.

En 2013 se aprobaron las primeras recomendaciones para el diagnóstico y manejo del acné pediátrico<sup>16</sup> con el respaldo de la Academia Americana de Pediatría, determinándose que las 6 semanas de edad marcaba el límite entre el acné neonatal y el acné infantil. Previamente, en 2012, un grupo europeo de expertos publicaron guías basadas en evidencia para el tratamiento del acné, las cuales excluyeron el acné neonatal y el acné infantil.<sup>17,18</sup>

El objetivo de esta investigación fue: ampliar el conocimiento del acné pediátrico para que el

médico de primer contacto, y principalmente el pediatra, proporcione un abordaje adecuado, evitando estudios innecesarios, tratamientos inapropiados y referencias inoportunas.

## Estrategia de investigación

Revisamos las bases de datos de Pubmed, Hinari, Summon y Embase, en idioma inglés y de Lilacs, Scielo y la Revista Honduras Pediátrica en español. Nuestra estrategia incluyó búsquedas separadas por cada sección, combinando los términos acné vulgaris con: pediátrico, niñez, infancia, neonatal, neonatorum, infantil, mediana niñez, preadolescente, prepuberal, juvenil, hiperandrogenismo, etiología, epidemiología, patogénesis, clasificación, diagnóstico, diagnóstico diferencial, tratamiento, autoestima, identidad, calidad de vida y dieta.

Como criterios de selección se incluyeron trabajos científicos sobre acné vulgaris pediátrico, como casos clínicos, artículos de revisión, guías basadas en evidencia, estudios aleatorizados y metanálisis, publicados entre enero de 1970 al 10 de junio de 2020, incluyendo ambos sexos y preferentemente en menores de 12 años de edad. Los artículos seleccionados incluyeron estudios relevantes sobre epidemiología, patogénesis, diagnóstico, complicaciones y tratamiento del acné, así como su impacto psicosocial y la influencia de la dieta, tomando en cuenta su importancia histórica, vinculación con el tema y actualización. Fueron excluidos artículos duplicados, sin importancia histórica, no vinculados con la temática, desactualizados y publicados fuera del periodo indicado.

En la búsqueda resultaron numerosos y diversos trabajos científicos, siendo distribuidos entre los autores. A partir del tamizaje inicial por título y resumen y posterior tamizaje con lectura del artículo completo, aplicando los criterios de inclusión, ambos autores, de común acuerdo, identificaron 74 trabajos científicos.

## Epidemiología

El acné típicamente se manifiesta en la adolescencia con un pico de incidencia de 14-16 años en niñas y de 16-19 años en varones.<sup>19,20</sup> La prevalencia del acné pre-adolescente, aunque variable, es más frecuente de lo que podría esperarse. Lucky y cols. reportó 78% de acné en niñas entre 8-12 años de edad y 50% en varones de 10 y 11 años y la severidad del acné se correlacionó con la madurez puberal.<sup>2,21</sup> Otro estudio encontró una prevalencia en ambos sexos de 76.4% en el rango de edad de 10-12 años y de 41.6% de los 7-9 años.<sup>20</sup> Por su parte Napolitano y cols. reportaron una prevalencia de acné del 34.3% en 683 escolares de 9 a 14 años de ambos sexos, porcentaje similar al reportado en niños coreanos (36.2%), pero superior al de Taiwán (17.5%).<sup>22</sup> En Perú se encontró una prevalencia de 16.3% y de 71.2% a los 12 y 17 años, respectivamente.<sup>23</sup>

El acné pediátrico está iniciándose a edades tan tempranas como a los 8 y 9 años.<sup>24-27</sup> Un estudio del Instituto Nacional de Pediatría de México reportó acné entre las 10 dermatosis más frecuentes, iniciándose en el género femenino alrededor de los 10 años y a los 12 en varones.<sup>28</sup> La tendencia al desarrollo más temprano de acné está más relacionada a la maduración puberal que a la edad.<sup>24,25</sup>

Un estudio reportó edad de inicio de la pubertad a los 10.2 y 9.6 años, en niñas blancas y afroamericanas, respectivamente.<sup>29</sup> El acné ocurre más temprano y más severo si existe historia familiar positiva. Varios estudios retrospectivos en gemelos han demostrado una posible base genética, heredándose en el 78% en los familiares de primer grado.<sup>2</sup> Todas las razas son afectadas pero los caucásicos tienden a tener formas más severas que los afroamericanos.<sup>30</sup> La severidad del acné en la adolescencia es más común a mayor edad, raza blanca, género femenino y mejor nivel socioeconómico.<sup>31</sup>

Dentro de los factores de riesgo de acné moderado/severo se encuentran: antecedentes familiares (polimorfismo genético IL-1A -889 entre otros),<sup>32</sup> índice de masa corporal mayor de 23 Kg/m<sup>2</sup>, consumo de leche, inicio temprano de acné comedonal, altos niveles séricos de hormona dehidroepiandrosterona sulfato (DHEAS),<sup>25,28</sup> y el contenido y composición de los lípidos de la superficie de la piel.<sup>33</sup> La oclusión de la superficie de la piel con productos grasos, la ropa y la sudoración pueden empeorar el acné.<sup>34</sup>

## Patogénesis

Están implicados cuatro factores patogénicos clave para su desarrollo: hiperproliferación y descamación epidérmica folicular formando el microcomedón; exceso en la producción de sebo facilitada por los andrógenos adrenales y gonadales que incrementa el taponamiento del ostium folicular; colonización del *Cutibacterium acnes* (*C. acnes*), conocido previamente como *Propionibacterium acnes* que produce mediadores proinflamatorios como la interleucina-1 (IL-1), factor de necrosis tumoral alfa (FNT- $\alpha$ ), numerosas lipasas, proteasas, etc. y junto a los receptores Toll-like contribuyen a la cascada inflamatoria, eventos dentro del distendido folículo provocando su ruptura vaciando bacterias y citoquinas a la dermis provocando intensa reacción inflamatoria (el cuarto factor patogénico), con la formación subsecuente de pápulas, pústulas y nódulos.<sup>2,35-37</sup> La inflamación referida involucra mecanismos inflamatorios complejos incluyendo factores genéticos, ambientales<sup>36,38</sup> con participación de mecanismos regulatorios neuroendócrinos (se considera que la glándula sebácea forma parte de un órgano neuroendócrino).<sup>27</sup>

## Impacto psicosocial

Se ha reportado que el acné tiene un profundo impacto negativo en la salud mental, incluyendo la incrementada prevalencia de desórdenes del

estado de ánimo, hospitalizaciones psiquiátricas, ausentismo escolar, desempleo, aislamiento afectivo, discapacidad social, depresión, ideación e intentos suicidas, por lo que requiere pronta y efectiva terapia para recuperar la autoconfianza y autoestima.<sup>16,39,40</sup>

El impacto en la calidad de vida de pacientes con acné se ha reportado igual a otras enfermedades crónicas como asma, epilepsia, diabetes o artritis. La calidad de vida también se ve afectada mayormente en el género femenino, mayor edad y duración de la enfermedad por más de 5 años.<sup>41</sup> El efecto negativo del acné en la calidad de vida varía con la edad, siendo mayor a partir de los 14 años que de los 11 a 14 años.<sup>42</sup>

### Dieta y acné

La influencia de la dieta en la severidad del acné ha sido motivo de interés desde hace varias décadas.<sup>43</sup> Estudios relativamente recientes han encontrado resultados positivos en el consumo de leche descremada,<sup>44</sup> de leche entera<sup>45</sup> y alto consumo de productos lácteos.<sup>46</sup> Se ha demostrado polimorfismo genético de IL-1A 889, relacionado con acné, desencadenado o exacerbado por la dieta,<sup>32</sup> y mayor expresión del gen mTOR y de la Cinasa S6K1 en piel de pacientes con acné, formando el complejo mTORC1 (diana de células de mamífero del complejo de rapamicina 1), implicado también en varias enfermedades metabólicas como la obesidad, resistencia a la insulina, diabetes mellitus tipo 2, cáncer y enfermedades neurodegenerativas.<sup>47</sup>

La dieta occidental con alto consumo de carbohidratos hiperglucémicos, leche y derivados, grasas saturadas y grasas trans, activan al mTORC1, el cual aumenta la secreción de andrógenos. El IGF-1 (factor de crecimiento insulínico) es la hormona de mayor crecimiento en la pubertad y se correlaciona con las manifestaciones clínicas del acné, siendo el principal factor en su patogénesis.<sup>47</sup> Alimentos con alta carga glucémica provocan

hiperinsulinemia, favoreciendo la elevación de los niveles de IGF-1 libre, el cual produce entre otros efectos, hiperqueratinización del epitelio folicular. La insulina y el IGF-1 libre estimulan la síntesis de andrógenos testiculares y ováricos potenciando la formación de sebo y el desarrollo de acné. Lo anterior explica la alta prevalencia de acné en las civilizaciones occidentalizadas comparada con la nula prevalencia de acné en etnias como los Kitavan de Nueva Guinea y los Aché de Paraguay, cuya dieta es producto de la cacería y del medio ambiente natural.<sup>38,48</sup> Estos hallazgos ilustran que factores ambientales como la dieta, pueden tener un efecto modulador en los factores genéticos involucrados en el desarrollo del acné.

El manejo dietético del acné en nuestra cultura va dirigido principalmente a modificación de la dieta occidental. Investigaciones futuras esclarecerán el papel de otros constituyentes de la dieta.

### Clasificación

El acné puede ser clasificado en base al tipo de lesión: lesiones no inflamatorias, inflamatorias y residuales (**Cuadro 1**); por su severidad: leve, moderado y severo y también por la edad del grupo afectado sobre todo adolescentes y adultos, pero también en niños de todas las edades. En las últimas 3 décadas estudios clínicos y epidemiológicos sobre acné, han contribuido a definir el diagnóstico y tratamiento de niños menores de 12 años de edad.<sup>14,24,49,50</sup> Recientemente en 2020, un panel de expertos dermatólogos pediatras y dermatólogos, en consenso, complementaron y ratificaron la categorización del acné pediátrico en base a la edad de inicio, de la siguiente manera: acné neonatal: nacimiento a  $\leq 8$  semanas; acné infantil: 8 semanas a  $\leq 1$  año; acné de la mediana niñez: 1 año a  $< 7$  años; acné preadolescente de  $\geq 7$  a 12 años o al ocurrir la menarquia; acné adolescente  $\geq 12$  a 19 años o después de la menarquia.<sup>51</sup> En esta revisión nos limitaremos al acné que se presenta en menores de 12 años.

**Cuadro 1.** Tipos de lesiones de acné

Lesión elemental	Descripción
<b>Comedón</b>	Cerrado (punto blanco), Abierto (punto negro): se originan del microcomedón, que es un tapón microscópico de sebo y queratina en el ostium folicular
<b>Lesión inflamatoria</b>	Pápulas, pústulas, nódulos y quistes: relacionados con mediadores inflamatorios y participación activa del <i>Cutibacterium acnes</i>
<b>Lesión residual</b>	Eritema (transitoria), hiper o hipopigmentación post inflamatoria (remisión lenta)
<b>Secuelas</b>	Cicatrices: atróficas, hipertróficas y queloides

### Acné neonatal

#### Etiología

Andrógenos maternos y neonatales están implicados en la estimulación de las glándulas sebáceas que incrementan la seborrea. Los andrógenos neonatales son de origen adrenal en ambos sexos, pero además de origen testicular. La gran zona reticular de la glándula adrenal neonatal produce altos niveles de dehidroepiandrosterona (DHEA) que estimula las glándulas sebáceas hasta el año cuando desaparece por disminución de la glándula adrenal "fetal".

Desde el nacimiento y hasta 6-12 meses los varones tienen niveles puberales de hormona luteinizante y consecuentemente testosterona. Así, ambos sexos tienen contribución adrenal a sus elevados niveles de andrógenos y los varones además tienen andrógenos testiculares, lo cual explica la predominancia de acné en el sexo masculino.<sup>15, 50,52</sup>

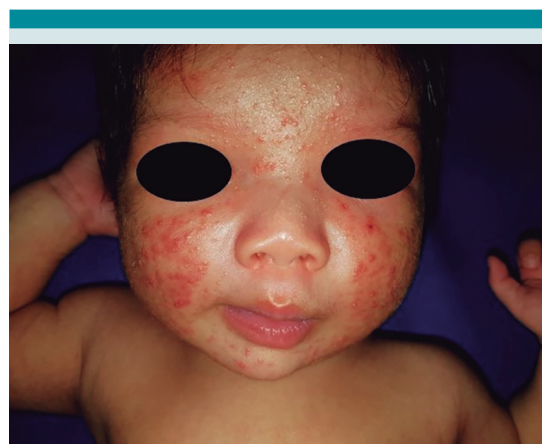#### Manifestaciones clínicas

El acné neonatal está presente al nacimiento o dentro de las primeras 8 semanas de vida y es más frecuente en varones en proporción 5:1. Se presenta usualmente con lesiones inflamatorias como pápulas y pústulas eritematosas con presencia de comedones cerrados o abiertos típicamente limitados a mejillas y frente (**Figura 1**). Puede afectar hasta el 20% de los recién nacidos y confundirse con otras erupciones

papulopustulares frecuentes en el recién nacido. Por lo general es leve, transitorio y no deja cicatriz.<sup>15,49,53,54</sup> Aún en los raros casos que exista presencia de nódulos y quistes con afectación del cuello y tórax, la mayoría de casos no presenta enfermedad subyacente. Si la historia clínica y examen físico muestran datos de crecimiento acelerado y signos de virilización, debe hacerse una investigación endocrinológica.<sup>52,55</sup>

#### Diagnóstico diferencial

Durante el período neonatal pueden presentarse erupciones acneiformes como: medicación materna de hidantoína y litio, enfermedades infecciosas como foliculitis bacteriana y causas



**Figura 1. Acné neonatal.** Masculino de 3 semanas de vida, con dermatosis facial de predominio en mejillas y frente de 1 semana de evolución, constituidas por pápulas eritematosas, pústulas y comedones cerrados.



no infecciosas como eritema toxicum neonatorum, melanosis pustular neonatal transitoria, miliaria e hiperplasia de glándulas sebáceas. El diagnóstico diferencial más importante es la pustulosis cefálica neonatal (PCN), con la que ha existido controversia si son o no dos entidades diferentes. La PCN se caracteriza por lesiones papulopustulares principalmente en la cara y ocasionalmente en piel cabelluda, cuello, tórax y espalda, asociada con frecuencia a colonización de especies de *Malassezia*. La ausencia de comedones establece la diferencia con el acné neonatal.<sup>56-59</sup>

### Acné infantil

#### Etiología

La causa exacta no ha sido elucidada. Como en el acné neonatal, el acné infantil puede ser debido a la presencia de altos niveles o sensibilidad a los andrógenos adrenales circulantes en ambos sexos y a los andrógenos testiculares. La glándula adrenal "fetal" secreta DHEA que estimula las glándulas sebáceas hasta la edad de 1 año cuando desaparece, reapareciendo al momento de la adrenarquia entre los 6 y 8 años. Al mismo tiempo hay altos niveles de hormona luteinizante que estimula la producción testicular de testosterona hasta el año, por tanto, no hay producción de andrógenos testiculares entre la edad de un año y la adrenarquia. Sin embargo, en las niñas los niveles de testosterona rápidamente cesan entre el nacimiento y las primeras dos semanas de vida. Así se explica que el acné sea más frecuente en el sexo masculino.<sup>15, 52</sup>

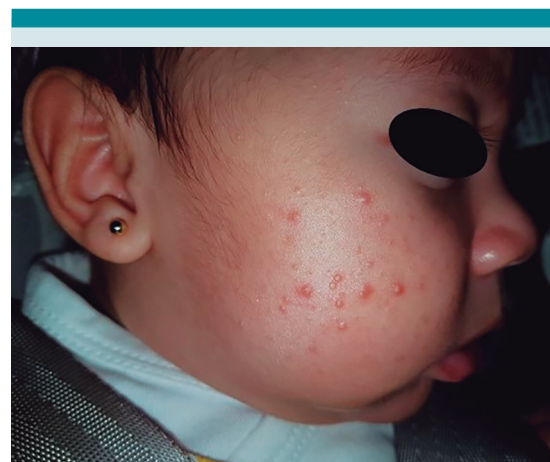#### Manifestaciones clínicas

El acné infantil es menos frecuente; ocurre en un 2%<sup>60</sup> y comparte con el acné neonatal, en que se presenta con mayor frecuencia en las mejillas y tiene predominancia masculina. Las lesiones son más pleomórficas e inflamatorias en forma de pápulas, pústulas, comedones cerrados y

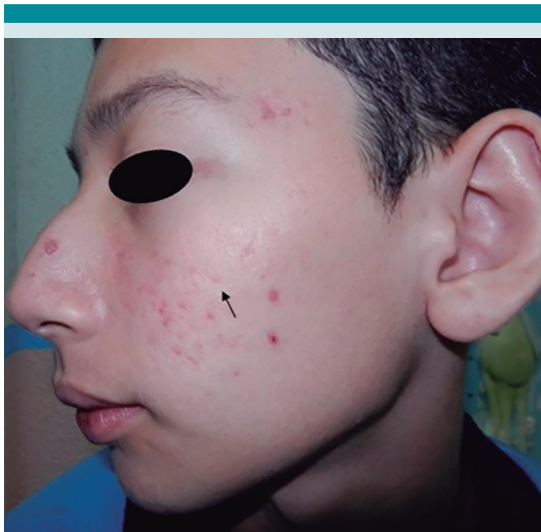abiertos localizados en las mejillas (**Figura 2**), con menor frecuencia en tórax y espalda. En ocasiones están presentes severos nódulos y quistes, que pueden ocasionar cicatrices.

Por definición ocurre entre las 8 semanas y el primer año de vida, iniciándose usualmente entre los 3 y 6 meses de edad. El 80% es leve o moderada severidad, pero el curso es variable, muchos casos remiten entre 1 y 2 años, otros entre 4 y 5 años y algunos siguen activos al alcanzar la pubertad.<sup>11,53</sup> Excepcionales casos de acné conglobata infantil han sido reportados en este grupo de edad.<sup>7</sup> El acné infantil está relacionado con padecimiento de acné severo en la adolescencia, como ocurrió con el caso reportado por Lizardo<sup>9</sup> (**Figura 3**), con historia de acné a los 5 meses de edad, existiendo en estos pacientes una historia familiar positiva de acné severo.<sup>14,57</sup> Se han reportado cicatrices en 17% de casos de acné infantil.<sup>61</sup> La isotretinoína oral ha demostrado ser efectiva y segura en el tratamiento de casos severos de acné infantil.<sup>59,62</sup>

La mayor parte de los casos de acné infantil no están asociados a endocrinopatías subyacentes;



**Figura 2. Acné infantil.** Femenina de 4 meses de edad con lesiones en mejillas de 2 meses de evolución, constituidas por pápulas, pústulas inflamatorias, comedones abiertos y cerrados.



**Figura 3. Antecedente de Acné infantil.** Varón de 14 años, historia de padre con acné severo. A los 10 años de edad recaída, acné persistente. Se observan lesiones y cicatrices atróficas (flecha).

sin embargo, ante casos severos, persistentes, que no responden al tratamiento y con signos clínicos de hiperandrogenismo (vello púbico, hirsutismo, alopecia, crecimiento acelerado, olor corporal, desarrollo genital, etc.),<sup>63</sup> es necesario descartar algún trastorno endocrinológico mediante exámenes de laboratorio.<sup>52,64</sup> **Cuadro 2**

### Diagnóstico diferencial

El acné infantil hay que diferenciarlo de erupciones acneiformes por exposición a sustancias como: acné inducido por corticosteroides tópicos, sistémicos o inhalados, dermatitis periorifical, miliaria, molusco contagioso, y estado hiperandrogénico.<sup>14,64</sup>

### Acné de la mediana niñez

#### Etiología

La producción de andrógenos de la glándula adrenal al finalizar el primer año de vida vir-

**Cuadro 2.** Investigaciones por hiperandrogenismo en Acné persistente

#### Examen físico: Vello axilar y púbico, seborrea, crecimiento acelerado

Hipertrofia del clótoris-pene, maduración de testículos  
 Valoración de edad ósea  
 FSH, LH  
 DHEA, DHEAS  
 Testosterona Total/ Libre  
 17  $\alpha$  hidroxiprogesterona  
 Prolactina

FSH, Hormona foliculo estimulante; LH, Hormona luteinizante; DHEA, Dehidroepiandrosterona; DHEAS, Sulfato dehidroepiandrosterona. Adaptado de Antoniou y cols.

tualmente desaparece, hasta la adrenarquia alrededor de los 7 años, cuando la zona reticular reinicia su función de producción de andrógenos. También, virtualmente no hay producción de andrógenos testiculares entre la edad de 1 a 7 años. Por tanto, el desarrollo de acné en este grupo de edad debe levantar la sospecha de exceso de andrógenos.<sup>15, 52</sup>

### Manifestaciones clínicas

El acné es muy raro que se presente entre la edad de 1 a 7 años. Ocurre mayormente en la cara, pudiendo afectar tórax y espalda, en forma de lesiones mixtas tipo comedones, pápulas, pústulas, nódulos y quistes, que pueden ocasionar cicatrices. Se ha recomendado en estos casos investigar causas de hiperandrogenismo. Además de la historia clínica y examen físico, curvas de crecimiento, valoración de la edad ósea de la mano izquierda, evaluaciones laboratoriales de FSH, LH, testosterona libre y total, DHEA, DHEAS, prolactina, cortisol, 17  $\alpha$ -hidroxiprogesterona, etc.<sup>37,53</sup> La presión sanguínea también debe medirse y controlarse para descartar trastornos de corticosteroides o secretores de andrógenos.<sup>50</sup>

Por su parte, Bree y colaboradores, como resultado de su investigación y revisión de la bibliografía considera que esa valoración ex-

haustiva está sobrestimada y concluye que se debe realizar una buena historia y examen físico que incluya curvas de crecimiento para todos los pacientes menores de 7 años. En los casos que presenten un crecimiento acelerado debe investigarse la edad ósea. Si hay evidencia de edad ósea avanzada o si hay síntomas o signos de pubertad avanzada, referir a endocrinólogo pediatra por el riesgo de endocrinopatía subyacente.<sup>65</sup> En todos sus 12 casos de acné de la mediana niñez, Bree encontró alta proporción de comedones en la frente, mejillas y nariz siendo el 75% del género femenino. Acné de la mediana niñez predominantemente comedónico en niña de 3 años, secundario a glucocorticoide inhalado (fluticasona) ha sido reportado.<sup>66</sup> Uno de nosotros (G. Lizardo) trató una niña de 5 años con acné de la mediana niñez predominantemente comedónico localizado en la frente y región centrofacial (**Figura 4**).

#### Diagnóstico diferencial

Hiperplasia adrenal congénita de inicio tardío, tumores adrenales o gonadales malignos, pubertad precoz verdadera, síndrome de Cushing, adrenarquia prematura, queratosis pilaris (**Figura 5**), dermatitis periorifical, molusco contagioso y erupciones acneiformes referidas en el acné infantil.<sup>50, 52, 67</sup>

#### Acné preadolescente

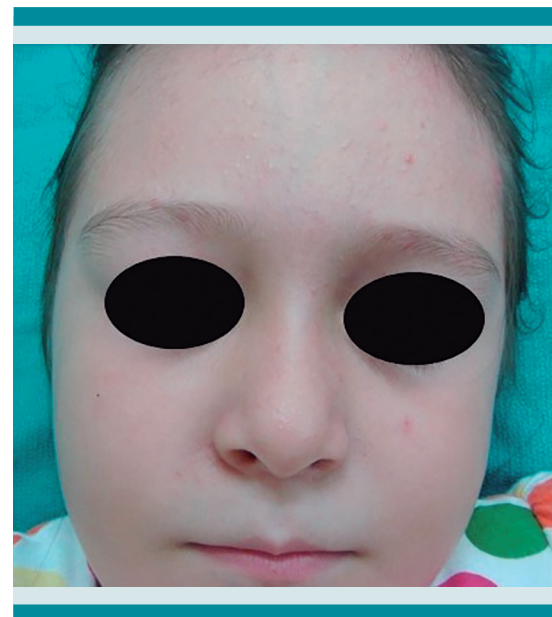
##### Etiología

El acné preadolescente aparece antes de la pubertad verdadera, la cual resulta de la maduración de testículos y ovarios mediante el eje hipotalámico-hipofisario. Durante la adrenarquia, que ocurre en las niñas de los 6-7 años y en varones de 7-8 años, la secreción de DHEA y DHEAS comienza a incrementarse y reactiva las glándulas sebáceas, dando lugar a seborrea, olor corporal, acné, vello axilar y púbico. Durante este período la secreción de andrógenos por las

gónadas es escaso. Por consiguiente, si en este período existe exceso de andrógenos ováricos puede ser por síndrome de ovarios poliquísticos o, con menor frecuencia, un tumor benigno o maligno. Se ha reportado niveles más altos de DHEAS en niñas preadolescentes con acné comedónico o inflamatorio, comparadas con sus controles sin acné.<sup>15</sup>

#### Manifestaciones clínicas

Acné preadolescente se presenta entre los 7 y 12 años o al momento de la menarquia; es similar al acné adolescente. Su frecuencia se ha incrementado en las últimas décadas en correlación con el inicio más temprano de la pubertad y es considerado normal. A menudo es el primer signo de maduración puberal, antes del desarrollo del vello púbico y de la areola mamaria en las niñas y del vello púbico y agrandamiento testicular en los varones,<sup>68</sup> con aumento de secreción sebácea y comedones en la frente (**Figura**

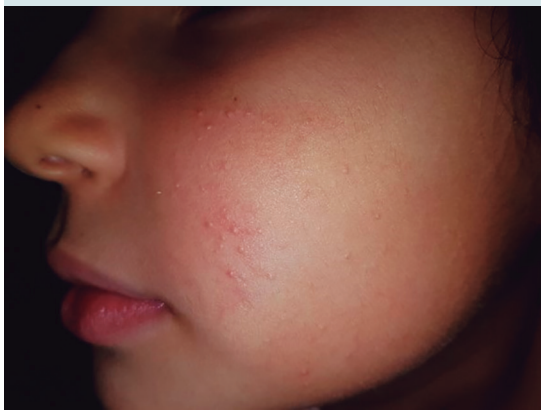

**Figura 4. Acné de la mediana niñez.** Femenina de 5 años de edad con lesiones predominantemente comedonales en la frente y región centrofacial, de 4 meses de evolución. La evaluación no mostró datos hiperandrogenismo.

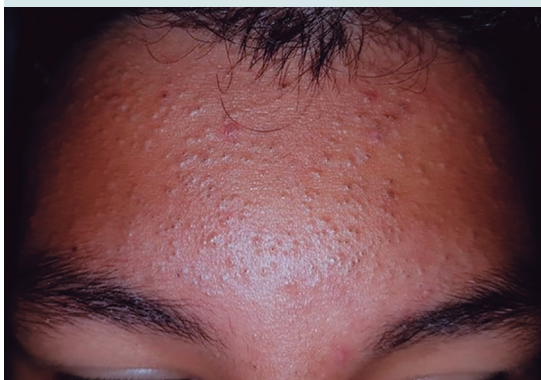

6), y región centrofacial. También se observan lesiones inflamatorias como pápulas y pústulas. En ocasiones hay lesiones en la concha de las orejas, tórax, espalda y cuello.<sup>52</sup> Por lo general, el acné desaparece en la vida adulta, pero hasta un 20% persiste después de los 25 años (**Figura 7**).<sup>69</sup>

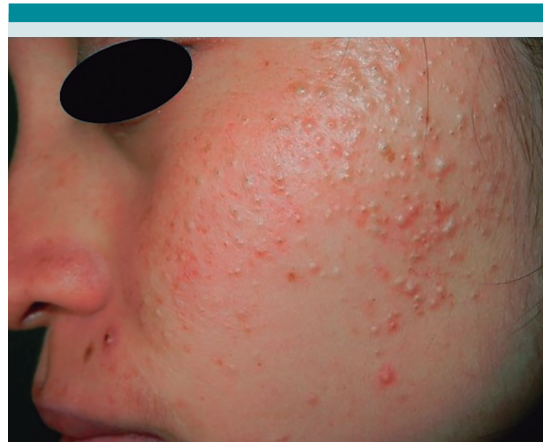El desarrollo de acné en niñas premenárquicas ha sido reportado en 61.0-71.3%.<sup>70</sup> En un estudio de 623 niñas premenárquicas cuya edad prome-



**Figura 5. Queratosis pilaris.** Niña de 6 años de edad con pápulas foliculares en mejillas desde la edad de un año, asintomáticas.



**Figura 6. Acné preadolescente.** Masculino de 11 años, con comedones cerrados y abiertos en la frente de 3 meses de evolución. No hay historia previa de uso de medicamentos.



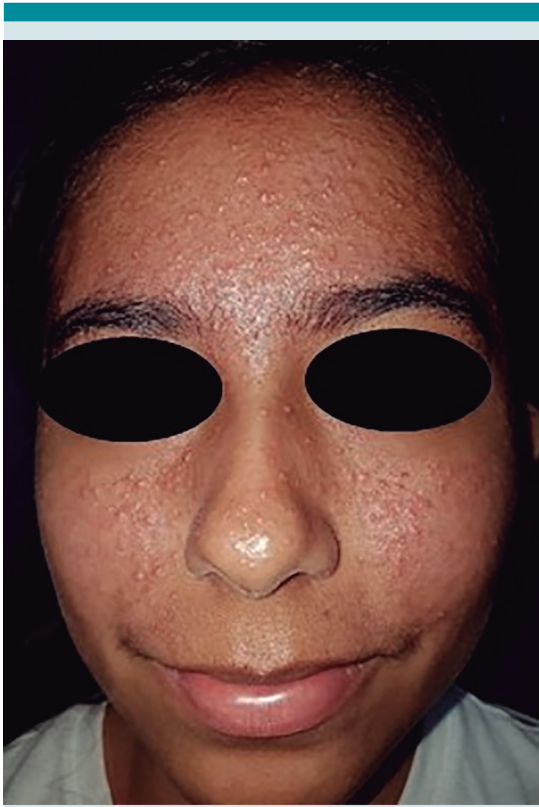**Figura 7. Acné persistente.** Femenina, a los 11 años inició acné, manejada con cursos de terapia tópica y antibióticos orales. A sus 25 años, persisten lesiones inflamatorias y comedonales. No datos de hiperandrogenismo.

dio fue 9.97 años, la mitad no tenía signos de pubertad. La prevalencia de acné en estas niñas fue de 77.8%, siendo el de tipo comedónico 62%, el inflamatorio 2.9% y mixto 35.0%. La prevalencia de acné severo en la adolescencia está relacionado al inicio temprano de la menarquia y mayores niveles séricos de DHEAS y testosterona total y libre comparados con niñas con acné leve.<sup>10</sup>

En casos de acné severo y recalcitrante o cuando la historia, examen físico incluyendo valoración de Tanner y curvas percentilares respectivas, muestran crecimiento acelerado, se debe investigar datos de exceso de andrógenos o anomalías sistémicas.<sup>16</sup> **Cuadro 2**

### Diagnóstico diferencial

Esencialmente, son los mismos del acné de la mediana niñez incluyendo el síndrome de ovarios poliquísticos, hiperplasia adrenal congénita de inicio tardío, lupus miliaris disseminatus faciei, rosácea granulomatosa, hidradenitis suppurativa, dermatitis periorificial, angiofibromas, queratosis pilaris, dermatitis acnéiforme (**Figura 8**).<sup>28,53,64</sup>



**Figura 8. Reacción acneiforme por corticosteroides tópicos.** Femenina de 15 años de edad, con numerosas lesiones papulares monomorfas, secundarias al uso de betametasona crema, dos veces al día durante 2 meses.

### Tratamiento

En el manejo del acné pediátrico hay que utilizar regímenes simples, enfocarse en las lesiones predominantes, en los factores fisiopatológicos involucrados (sebogénesis, hiperqueratinización folicular, colonización del *C. acnes* e inflamación), prevenir el desarrollo de nuevas lesiones y cicatrices, así como minimizar el impacto psicosocial.

Los tratamientos contra el acné aprobadas han sido para pacientes de 12 años o mayores; no obstante, para menores de 12 años se dispone

de guías de tratamientos eficaces apoyadas en opiniones de expertos. Se recomienda explicar a los padres, guardianes o pacientes que es una enfermedad crónica, esperar de 4 y 8 semanas para obtener resultados, efectos secundarios esperados, lavarse la cara con un dermolimpiador suave una o dos veces al día y evitar el uso de productos comedogénicos.<sup>16,28,67</sup>

No existe un sistema estandarizado de graduación de la severidad del acné, generalmente se divide en leve, moderado y severo, con base en la cantidad de piel afectada y tipo de lesiones (**Cuadro 3**).<sup>16, 64</sup>

En el tratamiento de neonatos con acné debe considerarse que casi siempre el cuadro es leve y desaparece espontáneamente alrededor de 1 a 3 meses sin dejar secuelas, por lo que no suele requerir tratamiento. En el raro caso de lesiones persistentes puede indicarse la aplicación de gel de peróxido de benzoílo al 2.5% y antibióticos tópicos para las lesiones inflamatorias y tretinoína en crema al 0.025-0.050% o ácido azelaico en crema al 20% para comedones. Si se requiere tratamiento oral la eritromicina es de elección

**Cuadro 3.** Severidad del Acné

Severidad	Descripción
Limpio o Casi limpio	Eritema o hiperpigmentación residual pocos comedones y pocas pápulas pequeñas
Leve	Facilmente reconocible, afectación de menos de la mitad de la cara. Algunos comedones, pápulas y pústulas
Moderado	Afectación de más de la mitad de la cara. Muchos comedones pápulas y pústulas. Un nódulo puede estar presente
Severo	Afectación de toda la cara, cubierta con comedones, pápulas y pústulas, más de un nódulo-quiste presentes

Adaptado de Solman y cols.

en niños.<sup>52, 57,71</sup> Los alfa hidroxiaácidos son una alternativa de tratamiento<sup>72</sup> y los autores de este estudio los hemos indicado con buen desenlace. El ketoconazol tópico al 2% lo sugieren los autores que consideran que la colonización folicular de especies de *Malassezia* es importante en la pustulosis cefálica neonatal y en el acné neonatal, o bien que ambas son lo mismo.<sup>12, 37</sup>

El tratamiento del acné infantil, de la mediana niñez y preadolescente es básicamente similar, con pocas restricciones dadas por la edad o el género, por lo que las siguientes guías de tratamiento van dirigidas a este grupo de edades de acuerdo con su severidad. **Cuadro 4**

El acné leve manifestado únicamente por comedones o una mezcla de comedones y menos de 10 pápulas y pústulas, afectando menos de la mitad de la cara, deben ser tratadas con terapia tópica como monoterapia, utilizando retinoides tópicos que son de elección para el acné comedónico o peróxido de benzoílo que tiene propiedades queratolíticas y antiinflamatorias contra el *C. acnes* reduciendo además el riesgo de resistencia bacteriana. Como alternativa puede usarse una terapia tópica de combinación a dosis fija: peróxido de benzoílo-antibiótico;

peróxido de benzoílo-retinoide; peróxido de benzoílo-retinoide-antibiótico.<sup>16</sup>

En el acné moderado manifestado por comedones, abundantes pápulas y pústulas, un nódulo puede estar presente con afectación de más de la mitad de la cara. Usar terapia tópica de combinación a dosis fija: PB/retinoide y/o antibiótico. Respuesta inadecuada, agregar eritromicina oral por 3 a 6 meses más la terapia tópica de combinación peróxido de benzoílo con un retinoide. Los antibióticos no deben usarse como monoterapia por el riesgo de resistencia bacteriana. Tetraciclinas están contraindicadas en pacientes menores de 8 años.<sup>16,28</sup> En pobre respuesta hacer cambios en concentración/vehículo, antibiótico oral o utilizar isotretinoína oral.<sup>16, 59</sup>

El acné severo, manifestado por comedones, pápulas, pústulas, nódulos y quistes, con afectación de toda la cara, tórax y espalda. Deberá ser inicialmente tratado mediante una combinación de antibiótico oral y terapia tópica de combinación a dosis fija de retinoide/PB con o sin antibiótico. La isotretinoína a dosis de 0.3-2.0 mg/kg/día proporciona excelentes resultados, aún cuando otras terapias convencionales han fallado, incluye acné noduloquístico, fulminante

**Cuadro 4.** Manejo del Acné: Infantil, Mediana niñez y Preadolescente

Severidad	Manejo
Leve	Comedónico, inflamatorio-mixto: Retinoide tópico o Peróxido de benzoílo Terapia de combinación tópica: PB+Antibiótico*; PB+Retinoide**; PB+ Retinoide+Antibiótico
Moderado	Terapia de Combinación tópica: Retinoide+PB; Retinoide (PB+Antibiótico); (Retinoide+Antibiótico)+ PB Antibiótico oral*** + Retinoide tópico + PB +/- Antibiótico No respuesta: hacer cambios (concentración, vehículo)/ Antibiótico oral. Considerar Isotretinoína oral
Severo	Acné inflamatorio-mixto o lesiones nodulares Antibiótico oral + Retinoide tópico + PB +/-Antibiótico tópico No respuesta: cambio de antibiótico oral o Isotretinoína oral Femenino: considerar terapia hormonal

PB: peróxido de benzoílo; \* Antibiótico tópico: eritromicina 2-3%, clindamicina 1%; \*\* Retinoide: tretinoína 0.025-0.050%, adapaleno 0.1%; \*\*\* Antibiótico oral: eritromicina 30-50 mg/Kg/día, tetraciclina o derivados > 8 años

y conglobata (**Figura 9**).<sup>73,74</sup> Terapia hormonal considerarlo en pacientes con ciclo menstrual establecido (un año después de la menarquia), con anticonceptivos orales o antiandrógenos como la espironolactona.<sup>15,16,64</sup> Los nódulos inflamatorios o quistes profundos pueden ser tratados con triamcinolona intralesional a 2,5 mg/ml. Las recaídas son frecuentes, recomendándose dar terapia de mantenimiento con retinoides tópicos solos o en combinación con peróxido de benzoílo.<sup>64</sup>

Cualquier paciente con acné pediátrico, con manifestaciones clínicas de hiperandrogenismo confirmado por exámenes de laboratorio, deberá enviarse al endocrinólogo pediatra.

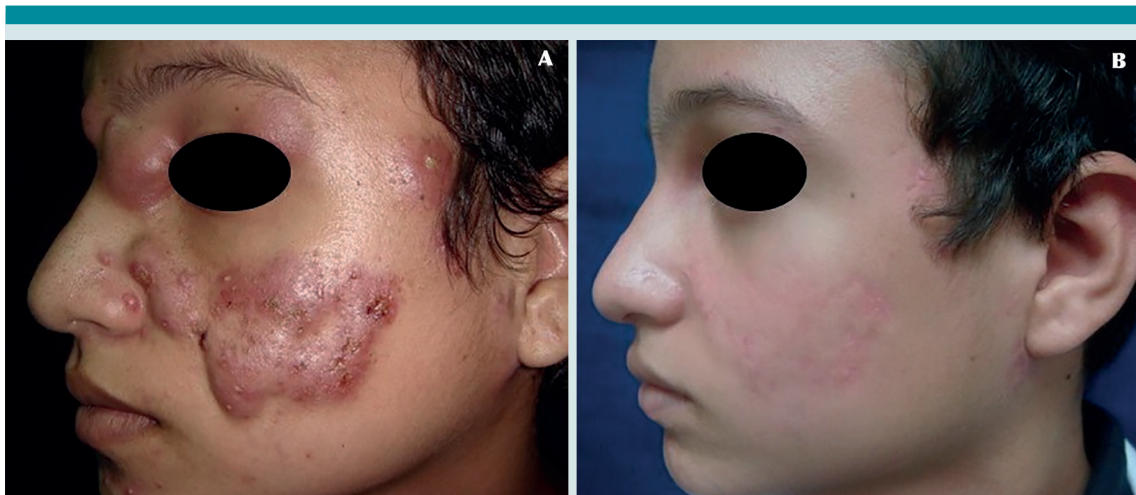### CONCLUSIÓN

En la medida en que la Pediatría se ha venido conformando como una disciplina aparte, con fuerza propia, también a las enfermedades de la piel de los niños se les ha dado mayor importancia. En el caso del acné apenas supera un siglo la publicación del primer caso de acné infantil en la bibliografía médica. Posteriormente, al encontrar más casos de acné en edad pediátrica,

se despertó el interés por la epidemiología y los mecanismos etiopatogénicos implicados. En las últimas tres décadas el conocimiento de esta patología se ha incrementado sustancialmente, amparado por investigaciones relacionadas con el acné en pacientes menores de 12 años.

El acné pediátrico es más frecuente de lo que se piensa, sobre todo en el primer año de vida por la persistencia de andrógenos adrenales en uno y otro sexo, y además exacerbado en el varón por los andrógenos testiculares, que explican la mayor prevalencia de acné en el sexo masculino. Después de los 7 años, la adrenaquia ocurre un poco antes en las niñas, lo que explica la aparición más temprana del acné en ellas. El acné entre la edad de 1 año y 7 años, lapso en que virtualmente no existe influencia hormonal, hará elevar la sospecha de una fuente extra productora de andrógenos que deberá investigarse. Es importante insistir que, en todo paciente con acné severo y recalcitrante, deberá excluirse la hiperandrogenemia.

El conocimiento del acné pediátrico permitirá al médico tratante o al pediatra sospechar o no una enfermedad subyacente. La influencia de la



**Figura 9. Acné conglobata. A)** paciente de 13 años de edad con lesiones nodulares y quísticas bilaterales de 1 mes de evolución. **B)** A los 6 meses de tratamiento con isotretinoína oral.



dieta occidental en la severidad del acné ha sido demostrada y está adquiriendo mayor relevancia. El tratamiento pronto y efectivo del paciente con acné reducirá su impacto psicosocial. Hacen falta más investigaciones que realmente permitan determinar la trascendencia del acné en el paciente pediátrico.

## REFERENCIAS

1. Que SKT, Whitaker-Worth DL, Chang MW. Acne: Kids are not just little people. *Clin Dermatol* 2016; 34 (6): 710-6. doi:10.1016/j.clindermatol.2016.07.005
2. Bhate K, Williams HC. Epidemiology of acne vulgaris. *Br J Dermatol* 2013;168(3):474-85. doi:10.1111/bjd.12149
3. Aitken, R. Acne vulgaris in infants. *Br J Dermatol*. 1942; 54(10), 272-3. <https://doi.org/10.1111/j.1365-2133.1942.tb10562.x>
4. Yonkosky DM, Pochi PE. Acne vulgaris in childhood. Pathogenesis and management. *Dermatol Clin* 1986; 4 (1): 127-36.
5. Chew EW, Binham A, Burrows D. Incidence of acne vulgaris in patients with infantile acne. *Clin Exp Dermatol* 1990; 15 (5): 376-7.
6. Kaminer MS, Gilchrist BA. The many faces of acne. *J Am Acad Dermatol* 1995; 32 (5): 6-14. doi:10.1016/0190-9622(95)90415-8
7. Jansen T, Burgdorf WH, Plewig G. Pathogenesis and treatment of acne in childhood. *Pediatr Dermatol* 1997; 14 (1): 17-21. doi:10.1111/j.1525-1470.1997.tb00420.x
8. Wagner A. Distinguishing vesicular and pustular disorders in the neonate. *Curr Opin Pediatr* 1997; 9 (4): 396-405. doi:10.1097/00008480-199708000-00015
9. Lizardo-Castro L. Acné en la niñez. *Honduras pediátrica* 1999; 20 (1): 27-9.
10. Lucky AW. A review of infantile and pediatric acne. *Dermatology* 1998; 196 (1): 95-7. doi:10.1159/0000178
11. Herane MI, Ando I. Acne in infancy and acne genetics. *Dermatology* 2003; 206 (1): 24-8. doi:10.1159/000067819
12. Cantatore-Francis JL, Glick SA. Childhood acne: evaluation and management. *Dermatol Ther* 2006; 19 (4): 202-9. doi:10.1111/j.1529-8019.2006.00076.x
13. Krakowski AC, Eichenfield LF. Pediatric acne: clinical presentations, evaluation, and management. *J Drugs Dermatol* 2007; 6 (6): 589-93.
14. Tom WL, Friedlander SF. Acne through the ages: case-based observations through childhood and adolescence. *Clin Pediatr* 2008; 47 (7): 639-51. doi:10.1177/0009922808315444
15. Antoniou C, Dessinioti C, Stratigos AJ, Katsambas AD. Clinical and therapeutic approach to childhood acne: an update. *Pediatr Dermatol* 2009; 26 (4): 373-80.
16. Eichenfield LF, Krakowski AC, Piggott C, Del Rosso J, Baldwin H, Friedlander SF, et al. Evidence-Based Recommendations for the Diagnosis and Treatment of Pediatric Acne. *Pediatrics* 2013; 131 (Suppl 3): S163-86.
17. Nast A, Dréno B, Bettoli V, Degitz K, Erdmann R, Finlay AY et al. European evidence-based (S3) guideline for the treatment of acne. *J Eur Acad Dermatol Venereol* 2012; 26 (Suppl 1): 1-29.
18. Lee KC, Lio PA. Evidence-based recommendations for the diagnosis and treatment of paediatric acne. *Arch Dis Child Educ Pract Ed* 2014; 99 (4): 135-7. doi:10.1136/archdischild-2013-305170
19. Clark SM, Cunliffe WJ, Katsambas AD. Childhood/adolescent acne: a review of aetiology and management. *Curr Paediatr* 1999; 9 (1): 1-6.
20. Šijak D, Horvat I, Sonicki Z, Murat-Susic S, Husar K, Skerlev M, et al. Correlation between family history and the age of onset of childhood acne in relation to sex and type of acne. *Acta Dermatovenerol Croat* 2019; 27 (2): 86-9.
21. Eun DH, Kim JY, Jang YH, Lee SJ, Lee WJ. Clinical investigation on preadolescent acne. *Ann Dermatol* 2019; 31 (2): 249-51. doi.org/10.5021/ad.2019.31.2.249
22. Napolitano M, Ruggiero G, Monfrecola G, Megna M. Acne prevalence in 9 to 14-year-old old patients attending pediatric ambulatory clinics in Italy. *Int J Dermatol* 2018; 57 (11): 1320-3. doi:10.1111/ijd.14138
23. Bagatin E, Timpano DL, Ramos dos Santo Guadanhim L, Andraus-Nogueira VM, Terzian LR, Steiner D, et al. Acne vulgaris: prevalence and clinical forms in adolescents from São Paulo, Brazil. *An Bras Dermatol* 2014; 89 (3): 428-35. doi:10.1590/abd1806-4841.20142100
24. Lucky AW. Acne in the Younger Patient. In: Plettenberg A., Meigel W.N., Moll I. (eds) *Dermatologie an der Schwelle zum neuen Jahrtausend* 2000: 247-249.
25. Knutsen-Larson S, Dawson AL, Dunnick CA, Dellavalle RP. Acne vulgaris: pathogenesis, treatment, and needs assessment. *Dermatol Clin* 2012; 30 (1): 99-106. doi:10.1016/j.det.2011.09.001
26. Chim C. Acne vulgar. [internet] EN: Ambulatory Care Self-Assessment Program (ACSAP). *Dermatologic Care Book 2*; Washington:ACSAP; 2016; 7-27. [https://www.accp.com/store/product.aspx?pc=ACSAP16\\_2](https://www.accp.com/store/product.aspx?pc=ACSAP16_2)
27. Friedlander SF, Eichenfield LF, Fowler JF Jr, Fried RG, Levy ML, Webster GF. Acne epidemiology and pathophysiology. *Semin Cutan Med Surg* 2010; 29 (2): 2-4. doi:10.1016/j.sder.2010.04.002
28. Maza-Ramos G, Liquidano-Pérez E, Saéz-de-Ocariz M, Orozco-Covarrubias L. Acné juvenil, tratamiento por el pediatra. ¿Cuándo enviar al especialista? *Acta Pediatr Mex* 2018; 39 (5): 307-13.
29. Biro FM, Huang B, Crawford PB, Lucky AW, Striegel-Moore R, Barton, BA, Daniels S. Pubertal correlates in black and white girls. *J Pediatr* 2006; 148 (2): 234-40. doi:10.1016/j.jpeds.2005.10.020



30. Benner N, Sammons D. Overview of the treatment of acne vulgaris. *Osteopath Fam Physician* 2013; 5 (5): 185-90.
31. Silverberg JI, Silverberg NB. Epidemiology and extracutaneous comorbidities of severe acne in adolescence: a U.S. population-based study. *Br J Dermatol* 2014; 170 (5): 1136-42. doi:10.1111/bjd.12912
32. Ibrahim AA, Salem RM, El-Shimi OS, Baghdady SMA, Hussein S. IL1A (-889) gene polymorphism is associated with the effect of diet as a risk factor in Acne Vulgaris. *J Cosmet Dermatol* 2019; 18 (1): 333-6.
33. Wang H, Wang J, Zhou M, Jia Y, Yang M and He C. "Prediction of neonatal acne based on maternal lipidomic profiling." *J Cosmet Dermatol* 2020; 19 (1): 2759-66.
34. Williams HC, Dellavalle RP, Garner S. Acne Vulgaris. *Lancet* 2012; 379: 361-72. doi:10.1016/S0140-6736(11)60321-8
35. Zaenglein AL. Acne Vulgaris. *N Engl J Med* 2018; 379 (14): 1343-52. doi:10.1056/NEJMcip1702493
36. Ivars Lleó M, Lera Imbuluzqueta JM, Bernad Alonso I, España Alonso A. Trastornos del folículo pilosebáceo: acné y rosácea. *Medicine* 2014; 11 (48): 2823-39.
37. Ashton R, Weinstein M. Acne Vulgaris in the Pediatric Patient. *Pediatr Rev* 2019; 40 (11): 577-89. doi: doi.org/10.1542/pir.2018-0137
38. Mahmood SN, Bowe WP. Diet and acne update: carbohydrates emerge as the main culprit. *JDD*. 2014;13(4):428-35.
39. Gallitano SM, Berson DS. How Acne Bumps Cause the Blues: The Influence of Acne Vulgaris on Self-Esteem. *Int J Womens Dermatol* 2018;4(1): 12-7.
40. Habeshian KA, Cohen BA. Current Issues in the Treatment of Acne Vulgaris. *Pediatrics*. 2020;145(2):225-30. doi:10.1542/peds.2019-2056L
41. Gieler U, Gieler T, Kupfer JP. Acne and quality of life - impact and management. *J Eur Acad Dermatol Venereol*. 2015; 29 (4): 12-4. doi:10.1111/jdv.13191
42. Nguyen CM, Koo J, Cordoro KM. Psychodermatologic Effects of atopic dermatitis and acne: a review on self-esteem and identity. *Pediatr Dermatol* 2016; 33 (2): 129-35. doi:10.1111/pde.12802
43. Rasmussen JE. Diet and acne. *Int J Dermatol* 1977; 16 (6): 488-92. doi:10.1111/j.1365-4362.1977.tb01861.x
44. LaRosa CL, Quach KA, Koons K, Kunselman AR, Zhu J, Thiboutot DM, et al. Consumption of dairy in teenagers with and without acne. *J Am Acad Dermatol* 2016; 75 (2): 318-22.
45. Aghasi M, Golzarand M, Shab-Bidar S, Aminianfar A, Omidian M, Taheri F. Dairy intake and acne development: a meta-analysis of observational studies. *Clin Nutr* 2019; 38 (3): 1067-75.
46. Ulvestad M, Bjertness E, Dalgard F, Halvorsen JA. Acne and dairy products in adolescence: results from a Norwegian longitudinal study. *J Eur Acad Dermatol Venereol*. 2017;31(3):530-5. doi:10.1111/jdv.13835
47. Arias-Gómez MI, Chías-Rubí AE, Adame-Miranda GJ. La importancia de la dieta en el acné. *Dermatol Rev Mex*. 2019;63(Suppl 1):S3-S17.
48. Cordain L, Lindeberg S, Hurtado M, Hill K, Eaton SB, Brand-Miller J. Acne vulgaris: a disease of Western civilization. *Arch Dermatol*. 2002;138(12): 1584-90 doi:10.1001/archderm.138.12.1584
49. Kim W, Mancini AJ. Acne in Childhood: An Update. *Pediatr Ann*. 2013;42(10):418-27.
50. Friedlander SF, Baldwin HE, Mancini AJ, Yan AC, Eichenfield LF. The acne continuum: an age-based approach to therapy. *Semin Cutan Med Surg*. 2011;30(Suppl 3):S6-S11. doi:10.1016/j.sder.2011.07.002
51. Schachner LA, Eichenfield L, Andriessen A, Benjamin N, Cohen B, Ghali F et al. Consensus on neonatal through pre-adolescent acne. *J Drugs Dermatol*. 2020;19(6):592-600.
52. Gencler B, Keseroglu O, Kartal SP, Gonul M. Pediatric Acne. EN: Acne and acneiform eruptions. Croatia:Publishing process manager. 2017 doi:10.5772/66141.
53. Maroñas-Jiménez L, Krakowski AC. Pediatric Acne: Clinical Patterns and Pearls. *Dermatol Clin*. 2016;34(2):195-202.
54. Saint-Jean M, Dreno B. Acné. EMC - Dermatología. 2016;50(4): 1-14.
55. Bekaert C, Song M, Delvigne A. Acne neonatorum and familial hyperandrogenism. *Dermatology*.1998;196(4):453-4. doi:10.1159/000017947
56. Templet T, Lemoine J. Benign Neonatal Skin Conditions. *JNP*. 2017; 13(4):199-202.
57. Serna-Tamayo C, Janniger CK, Micali G, Schwartz RA. Neonatal and Infantile Acne Vulgaris: An Update. *Cutis*. 2014;94(1):13-6.
58. Bergman JN, Eichenfield LF. Neonatal acne and cephalic pustulosis: is malassezia the whole story?. *Arch Dermatol*. 2002;138(2):255-7. doi:10.1001/archderm.138.2.255
59. Miller IM, Echeverría B, Torrello A, Jemec GBE. Infantile acne treated with oral isotretinoin. *Pediatr Dermatol*. 2012;20(5):513-8.
60. Samyia M, Joseph M. Infantile acne. *CMAJ*. 2016;188:17-8.
61. Cunliffe WJ, Baron SE, Coulson IH. A clinical and therapeutic study of 29 patients with infantile acne. *Br J Dermatol*. 2001;145(3):463-6. doi:10.1046/j.1365-2133.2001.04397.x
62. Hello M, Prey S, Léauté-Labrèze C, Khammari A, Dreno B, Stalder JF, Barbarot S. Infantile acne: A retrospective study of 16 cases. *Pediatr Dermatol*. 2008;25(4):434-8. doi:10.1111/j.1525-1470.2008.00755.x
63. Mann MW, Ellis SS, Mallory SB. Infantile acne as the initial sign of an adrenocortical tumor. *J Am Acad Dermatol*. 2007;56(2):15-8. doi:10.1016/j.jaad.2006.04.028
64. Solman L, Layton AM. Acne in childhood. *Paediatrics and Child Health*. 2019;29(2):85-9.
65. Bree AF, Siegfried EC. Acne vulgaris in preadolescent children: recommendations for evaluation. *Pediatr Dermatol*. 2014;31(1):27-32. doi:10.1111/pde.12238
66. Liu KJ, Antaya RJ. Midchildhood Acne Associated with Inhaled Corticosteroids: Report of Two Cases and Review of the Literature. *Pediatr Dermatol*. 2014;31(6):712-5.

67. Krakowski AC, Stendardo S, Eichenfield LF. Practical considerations in acne treatment and the clinical impact of topical combination therapy. *Pediatr Dermatol.* 2008;25(Suppl 1):1-14. doi:10.1111/j.1525-1470.2008.00667.x
68. Mancini AJ, Baldwin HE, Eichenfield LF, Friedlander SF, Yan AC. Acne life cycle: the spectrum of pediatric disease. *Semin Cutan Med Surg.* 2011;30(Suppl 3):S2-S5. doi:10.1016/j.sder.2011.07.003
69. Karciauskiene G. Pediatric Acne – The Many Faces and Challenges. *Clin Pediatr Dermatol.* 2016;1(1):1-2. doi:10.21767/2472-0143.100002
70. Lucky AW, Biro FM, Huster GA, Leach AD, Morrison JA, Ratterman J. Acne vulgaris in premenarchal girls. An early sign of puberty associated with rising levels of dehydro-epiandrosterone. *Arch Dermatol.* 1994;130(3):308-14. doi:10.1001/archderm.130.3.308
71. Melchor-Mendoza K, Montes-Salazar J, Muñoz-Matallana N, Toledo-Bahena M, Mena-Cedillos CA, Valencia-Herrera A. Acné neonatal. *Dermatol Rev Mex* 2019;63(Suppl 1):101-3.
72. Medina-Castillo DE, Aguilar-Medina DA, Freyat AA, Martín JP, Poletti- Vázquez ED. Novedades en acné . *Med Cutan Iber Lat Am.* 2019;47(1):7-15.
73. Dessinioti C, Katsambas A. Difficult and rare forms of acne. *Clin Dermatol.* 2017;35(2):138-46. doi:10.1016/j.clindermatol.2016.10.005
74. Greywal T, Zaenglein AL, Baldwin HE, Bhatia N, Chernoff KA, Del Rosso J et al. Evidence-based recommendations for the management of acne fulminans and its variants. *J Am Acad Dermatol.* 2017;77(1):109-17. doi:10.1016/j.jaad.2016.11.028