

Frecuencia y severidad de complicaciones de 1,056 bronoscopías en la edad pediátrica

Aguilar-Aranda A¹, Sandoval-Castillo LD², Barrera-de León JC³

Resumen

INTRODUCCIÓN: la endoscopia constituye uno de los avances más grandes en el diagnóstico de enfermedades pulmonares. Ésta ha sido considerada como un procedimiento seguro debido al bajo índice de complicaciones relacionadas con el procedimiento, la enfermedad de origen y el manejo anestésico.

OBJETIVO: describir la frecuencia y severidad de las complicaciones de bronoscopías en edad pediátrica.

MATERIALES Y MÉTODOS: estudio transversal descriptivo de marzo del 2006 a diciembre del 2014, en un hospital de tercer nivel, a quienes se les realizó bronoscopia flexible de fibra óptica. Se identificaron complicaciones menores o mayores agrupadas en fisiológicas, infecciosas, mecánicas y anestésicas. Los resultados se presentaron con frecuencias y porcentajes para variables cualitativas y medianas y rangos para cuantitativas.

RESULTADOS: el estudio incluyó 1059 pacientes, sexo masculino 648 (61%), con un rango de edad de 0 a 192 meses, con patología respiratoria de base n = 842 (80%). Estudio diagnóstico n = 898 (85%), terapéutico n = 161 (15%). Complicaciones menores n = 69 (6.5%) y mayores n = 14 (1.5%); estas últimas sólo en estudios diagnósticos. De las complicaciones menores en 55 pacientes (5.2%) se presentó por lo menos una complicación aislada y en 14 (1.3%) se presentaron más de una complicación. Complicaciones mayores más frecuentes: arritmia n = 7 y desaturación grave n = 7. En cinco pacientes con complicaciones mayores se requirieron maniobras de reanimación; cuatro ingresaron a la unidad de terapia intensiva pediátrica y sólo uno requirió traqueotomía urgente.

CONCLUSIONES: la bronoscopia es un procedimiento seguro con una frecuencia baja de complicaciones.

PALABRAS CLAVE: complicaciones, bronoscopia, pediatría.

¹Médico neumólogo pediatra adscrito a la UMAE Hospital de Pediatría.

²Médico pediatra adscrito a la UMAE Hospital de Pediatría

³Médico pediatra neonatólogo, Director de educación e investigación. UMAE Hospital de Pediatría.

UMAE Hospital de Pediatría CMNO IMSS, Guadalajara, Jalisco.

Recibido: 3 de diciembre del 2015

Aceptado: 13 de diciembre del 2016

Correspondencia

Juan Carlos Barrera de León
jcbarrer@hotmail.com

Este artículo debe citarse como

Aguilar-Aranda A, Sandoval-Castillo LD, Barrera-de León JC. Frecuencia y severidad de complicaciones de 1,056 bronoscopías en la edad pediátrica. Acta Pediatr Mex. 2017;38(4):228-236.

Acta Pediatr Mex. 2017 July;38(4):228-236.

Frequency and severity of complications in 1056 pediatric bronchoscopy procedures.

Aguilar-Aranda A¹, Sandoval-Castillo LD², Barrera-de León JC³

Abstract

BACKGROUND: Endoscopy constitutes one of the greatest advances in the diagnosis of pulmonary diseases. It has been considered a safe procedure because complication index is very low, these being related with the procedure, the disease of origin, and the management of the anesthesia.

OBJECTIVE: To describe frequency and severity of complications of bronchoscopy procedures in children.

MATERIALS AND METHODS: Transversal descriptive study from March/2006 to December/2014. It included pediatric patients in a tertiary-level hospital, in whom a flexible fiber optic bronchoscopy caused complications that were grouped, to a greater or lesser degree, as physiological, infectious, mechanical, and anesthetic. We report the results with frequencies and percentages for qualitative variables and median and range for quantitative variables.

RESULTS: The study included 1,059 patients, 648 male (61%), age range 0-192 months; baseline respiratory pathology (n = 842) (80%), diagnostic study (n = 898) (85%), therapeutic study (n = 161) (15%), with minor (n = 69) (6.5%), and major complications (n = 14) (1.5%), the latter only in diagnostic studies. Among minor complications in 55 (5.2%) patients, there was at least one isolated complication, and in 14 (1.3%), >1 complication was present. The following were the most frequent major complications found: arrhythmia (n = 7) (29%), and severe desaturation (n = 7) (29%). Five patients with major complications required resuscitation maneuvers, four patients were admitted to the Pediatric Intensive Care Unit (PICU), and only one required an emergency tracheotomy. There were no deaths.

CONCLUSIONS: Bronchoscopy is a safe procedure with a low frequency of complications.

KEYWORDS: complications; bronchoscopy in children

¹Médico neumólogo pediatra adscrito a la UMAE Hospital de Pediatría.

²Médico pediatra adscrito a la UMAE Hospital de Pediatría

³Médico pediatra neonatólogo, Director de educación e investigación. UMAE Hospital de Pediatría.

UMAE Hospital de Pediatría CMNO IMSS, Guadalajara, Jalisco.

Correspondence

Juan Carlos Barrera de León
jcbarrer@hotmail.com

INTRODUCCIÓN

El examen endoscópico de la vía aérea constituye uno de los avances más significativos como

técnica diagnóstica y terapéutica de enfermedades respiratorias, pues ofrece un número muy bajo de complicaciones y contraindicaciones.¹ Desde su introducción en 1968, el broncoscopio

flexible de fibra óptica ha ampliado sus aplicaciones y se dispone de instrumentos equipados con pinzas de biopsia y cepillos más sofisticados que vuelven más seguro el procedimiento.² Sus complicaciones están relacionadas con el procedimiento en sí, la enfermedad base y las técnicas de sedación utilizadas; éstas se pueden dividir en fisiológicas, infecciosas, mecánicas y anestésicas.³ En general se considera la broncoscopía como un procedimiento seguro, en una serie retrospectiva de más de 24 mil casos se encontraron tasas de mortalidad de 1 por 10,000 y de complicaciones 8 por 10,000.^{4,5}

Las complicaciones fisiológicas dependen de respuestas normales exageradas del organismo a la agresión de la exploración pudiendo condicionar hipoxemia, hipercapnia, arritmias y laringoespasmos.^{3,6} Las complicaciones infecciosas son poco frecuentes, la broncoscopía es un procedimiento en el que se cuida el aseo adecuado de instrumentos y técnicas, con lo que la infección iatrogénica se vuelve poco frecuente.^{3,4} Picard estableció que la fiebre es un evento adverso frecuente posterior a la broncoscopía en niños.⁷ Por su parte, Lucio Talamoni observó un nivel elevado de éxito de la broncoscopía flexible en la resolución de atelectasias persistentes, con un éxito de 87% y sólo mostrando complicaciones menores como hipoxemia transitoria en 3 niños.⁸ Las complicaciones mecánicas son derivadas del traumatismo sobre la mucosa de la vía aérea, o bien por obstrucción en la introducción de fibrobronoscopia. Las complicaciones anestésicas se relacionan con exceso o insuficiencia de la anestesia, pudiendo ocasionar depresión respiratoria, dolor, estrés, disfunción autonómica como bradicardia o laringoespasmos.³

Las complicaciones en función de la gravedad se clasifican en mayores y menores. Se consideran mayores las que requieren intervención o interrupción del procedimiento y representan entre 0.3 y 1.5% de los procedimientos, entre ellas

están el neumotórax, las desaturaciones graves y la apnea. Las menores representan entre 0.8 y 27% y pueden ser epistaxis, laringoespasmos, broncoespasmo y desaturaciones transitorias.^{4,9-11}

De Blic, en un hospital en Francia, estudió complicaciones de la broncoscopía en niños de forma prospectiva, reportando de forma general complicaciones menores en cerca de 5% y mayores en 2%.¹² La Sociedad Americana de Tórax ha recomendado acciones para disminuir la probabilidad de complicaciones como la mejor selección de pacientes, alta experiencia de broncoscopistas y cumplimiento de recomendaciones para realizar la broncoscopía.^{11,13,14}

OBJETIVO

Describir las principales indicaciones de broncoscopías en edad pediátrica y determinar la frecuencia y severidad de sus complicaciones.

MATERIAL Y MÉTODOS

Estudio transversal descriptivo, en un hospital de tercer nivel de atención en el occidente del país, de marzo del 2006 a diciembre del 2014. Se evaluaron las complicaciones menores y mayores de las broncoscopías.

Criterios de selección

Se incluyeron desde recién nacidos hasta adolescentes de 16 años de edad, para quienes se solicitaron broncoscopías al servicio de neumología pediátrica, de los diferentes servicios de hospitalización y urgencias pediátricas.

Cálculo del tamaño de la muestra

Se incluyeron todos los pacientes a quienes se les haya realizado una broncoscopía flexible por el servicio de neumología pediátrica en el periodo de estudio.



Procedimientos

Se revisó la base de datos del Servicio de Neumología Pediátrica para identificar a todos los pacientes a quienes se les realizó una broncoscopia, independientemente de su diagnóstico principal e indicación. Se revisaron expedientes clínicos en área de archivo. Se diseñó una hoja para la recolección de datos que fue llenada por el investigador principal. Posteriormente, se vació la información en la base de datos electrónica para su análisis posterior.

Las complicaciones se clasificaron de acuerdo con los criterios de De Blic y sus colaboradores¹² que define el concepto de complicación mayor como aquella que pone en riesgo la vida del paciente y que requiere suspender el procedimiento o realizar alguna intervención; complicación menor como una condición superficial que no ocasionó riesgo extra al paciente al momento de realizar la broncoscopia.

Se definieron como complicaciones severas las siguientes: 1) muerte: paro respiratorio o cardiorrespiratorio que ocurriera durante la broncoscopia; 2) hemoptisis masiva: no presente previa al procedimiento y que hubiera presentado hemoptisis masiva (> 200 mL) durante 1 hora después de la broncoscopia; 3) laringoespasmos, traqueo o broncoespasmo: espasmo a nivel de laringe, tráquea o bronquios que ocurriera antes o después de que el broncoscopio pasara a través de la glotis; 4) arritmia cardiaca: durante el procedimiento del electrocardiograma varios tipos de arritmia: taquicardia sinusal, latidos auriculares o ventriculares prematuros, o contracción nodal prematura, cambios en la onda T, prolongación del intervalo QT o paro cardiaco; 5) neumotórax o enfisema subcutáneo que ocurriera durante o después del procedimiento y requiriera succión o drenaje; 6) fístula traqueoesofágica; 7) perforación traqueal; 8) obstrucción de la vía aérea que era permeable, pero que hubiera

presentado disminución de la luz y obstrucción posterior al procedimiento.¹⁵

Para facilitar el análisis las complicaciones se agruparon en cuatro categorías: fisiológicas, infecciosas, mecánicas y anestésicas según Javier Pérez Frías y su grupo.³ Se realizó un análisis general de estas complicaciones a través de análisis de características clínicas y sociodemográficas.

Broncoscopia

El estudio broncoscópico se realizó en todos los casos por un médico neumólogo pediatra con capacitación especial y amplia experiencia en este procedimiento. Los estudios fueron realizados en un área hospitalaria especial destinada para ello con mesa de exploración y monitoreo no invasivo. En todos los casos se contó con la aplicación de anestesia general inhalada por un anestesiólogo pediatra, previa inducción intravenosa. Los equipos de broncoscopia utilizados fueron broncoscopio Storz 3.5 mm con canal de trabajo de 1.2 mm y broncoscopio flexible pediátrico Pentax 5.7 mm equipado con videograbación.

Análisis estadístico

Las variables cualitativas se analizaron mediante frecuencias y porcentajes, las variables cuantitativas con medianas y límites (mínimo y máximo). Se manejó una base de datos electrónica en el programa Excel® de Microsoft Office® 2010 y para el análisis de la información se utilizó el programa estadístico SPSS versión 20.0 para Windows®.

Consideraciones éticas

El estudio se apegó a los principios internacionales de investigación dictaminados en la Declaración de Helsinki. El estudio se clasifica sin riesgo según la Ley General de Salud, por lo

que no requiere consentimiento informado; sin embargo, para el procedimiento de broncoscopia se solicitó la firma del consentimiento a los padres o encargados del paciente. El protocolo fue aprobado por el Comité local de investigación y ética en salud 1302 del hospital con número de registro de R-2012-1302-42.

RESULTADOS

Se analizaron 1,059 broncoscopias en el departamento de Neumología Pediátrica. De ellas presentaron complicaciones 83 pacientes (8%), referidas como menores 69 (83%) y mayores 14 (17%). Las complicaciones más frecuentes fueron las fisiológicas, seguidas de las anestésicas y de las mecánicas. En ninguno de los dos grupos hubo complicaciones infecciosas (**Figura 1**).

En el **Cuadro 1** se presentan las características sociodemográficas más importantes, primero de toda la población estudiada y, segundo, de aquellos niños que presentaron complicaciones. La distribución por géneros es muy similar en ambos grupos, donde predomina el masculino casi en dos terceras partes. La edad de los pacientes fue predominantemente de menores de

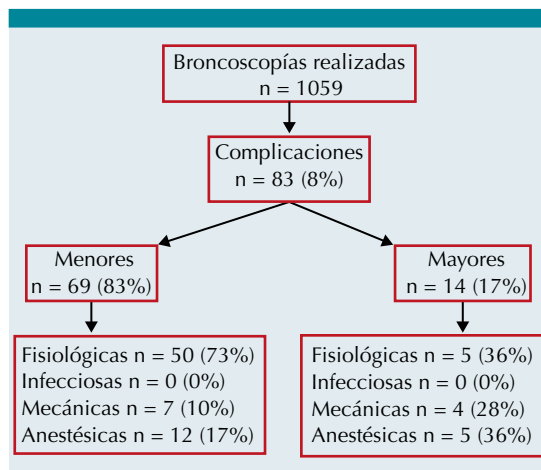


Figura 1. Perfil general del estudio de complicaciones de broncoscopias flexibles en edad pediátrica.

Cuadro 1. Características clínicas y sociodemográficas de pacientes pediátricos a quienes se les realizó estudio de broncoscopia y presentaron complicaciones

Característica	Población de estudio n = 1059	Pacientes con complicaciones n = 83
Género, masculino/ femenino, n (%)	648 (61)/411 (39)	51 (61.5)/32 (38.5)
Edad en meses, mediana (rango)	42 (0-192)	38 (0-176)
Menores 2 años, n (%)	698 (66)	55 (66)
2 a 5 años, n (%)	111 (10.5)	11 (13.5)
6 a 10 años, n (%)	112 (10.5)	6 (7)
11 a 16 años, n (%)	138 (13)	11 (13.5)
Indicación de broncoscopia		
Respiratoria, n (%)	842 (80)	63 (76)
Sospecha fístula traqueoesofágica, n (%)	70 (7)	5 (6)
Sospecha de cuerpo extraño, n (%)	53 (5)	7 (8.4)
Cuerpo extraño confirmado, n (%)	41 (4)	7 (8.4)
Intubación asistida, n (%)	46 (4)	1 (1.2)
Otras, n (%)	7 (1)	0 (0)
Tipo de estudio		
Diagnóstico, n (%)	898 (85)	73 (88)
Terapéutico, n (%)	161 (15)	10 (12)

n: frecuencia; %: porcentaje.

dos años en dos terceras partes. La indicación para el estudio en ambos grupos fue patología respiratoria en más de 75% de los casos, la sospecha o extracción de un cuerpo extraño le siguió en frecuencia. El estudio diagnóstico fue el más realizado en ambos grupos.

Según la severidad de las complicaciones, las complicaciones mayores fueron 14 (1.5%) y menores 58 (6.5%) en procedimientos diagnósticos. No hubo complicaciones mayores en procedimientos terapéuticos y solo 11 (7%) de complicaciones menores. **Cuadro 2.**

Cuadro 2. Severidad de complicaciones por tipo de indicación de broncoscopía

Condición	Diagnóstica n = 898	Terapéutica n = 161
Ninguna, n (%)	826 (92)	150 (93)
Complicación mayor, n (%)	14 (1.5)	0 (0)
Complicación menor, n (%)	58 (6.5)	11 (7)

n: frecuencia; %: porcentaje.

El **Cuadro 3** muestra que el motivo de solicitud de la broncoscopía fue primordialmente de tipo diagnóstico. En el grupo de indicación diagnóstica principalmente fue por atelectasia persistente y referencia de estridor. En el grupo de indicaciones terapéuticas se refirió principalmente la resolución de una atelectasia persistente. El **Cuadro 4** muestra las complicaciones globales de la población general. La desaturación fue la complicación más frecuente y la grave fue más común, le siguió la desaturación transitoria.

Cuadro 3. Indicaciones de broncoscopía en pacientes según motivo de solicitud

Característica	Frecuencia (%)
Indicación diagnóstica	898
Atelectasia persistente, n (%)	157 (17.5)
Estridor, n (%)	102 (11)
Sospecha de fístula traqueoesofágica, n (%)	70 (8)
Sospecha de infección, n (%)	62 (7)
Permeabilidad de vía aérea, n (%)	57 (6)
Sospecha cuerpo extraño, n (%)	53 (6)
Hemoptisis, n (%)	48 (5)
Otras, n (%)	349 (39)
Indicación terapéutica	161
Atelectasia, n (%)	67 (42)
Intubación asistida, n (%)	46 (29)
Cuerpo extraño, n (%)	41 (25)
Otras, n (%)	7 (4)

n: frecuencia; %: porcentaje.

Otras complicaciones también sobresalieron como las arritmias y el broncoespasmo. En este cuadro se muestra el total de complicaciones y algunos niños presentaron dos o más complicaciones a la vez. En total hubo 107 complicaciones en 83 niños.

Hubo tres casos de neumotórax, el primero y segundo con daño pulmonar crónico de base y el tercero con antecedente de neumotórax recidivante; en ellos fue necesario suspender el procedimiento y colocar de forma urgente un sello pleural, en el segundo de los pacientes se presentó de forma bilateral. Cinco pacientes requirieron maniobras de reanimación avanzada, el primero sin antecedentes de importancia tuvo bradicardia que no respondió a tratamiento farmacológico, revirtiéndose con maniobras como masaje cardiaco y cardioversión; el segundo paciente, portador de neumotórax bilateral y paro cardiorrespiratorio, requirió un ciclo de reanimación avanzada logrando reversión. Nuestro tercer paciente, un lactante de 2 años 2 meses en quien se realizó estudio por atelectasia persistente, tuvo arritmia tipo fibrilación

Cuadro 4. Tipo de complicaciones presentadas por broncoscopía flexible en la población pediátrica estudiada

Complicación	n = 107
Desaturación grave, n (%)	37 (34.5)
Desaturación transitoria, n (%)	21 (20)
Arritmias, n (%)	13 (12)
Broncoespasmo, n (%)	12 (11)
Hemoptisis, n (%)	5 (4.8)
Hipercapnia, n (%)	3 (2.8)
Neumotórax, n (%)	3 (2.8)
Laringoespasmo, n (%)	2 (1.9)
Hemorragia pulmonar, n (%)	2 (1.9)
Hipoxemia, n (%)	1 (0.9)
Apneas, n (%)	1 (0.9)
Otras, n (%)	7 (6.5)

n: frecuencia; %: porcentaje.

ventricular seguida de actividad eléctrica sin pulso, se ingresó a terapia intensiva pediátrica. El cuarto caso fue un niño de 2 años de edad con neumopatía crónica, al momento de iniciar el procedimiento tuvo bradicardia y desaturación grave, requiriendo también reanimación e ingreso a terapia intensiva. El último caso, un adolescente de 12 años 5 meses con fibrosis quística, tuvo paro cardiorrespiratorio por 3 minutos, finalmente revertido.

Dos pacientes ingresaron a la terapia pediátrica, uno de ellos adolescente de 12 años con antecedente de bi-lobectomía derecha y hemoptisis, quien tuvo hemorragia pulmonar, desaturación grave, supra-desnivel ST e hipotensión, requirió tratamiento aminérgico. El segundo, un adolescente de 14 años con antecedente de inmunosupresión secundaria a enfermedad granulomatosa crónica con sospecha de micosis pulmonar, tuvo hipotensión e inestabilidad hemodinámica, también requirió tratamiento aminérgico con monitorización invasiva en la terapia intensiva. En común, 3 de los cuatro pacientes con enfermedades con antecedentes graves de neumopatía crónica, bi-lobectomía y la enfermedad granulomatosa crónica. Al paciente más pequeño, un recién nacido de 18 días, se le realizó broncoscopia por intubación prolongada, presentó desaturación grave, sin recuperación con ventilación a presión positiva y oxígeno, sin lograr intubarse nuevamente, se le realizó traqueotomía urgente.

DISCUSIÓN

Los resultados de nuestro estudio apoyan los resultados que Wood desde 1978 ha defendido, mencionando que la broncoscopia en pacientes pediátricos es un procedimiento seguro.¹⁶ Nuestro estudio es el reporte con mayor número de pacientes pediátricos en Latinoamérica, ya que sólo se encontró un artículo en nuestro país realizado en el Instituto Nacional de Enfermedades

Respiratorias (INER) "Ismael Cosío Villegas" por Jamaica-Balderas en el año 2007.¹⁷

Dentro de los resultados más importantes de nuestro estudio encontramos que la mayoría de los pacientes a quienes se les realizó broncoscopia son masculinos y menores de 2 años, lo que coinciden con reportes internacionales.^{10,12,17,18}

La población estudiada podría considerarse homogénea ya que la mayoría de los pacientes tuvieron una patología respiratoria de fondo y sólo una minoría presentó problemas variados como sospecha de fístula traqueo-esofágica, sospecha de cuerpo extraño, extracción del cuerpo extraño o intubación asistida. La indicación en más de tres cuartas partes de los niños fue de tipo diagnóstico, donde la más frecuente fue la atelectasia persistente, seguida de estridor, fístula traqueo-esofágica, sospecha de infección, permeabilidad de la vía aérea, intubación prolongada, sospecha de cuerpo extraño, hemoptisis y extubación fallida. Dentro de la agrupación de indicaciones terapéuticas en primer lugar se observa la atelectasia, seguida de intubación asistida y cuerpo extraño. Estos resultados son muy similares con las indicaciones en el estudio del INER en el 2007.¹⁷

En el 2002, De Blic y sus colaboradores publicaron una revisión de 1,328 procedimientos realizados bajo sedación consciente y profunda, en donde se reportan complicaciones menores en 5.2% y mayores en 1.7%.¹² En nuestro trabajo hubo frecuencias muy similares; sin embargo, comparado con el reporte del INER, nuestra frecuencia de complicaciones menores en porcentajes fue inferior.¹⁷ No existe diferencia en la severidad de complicaciones por género, sin embargo, si hubo diferencia entre los tipos de indicación; sólo se señalan complicaciones mayores en los procedimientos diagnósticos. Esto no ha sido comunicado en referencias previas.



Las complicaciones que se presentaron en los procedimientos terapéuticos, estuvieron más frecuentemente relacionadas con extracción de cuerpo extraño,¹⁸ similar a lo reportado en otros estudios como en el Instituto Nacional de Enfermedades Respiratorias en la Cd. de México y otros autores internacionales como Sánchez, en Chile.^{17,18} Las complicaciones mayores más frecuentes fueron arritmias y desaturación grave, seguidas de hipotensión, supra-desnivel en ST, inestabilidad hemodinámica y paro cardiorrespiratorio, neumotórax, hemorragia pulmonar; menos comunes las apneas e hipercapnia.^{12,15,17,18} La hipoxia es uno de los riesgos mayores de la broncoscopia, que puede relacionarse a varios mecanismos como obstrucción de la vía aérea. La respuesta de la desaturación transitoria fue buena con el uso de oxígeno, no así la desaturación grave que, de acuerdo con la bibliografía internacional, además requiere de ventilación con presión positiva.¹⁷

Entre las complicaciones mayores existen características en común en los pacientes: más de la mitad son menores de 2 años, todos se presentaron en procedimientos diagnósticos portadores de una patología respiratoria de base, por lo que podemos inferir que el tener una enfermedad respiratoria puede predisponer al paciente a sufrir una complicación grave como arritmia (tipo bradicardia), requiriendo manejo farmacológico o acompañada de desaturación grave e hipercapnia u otras complicaciones que requirieron ventilación mecánica y maniobras avanzadas de reanimación pediátrica. Todas las complicaciones mayores estuvieron presentes en pacientes con problemas graves predisponentes; sin embargo, ningún paciente murió, esto acorde a reportes previos.^{12,18,19}

Algunos autores como Goussard P. concluyeron en sus estudios en niños con tuberculosis pulmonar con obstrucción severa de la vía aérea que la broncoscopia es un procedimiento

seguro, lo que ha hecho que el desempeño de la imagenología en el diagnóstico y tratamiento de las enfermedades bronquiales aumente su aplicabilidad, aun en niños más pequeños.²⁰

Finalmente, en estudios referidos en una revisión sistemática de 27 reportes se encontró que la broncoscopia flexible determinó un cambio en el tratamiento médico en el 30% de los casos de pacientes en estado crítico. Igualmente, contribuyó con el cambio de antibióticos en 20% de los casos. Dentro de las mínimas complicaciones se encontraron hipotensión transitoria, hipoxia o bradicardia resueltos en intervención mínima. Estos resultados apoyan los resultados obtenidos en nuestro estudio y sugieren una gran utilidad con una frecuencia muy baja de complicaciones.²¹ Por lo anterior, consideramos que la broncoscopia es un procedimiento seguro con baja frecuencia de complicaciones; no obstante, por la naturaleza peligrosa de estas complicaciones se requiere realizar las broncoscopias bajo las siguientes condiciones estrictas: indicación muy precisa, experto en el procedimiento, un lugar apropiado y una supervisión adecuada y estrecha.

AGRADECIMIENTOS

Agradecemos al personal de los servicios de neumología pediátrica de la unidad por su apoyo para realizar el estudio.

REFERENCIAS

1. García SE, Perez CH, Perez CN, Yera DM. Historia de la broncoscopia. *Rev Haban Cienc Med.* 2008;4:1-12.
2. Dreisin RB, Albert RK, Talley PA, Kryger MH, Scoggin CH, Zwillich CW. Flexible fiberoptic bronchoscopy in the teaching hospital. Yield and complications. *Chest.* 1978;74:144-9.
3. Pérez-Frías J, Pérez-Ruiz E, Cerdón-Martínez A, Spitaleri G. Historia de la broncoscopia pediátrica. En *Broncoscopia pediátrica*. Editorial Ergon. 2ª edición, Madrid, España, 2008, pp.1-8.
4. Díaz-Agero AP, Flandes-Aldeyturriaga J. Broncoscopia diagnóstica y terapéutica. En *Monografías de la Sociedad*

- Madrileña de Neumología y Cirugía torácica. Editorial Ergon. Madrid, España, 2007. pp. 9-16, 44-47, 163, 171.
5. Navarro-Reynoso FP, Flores-Colín I. La fibrobroncoscopia. *Neumología y cirugía de tórax*. 2006;65(S2):S15-S25.
 6. Hassan G, Qureshi W, Khan GQ, Asmi R. Cardiovascular consequences of fiberoptic Bronchoscopy. *JK Science*. 2005;7:1-2.
 7. Picard E, Schwartz S, Goldberg S, Glick T, Villa Y, Kerem E. A prospective study of fever and bacteremia after flexible fiberoptic bronchoscopy in children. *Chest*. 2000;117:573-7.
 8. Talamoni HL, Pisapia ND, Buendía JA. Broncoscopia flexible en niños con atelectasia persistente, serie de casos. *Arch Argent Pediatr*. 2015;113:e-106-e108.
 9. Alfageme-Michavila I, Reyes-Núñez N, Gallego-Borrego J, Merino-Sánchez M. Broncoscopia diagnóstica. En *Monografías de la Sociedad Española*. 115-28.
 10. Pérez-Ruiz E, Perez-Frias J, Martínez-González B, Martínez Arán T, Milano-Manso G, Martínez Valverde A. Pediatric fiberoptic. Analysis a decade. *An Esp Ped*. 2001;55: 421-8.
 11. Quiroga-Rivera A, García-Maldonado S. Broncoscopia en pediatría. *Neumología y cirugía de tórax*. 2006;65:S2-7-S2-14.
 12. De Blic J, Marchac V, Scheinmann P. Complications of flexible bronchoscopy in children: prospective study of 1,328 procedures. *EurRespir J*. 2002 Nov;20:1271-6.
 13. Alzeer AH, Al-Otair HA, Al-Hajjaj MS. Yield and complications of flexible fiberoptic bronchoscopy in a teaching hospital. *Saudi Med J*. 2008;29:55-9.
 14. Elizondo-Ríos A. Panorama sobre la broncoscopia en México. *Neumología y cirugía de tórax*. 2006;65(S2):S3-S4.
 15. Jin F, Mu D, Chu D, Fu E, Xie Y, Liu T. Severe complications of bronchoscopy. *Respiration*. 2008;76:429-33.
 16. Wood RE, Fink RJ. Applications of flexible fiberoptic bronchoscopes in infants and children. *Chest*. 1978;73:737-40.
 17. Jamaica-Balderas LM, Perez-Redondo CN, Guerrero-Marles E, Flores-Hernández SS. *Rev Inst Nal Enf Resp Mex*. 2007;20:101-5.
 18. Sánchez DI, Pesce AC, Navarro MH, Holmgren PL, Bertrand NP, Alvarez GC. Experiencia en 10 años de aplicación de fibrobroncoscopia en pacientes pediátricos. *Rev Med Chile*. 2003;131:1266-72.
 19. Lukomsky GI, Ovchinnikov AA, Bilal A. Complications of bronchoscopy under general anesthesia and flexible fiberoptic bronchoscopy under topical anesthesia. *Chest*. 1981;79:316-21.
 20. Goussard P, Gie R. The role of bronchoscopy in the diagnosis and management of pediatric pulmonary tuberculosis. *Expert Rev Respir Med*. 2014;8:101-9.
 21. Field-Ridley A, Sethi V, Murthi S, Nandalike K, Li-Su-Ting T. Utility of flexible fiberoptic bronchoscopy for critically ill pediatric patients: a systematic review. *World J Crit Care Med*. 2015;4:77-88.